HARVARD UNIVERSITY.

LIBRARY

OF THE

MUSEUM OF COMPARATIVE ZOÖLOGY.

7514.

Bought

Feb. 26 — Dec. 18, 1903.

# JOURNAL

DE

# L'ANATOMIE

ET DE

# LA PHYSIOLOGIE

NORMALES ET PATHOLOGIQUES

# DE L'HOMME ET DES ANIMAUX

(Année 1903)

COULOMMIERS
Imprimerie Paul Brodard.

# JOURNAL

DE

# L'ANATOMIE

ET DE

# LA PHYSIOLOGIE

NORMALES ET PATHOLOGIQUES

## DE L'HOMME ET DES ANIMAUX

**Fondé par CHARLES ROBIN (1864-1885)**

**Continué par GEORGES POUCHET (1885-1894)**

**PUBLIÉ PAR MATHIAS DUVAL**

Membre de l'Académie de médecine, professeur à la Faculté de médecine

AVEC LE CONCOURS DE

**MM. les Drs RETTERER et TOURNEUX**

---

TRENTE-NEUVIÈME ANNÉE

**1903**

**Avec 16 planches hors texte et 101 figures dans le texte.**

---

PARIS

FÉLIX ALCAN, ÉDITEUR

108, BOULEVARD SAINT-GERMAIN, 108

—

1903

Ag. 87
16 feb 1

7514

# JOURNAL

DE

# L'ANATOMIE

ET DE

# LA PHYSIOLOGIE

NORMALES ET PATHOLOGIQUES

## DE L'HOMME ET DES ANIMAUX

Fondé par CHARLES ROBIN (1864-1885)

Continué par GEORGES POUCHET (1885-1894)

PUBLIÉ PAR MATHIAS DUVAL

Membre de l'Académie de médecine, professeur à la Faculté de médecine

AVEC LE CONCOURS DE MM.

RETTERER
Professeur agrégé à la Faculté de médecine de Paris.

TOURNEUX
Professeur à la Faculté de médecine de Toulouse.

XXXIXe ANNÉE, 1903. — N° 1. — JANVIER-FÉVRIER

FÉLIX ALCAN, ÉDITEUR

ANCIENNE LIBRAIRIE GERMER BAILLIÈRE ET Cie

108, BOULEVARD SAINT-GERMAIN, 108

PARIS, 6e

1903

**FÉLIX ALCAN, ÉDITEUR**

*PUBLICATIONS PÉRIODIQUES :*

## *Revue de Médecine et Revue de Chirurgie*

La *Revue de médecine* et la *Revue de chirurgie*, qui constituent la 2e série de la *Revue mensuelle de médecine et de chirurgie*, paraissent tous les mois; chaque livraison de la *Revue de médecine* contient 5 à 6 feuilles grand in-8; chaque livraison de la *Revue de chirurgie* contient de 8 à 9 feuilles grand in-8.

S'ADRESSER POUR LA RÉDACTION :

*Revue de médecine* : à M. le Dr **Landouzy**, 4, rue Chauveau-Lagarde, à Paris (8e), ou à M. le Dr **Lépine**, 30, place Bellecour, à Lyon.
*Revue de chirurgie* : à M. le Dr **F Terrier**, 11, rue de Solférino, Paris (7e).

POUR L'ADMINISTRATION :

A M. **Félix Alcan**, libraire-éditeur, 108, boulevard Saint-Germain, Paris (6e).

PRIX D'ABONNEMENT :

| Pour la Revue de Médecine | | Pour la Revue de Chirurgie | |
|---|---|---|---|
| Un an, Paris . . . . . | **20** fr. | Un an, Paris . . . . . | **30** fr. |
| — Départements et étranger. | **23** fr. | — Départements et étranger. | **33** fr. |
| La livraison, **2** fr. | | La livraison, **3** fr. | |

Les *deux Revues* réunies, un an, Paris, **45** fr.; départements et étranger, **50** fr.
Les quatre années de la *Revue mensuelle de médecine et de chirurgie* (1877, 1878, 1879 et 1880) se vendent chacune séparément 20 fr.; la livraison, 2 fr.
Les vingt-deux premières années (1881 à 1902) de la *Revue de médecine* se vendent le même prix. Les dix-huit premières années (1881 à 1898) de la *Revue de chirurgie*, 20 fr. Les autres années, 30 fr.

## *Revue de l'École d'Anthropologie de Paris*

RECUEIL MENSUEL (**13e année, 1903**)
PUBLIÉ PAR LES PROFESSEURS.
*Abonnement* : France et étranger, **10** fr. — Le numéro, **1** fr.

## *Revue de Thérapeutique Médico-Chirurgicale*

**Rédacteur en chef : Dr RAOUL BLONDEL.**
Un an : France, **12** fr.; étranger, **13** fr.

## Revue générale des Sciences pures et appliquées

DIRECTEUR : **Louis OLIVIER**, docteur ès sciences.

14e Année — 1903

LA REVUE PARAIT LE 15 ET LE 30 DE CHAQUE MOIS.

**Prix du numéro : 1 fr. 25**

| Abonnement annuel : | | Abonnement semestriel : | |
|---|---|---|---|
| Paris. . . . . | **20** fr. | Paris. . . | **11** fr. |
| Départements et Alsace-Lorraine. | **22** fr. | Départements et Alsace-Lorraine. | **12** fr. |
| Colonies et Union postale. . . . . | **25** fr. | Colonies et Union postale. . . . . | **13** fr. |

(Les abonnements partent du 15 de chaque mois.)

*Adresser tout ce qui concerne la rédaction à M. L. OLIVIER, 22, rue du Général-Foy, Paris.*

*Administration :* **Librairie Armand Colin, 5, rue de Mézières, Paris.**

FEB 28 1903

JOURNAL
DE
L'ANATOMIE
ET DE
LA PHYSIOLOGIE
NORMALES ET PATHOLOGIQUES
DE L'HOMME ET DES ANIMAUX

# DE L'ANÉVRYSME DU CANAL ARTÉRIEL

## ÉTUDE ANATOMIQUE

**Par G. GÉRARD**
Agrégé,
Chef des travaux anatomiques à la Faculté de médecine de Lille.

Dans un certain nombre de travaux parus depuis 1897, j'ai publié les recherches que j'avais poursuivies sur l'anatomie du canal artériel et son oblitération et rassemblé les cas qui constituent l'anomalie connue sous le nom de *persistance simple du canal artériel*[1].

J'examine aujourd'hui une autre anomalie de l'oblitération, qu'on

1. G. Gérrad, Le canal artériel au point de vue anatomique; développement; situation; oblitération, Th. Lille, 1897. — Un cas de persistance simple du canal artériel, *Bibliogr. anat.*, 1898, fasc. 4, p. 216. — Pathogénie des malformations du cœur, en particulier du canal artériel, *Gaz. des Hôp.*, 1899, nos 20, 22 et 23. — Le canal artériel; étude anatomique et oblitération, *Journ. de l'anat. et de la physiol.*, 1900, fasc. 1 et 3. — De la persistance simple du canal artériel; Etiologie, anatomie et physiologie pathologiques; symptomatologie, *Revue de Médecine*, 1900, nos 8 et 10.

F. Dorvaux, De la persistance simple, Th. de Lille, 1900. (Cette thèse contient les observations.)

G. Gérard et de Chabert, Un cas d'anévrysme du canal artériel, *Bull. Soc. centrale de médecine du Nord*, décembre 1901, p. 263.

dénomme communément *anévrysme du canal artériel*; cette étude très spéciale, qui s'appuie sur quelques cas rares disséminés dans la littérature médicale, est tout entière du domaine de l'anatomie. Je la fais précéder de considérations relatives à l'oblitération normale, résumées en quelques propositions qui permettront, je crois, d'accepter la pathogénie que j'essaie de donner de l'anévrysme. Pour moi, en effet, l'anévrysme du canal artériel n'est qu'une particularité anatomique transitoire, appelée à disparaître avec les progrès de l'âge (on ne l'observe jamais chez l'adulte), une conséquence immédiate mais seulement passagère d'une occlusion du canal trop hâtive, anormale par conséquent, ayant intéressé en même temps les portions du vaisseau contiguës à l'aorte et à la pulmonaire.

Le canal artériel qui, chez le fœtus, fait communiquer directement la pulmonaire avec l'aorte, prend naissance soit au niveau de la bifurcation de la pulmonaire, soit sur sa branche gauche, puis se dirigeant vers le médiastin postérieur, à peu près horizontalement en arrière et à gauche, gagne la partie initiale de l'aorte thoracique, en un point qui est situé au-dessous de la naissance de la sous-clavière gauche. Dans ce trajet, toujours extra-péricardique, il répond : en avant aux filets cardiaques antérieurs du pneumogastrique et du sympathique gauches; en arrière, à l'artère pulmonaire gauche, au groupe ganglionnaire pré-trachéobronchique gauche, à la bronche gauche, à quelques filets bronchiques du nerf pneumogastrique; à droite, à la concavité de la crosse de l'aorte avec laquelle il limite un espace quadrilatère dans lequel se loge le ganglion de Wrisberg; à gauche, au hile du poumon gauche; à gauche et en arrière, au nerf récurrent gauche qui passe au-dessous de lui et non au-dessous de la crosse de l'aorte (Chaput, Cannieu, G. Gérard).

Sa *longueur* peut être, en moyenne, estimée à un centimètre; son *diamètre* est variable suivant les différentes époques auxquelles on l'envisage; à peu près égal, avant la naissance, à celui des branches de la pulmonaire, il est toujours supérieur à ce diamètre chez le fœtus à terme. Ce fait est d'autant plus à remarquer que, suivant les observations de Durozier, la circulation pulmonaire s'est fortement développée pendant les deux derniers mois de la vie fœtale. Ce diamètre diminue dès que s'établit la respiration pulmonaire; de 6 mm. ou 5 mm. — moyenne prise à la naissance — il arrive rapidement à 3 mm. et demeure désormais invariable.

Sa *structure* est à peu près celle des artères du type musculaire;

endartère conjonctivo-élastique dont les éléments sont stratifiés; tunique moyenne présentant de nombreuses couches musculaires, séparées par des faisceaux de fibres conjonctives et élastiques; tunique externe qui se confond insensiblement avec le tissu conjonctif des organes voisins.

Dès la naissance, le canal artériel tend vers l'*oblitération normale;* c'est la conséquence fatale de l'apparition de la respiration pulmonaire qui autonomise d'une façon complète les circulations artérielle et veineuse.

Cette oblitération se fait en plusieurs temps; et c'est ainsi que j'ai été amené à considérer, pour la commodité de la description didactique, l'occlusion physiologique et l'oblitération anatomique.

1° *L'occlusion physiologique* s'effectue peu de temps après la naissance, alors que le canal est encore perméable dans toute sa longueur. Elle est consécutive à l'aspiration pulmonaire, à l'augmentation de la pression sanguine dans l'aorte, à sa diminution dans la pulmonaire; Schanz admet également que, par augmentation de la capacité thoracique, le vaisseau est un peu tiraillé, se dévie et s'aplatit.

2° *L'oblitération anatomique* se fait peu à peu. J'ai admis qu'elle ne pouvait bien se faire qu'après l'occlusion mécanique; je crois aujourd'hui que la dilatation qui constitue l'anévrysme confirme cette hypothèse.

*Macroscopiquement*, on observe, dans les premiers jours, une sorte de condensation des parois, l'épaississement des tuniques et la diminution du calibre; ces phénomènes semblent plus marqués du côté de la pulmonaire, vers laquelle paraît débuter l'oblitération; c'est du moins ce qui résulte des constatations de Goubaux sur les animaux et de mes propres observations sur l'enfant. A mesure que la tunique interne prolifère, la lumière diminue dans toute l'étendue du vaisseau, et vers le quarantième jour, elle est devenue si étroite que le passage du sang y est impossible. Le canal est oblitéré anatomiquement et, à l'œil nu, ne montre plus de lumière à la coupe.

*Microscopiquement*, on peut suivre, sur des canaux d'enfants pris à différents âges, une prolifération locale de l'endartère, puis une multiplication des éléments conjonctifs et élastiques de la tunique moyenne; en un mot, la transformation conjonctive de tout le vaisseau.

Dans les premiers jours de la vie l'endartère seule prolifère; la

première manifestation de l'activité des éléments conjonctifs est une légère saillie, un soulèvement qui amoindrit le calibre du vaisseau. La multiplication des éléments élastiques est secondaire. Cette importance primordiale des cellules et des fibres conjonctives permet de songer à une sorte d'inflammation aseptique, — et l'on reviendrait ainsi à la vieille théorie de Dumontpallier et Bernutz, — à une fixation en masse d'éléments migrateurs, accourus dans les mailles d'un vaisseau désormais inutile.

La saillie qui apparaît très vite, augmente rapidement et diminue si notablement la lumière que des auteurs, tels que Billard et Bernutz, qui ont fondé leurs conclusions sur des observations très nombreuses, considèrent comme anormal un canal au niveau duquel l'oblitération n'est pas complète trois semaines après la naissance. En y regardant de près, on sait qu'elle ne peut jamais être terminée à cette époque.

Le processus hypertrophique envahit peu à peu toute la tunique interne qui végète, mais inégalement; ce n'est que vers la fin de la première année qu'on voit le sommet de la saillie primitive venir s'adapter à la paroi opposée du vaisseau. Sans avoir pu trouver la preuve de ce que j'avançai, j'émis en 1900 l'hypothèse que l'accolement de la saillie à la paroi opposée se produit par transformation de l'endothélium et enchevêtrement des éléments les plus superficiels de l'endartère. Il faut penser aussi à l'action possible des fibres élastiques, devenues très nombreuses, au niveau de la lame interne de la tunique moyenne, et dans toute la paroi du canal en voie d'occlusion. Longtemps même, jusqu'à la fin de la deuxième année, il persiste un pertuis central, parfois visible au microscope sur toute la longueur du vaisseau.

Normalement, l'oblitération anatomique aboutit à la formation du *ligament artériel*, cordon fibreux, cicatriciel, perdu au milieu des tissus et de la gaine qui entourent les vaisseaux de la base, réduit souvent chez l'adulte à un petit faisceau ligamenteux, blanchâtre, écrasé entre l'aorte et la pulmonaire gauche, dur à la coupe et ne présentant à l'œil nu aucune trace de lumière, marqué souvent à chacune de ses extrémités (surtout chez les sujets jeunes) par de légères dépressions infundibuliformes qui peuvent disparaître complètement.

Anormalement : ou le canal peut persister seul, c'est-à-dire, alors même que le trou de Botal se ferme, il y a *persistance simple*. Ou

bien, il persiste comme une conséquence inévitable de lésions ou malformations plus ou moins complexes du cœur ou des vaisseaux de la base : il y a *persistance secondaire*. Ou bien, par suite d'un processus que je vais essayer d'interpréter, il se dilate localement, généralement à sa partie moyenne ; il y a *anévrysme*.

Je crois que l'anévrysme est la conséquence immédiate d'une oblitération qui a vicieusement débuté. Dans certains cas rares, il m'avait été donné de la voir commencer par l'aorte; pour comprendre la dilatation, il faut admettre : une prolifération *simultanée* de l'endartère aux deux points d'abouchement du canal; une accumulation passive du sang, maintenu ensuite en son milieu par l'oblitération s'effectuant *simultanément* à l'aorte et à la pulmonaire; enfin une organisation en caillot du sang stagnant entre les deux points cicatrisés.

Les observations, que je vais maintenant rapporter, permettront d'apprécier que l'anévrysme du canal artériel se présente toujours de la même façon, et avec des caractères bien nets quant à sa localisation, sa disposition et son contenu.

Observation I. — Baron (cité dans le travail de Thore). Anévrysme du canal chez un enfant. Pas d'autre renseignement.

Obs. II. — Billard, 1826 (cité par Norman Chevers : *Arch. gén. de méd.*, 1847, 4e s., t. XIV, et par Thore). Enfant de trois jours; à l'autopsie, on trouve le cœur plus volumineux qu'il ne l'est ordinairement chez les enfants naissants; les deux cavités latérales offraient une dilatation à peu près égale, et étaient pleines d'un sang noir et pris en caillot. Le canal artériel existait sous forme d'un gros noyau de cerise; son diamètre transversal avait en moyenne 3 lignes et demie, et sa circonférence 9; en le considérant à l'extérieur on aurait dit qu'il s'ouvrait largement dans l'aorte; mais cette largeur apparente n'existait qu'à l'extérieur, car l'intérieur de la tumeur était rempli de caillots fibrineux organisés, et disposés par couches, et ne laissaient à leur centre qu'un pertuis, qui eût à peine permis l'introduction d'une plume de corbeau.

Obs. III. — Martin Saint-Ange, 1827 (*Bull. de la Soc. anatomique*, 1827, p. 17). Enfant d'un mois environ, offrant une dilatation anévrysmale du canal artériel. Une incision pratiquée sur cette tumeur met à découvert un caillot fibrineux rougeâtre, de la grosseur d'une noisette; sa consistance est assez grande; il paraît être composé à son intérieur d'un certain nombre de couches superposées, mais il n'est pas percé à son centre.

Obs. IV. — Parise. Dilatation fusiforme, anévrysme du canal artériel (*Bull. Soc. anat.*, 1837, p. 95). Enfant de dix-neuf jours; le canal artériel

vu à l'extérieur, est d'une couleur brune; il est remarquable par sa longueur, qui est de 10 lignes, et par le volume de sa partie moyenne, dont le diamètre a 4 lignes 1/4, et la circonférence près de 13 lignes. Cette dilatation, beaucoup plus marquée du côté de la convexité, c'est-à-dire en avant et à gauche, que du côté qui appuie sur la bronche gauche, est fusiforme, de telle sorte que le canal artériel, rétréci à ses deux extrémités, n'a que 2 lignes vers la pulmonaire et 2 lignes 1/2 vers l'aorte; à l'intérieur, il contient du sang liquide sans rudiment de caillots, et s'abouche librement et dans l'aorte et dans l'artère pulmonaire.

Les 8 cas suivants sont empruntés à Thore (*Arch. gén. de médecine*, 1850, p. 32); « ils sont, dit-il, le résultat du dépouillement de plus d'un millier d'autopsies faites à l'hospice des Enfants-Trouvés ».

Obs. V. — Thore. Enfant de dix-sept jours; l'artère pulmonaire, l'aorte, ont leurs parois teintes d'un rouge foncé; le canal artériel a une forme sphérique et a le volume d'une aveline : sa cavité est remplie par un caillot d'un noir très foncé, de consistance moyenne, à peine adhérent aux parois, qui sont ramollies et d'un rouge violacé; il ne présentait pas de couches ni d'apparence fibrineuse; pas de pus, ni de trace de canal central.

Obs. VI. — Thore. Enfant masculin, douze jours; le canal artériel a 16 millimètres de longueur; à sa partie la plus voisine de l'aorte, il se renfle, et prend la forme d'un grain de café; sa cavité est remplie par un caillot moitié jaunâtre, moitié noir, adhérent aux parois du canal sans pertuis central; la membrane interne du canal est rougeâtre.

Obs. VII. — Thore. Enfant masculin, onze jours; le canal artériel est long de 1 centimètre, volumineux; il présente un fort renflement du côté le plus voisin de l'aorte, où il a 6 millimètres de diamètre; cette dilatation contient un caillot gros comme un pois, noirâtre dans sa partie libre, d'un blanc jaune dans un point où il a contracté une adhérence assez intime avec les parois du canal; il n'a pas l'apparence stratifiée et ne présente aucun pertuis.

Obs. VIII. — Thore. Enfant féminin, huit jours; le canal artériel a près de 2 centimètres de longueur; il est un peu contourné et offre dans la partie la plus rapprochée de l'aorte une dilatation dont le diamètre est de 6 millimètres; cette portion dilatée est remplie par un caillot noir, de forme arrondie, fortement adhérente à la membrane interne du canal, que l'on enlève en même temps que lui.

Obs. IX. — Thore. Enfant masculin, six jours; dilatation du canal artériel, qui a pris le volume et la forme d'un gros pois; cette dilatation est plus rapprochée de l'aorte que de l'artère pulmonaire; la cavité est remplie par un caillot noirâtre, qui n'est point adhérent.

Obs. X. — Thore. Enfant masculin, quatre jours; le canal artériel est dilaté et forme près de l'aorte une ampoule du volume d'un pois ordinaire; il est rempli par un caillot noir et peu adhérent.

Obs. XI. — Thore. Enfant masculin, douze jours; le canal artériel est dilaté et forme une grosse ampoule ; sa longueur est de 1 centimètre et demi; son développement dans sa plus grande largeur est de 14 millimètres; il est rempli par un caillot jaune très adhérent qui est très intimement uni aux parois du canal et ferme toute communication entre l'aorte et la pulmonaire; il n'est traversé par aucun pertuis.

Obs. XII. — Thore. Enfant masculin, quarante-cinq jours; le canal artériel a une longueur de 22 millimètres, il est par conséquent beaucoup plus long que d'ordinaire; près de son insertion à l'aorte, il présente un renflement arrondi, qui contient un caillot noir et assez adhérent à ses parois.

Obs. XIII. — Renaut (*Bulletins de la Soc. anatomique*, 1870, p. 238). Enfant masculin de quatorze jours atteint d'exstrophie vésicale; les gros vaisseaux de la base présentaient les particularités suivantes : le canal artériel, terminé normalement par deux embouchures cylindriques dans l'artère aorte et dans la pulmonaire, était le siège à sa partie moyenne d'une dilatation anévrysmale oblongue, présentant un diamètre d'environ 12 millimètres et très dure. C'est cette dilatation que j'ai l'honneur de mettre sous les yeux de la Société; elle n'a pas été ouverte, mais par le toucher on se rend très bien compte de l'induration. Il est probable que celle-ci n'est pas due à autre chose qu'à un caillot intravasculaire.

Obs. XIV. — Renaut (*ibid.*). Enfant masculin de six jours; le canal artériel, rétréci ou ayant à peu de chose près le calibre normal chez un enfant de cet âge, à ses deux extrémités, est rempli dans le reste de son étendue par un caillot cruorique résistant, qui dans quelques points est très adhérent à la paroi vasculaire et ne peut en être arraché que par déchirure et en y laissant adhérer des fragments. Il y a là une véritable dilatation olivaire du canal par un caillot qui a le volume d'un petit noyau de cerise, très ferme, à coupe lisse et luisante, à teinte légèrement grise à sa périphérie, et qui, bien qu'homogène, paraît plus ferme dans sa partie centrale que dans les régions qui sont en rapport avec la paroi vasculaire.

Obs. XV (résumée). — R. G. Hebb. Anévrysme du canal artériel et athérome de la pulmonaire (*Transactions of pathological Society of London*, 1893, p. 45). Sur un sujet de quarante ans, mort avec les symptômes d'une cardiopathie chronique, on trouva, à l'autopsie, entre autres lésions : de la dilatation et de l'hypertrophie du ventricule droit; une crosse de l'aorte très athéromateuse, quelque peu dilatée, présentant quelques renflements anévrysmatiques; juste au-dessous du point d'origine de la sous-clavière (le vaisseau étant ouvert), une ouverture circulaire de 1/8 de pouce de diamètre conduisant dans un anévrysme

du canal artériel, sphéroïdal, gros comme une petite noisette. L'anévrysme du canal artériel, ajoute M. Hebb, mérite moins le nom d'anévrysme que celui de dilatation d'un vaisseau fœtal ayant persisté partiellement.

Obs. XVI. — Personnelle, *in* thèse, 1897, p. 117. Anévrysme en bissac du canal artériel. Enfant de deux mois, mort d'affection inconnue. Le canal artériel semblait oblitéré complètement, mais suivant un mode tout à fait spécial. D'une longueur totale de 18 millimètres, il présentait, vers la pulmonaire, un diamètre général de 3 millimètres ; mais à un demi-centimètre de son origine, on trouvait une dilatation brusque, atteignant 9 millimètres de diamètre, puis un rétrécissement, puis une seconde dilatation assez voisine de l'aorte, puis un rétrécissement au point d'insertion postérieur. En somme, oblitération complète d'un canal artériel présentant une déformation anévrysmatique en bissac.

Obs. XVII. — G. Gérard et de Chabert. Un cas d'anévrysme du canal artériel (*Bull. Soc. cent. de méd. du Nord*, 27 décembre 1901, p. 264) (fig.).

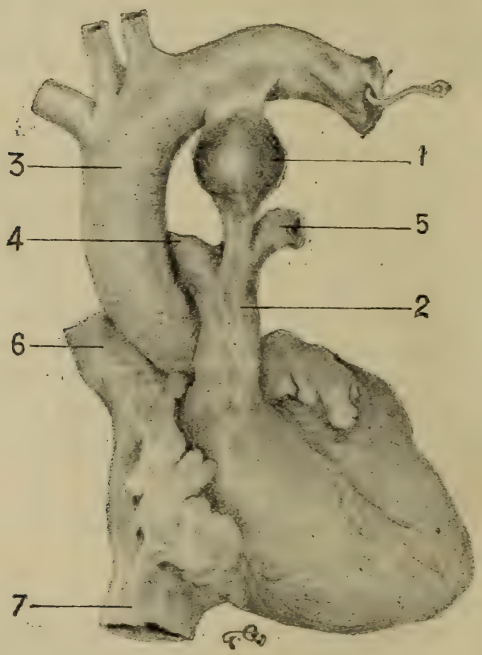


Fig. 1. — 1, *Anévrysme du canal.* — 2, *Artère pulmonaire.* — 3, *Aorte.* — 4-5, *Artères pulmonaires : droite et gauche.* — 6, *Veine cave supérieure.* — 7, *Veine cave inférieure.*

Enfant de vingt et un jours, morte au cours d'une suppuration du membre inférieur. A l'autopsie, les organes, sains en apparence, ne présentent rien de particulier. Le seul point intéressant siège à la base du cœur; c'est une tumeur bien limitée, placée en dehors du péricarde, au-dessous

de l'artère pulmonaire. Occupant très exactement la place du canal artériel, elle est constituée par une dilatation ovoïde, anévrysmatique, de couleur rouge foncé, résistante au toucher, dure à la pression, de la grosseur d'une petite noisette, qui part de la bifurcation de l'artère pulmonaire pour aboutir à la concavité de la crosse de l'aorte, au delà de l'origine de la sous-clavière, au niveau du coude que forme l'aorte thoracique avec la portion horizontale de la crosse. Rétrécie à la pulmonaire, elle s'évase régulièrement pour atteindre son volume maximum à l'union des deux tiers inférieurs avec le tiers supérieur du vaisseau, et se termine à l'aorte par un léger rétrécissement, aplati d'avant en arrière. Les mensurations, au compas d'épaisseur, donnent les chiffres suivants :

Longueur du sillon interventriculaire : 37 millimètres.

Largeur de la portion ventriculaire du cœur : 33 millimètres.

Largeur de l'artère pulmonaire : 10 millimètres.

Largeur de ses branches : droite, 7 millimètres ; gauche, 5 millimètres.

Largeur de l'aorte en amont de la dilatation, 11 millimètres ; en aval de la dilatation, 8 millimètres.

Longueur du canal anévrysmatique : 18 millimètres.

Diamètre du canal : à la pulmonaire, 5 millimètres ; à la partie dilatée, 11 millimètres ; à l'aorte, 8 millimètres.

La pièce, très démonstrative, a été conservée intacte.

L'ensemble de ces cas, qui sont les seuls que nous ayons trouvés dans la littérature médicale, montre que l'anévrysme est une disposition des plus rares ; pour ma part, je ne l'ai jamais trouvée dans les multiples autopsies d'adultes que j'ai faites ; je ne puis en rapporter que deux observations, alors que j'ai pratiqué, avec le plus grand soin, plus de 200 autopsies d'enfants de tous les âges.

Exception faite pour le cas de Hebb, qui se rapporte à une lésion pathologique assez banale, on peut comprendre sous le nom d'anévrysme une dilatation du canal artériel, s'observant seulement dans les premiers mois de la vie ; plus rapprochée de la pulmonaire que de l'aorte ; fusiforme, sphérique ou en bissac (cas personnel) ; du volume d'un pois, d'un gros noyau de cerise, d'un grain de café, d'une aveline, d'une noisette ; de couleur brunâtre ; de consistance assez grande ; d'une longueur variant de 15 à 22 millimètres ; d'une largeur allant de 6 à 14 millimètres ; dont le contenu est un caillot plus ou moins noir, plus ou moins adhérent, stratifié, sans lumière centrale en général, relié à la pulmonaire par un pont très étroit, et à l'aorte par une portion de vaisseau plus large et aplatie.

En terminant, une question se pose : Doit-on accorder une existence et une autonomie bien réelles à l'anévrysme du canal artériel ?

Je pense que la question ne saurait être mise en doute. « C'est à tort, dit Renaut (*loc. cit.*), que les auteurs du chapitre « canal artériel » du *Nouveau Dictionnaire de médecine et de chirurgie pratiques*, ont prétendu que de pareilles tumeurs n'existaient pas, et que des thromboses en avaient imposé pour des anévrysmes à Thore, Billard et Parise, affirmations reposant sur ce seul argument qui ni la théorie de la circulation sanguine dans le canal artériel, ni le mode d'oblitération de celui-ci, ne pouvaient chez le fœtus et le nouveau-né rendre compte de la production d'anévrysmes sur ce point. »

L'anévrysme existe donc bien; la description rapide que j'ai donnée en commençant montre que la longueur, la largeur et le volume du canal artériel aussi bien avant la naissance que pendant toute la période d'oblitération, n'ont rien de comparable aux dilatations très typiques que j'ai rapportées.

Comme, d'autre part, les observations ne concernent que des enfants très jeunes — nous avons insisté sur ce point — il est permis de supposer que l'anévrysme, qui est toujours une trouvaille d'autopsie ne doit pas être incompatible avec la vie; si on ne le trouve pas chez l'adulte, c'est que très probablement des phénomènes de résorption ont fait du canal artériel anévrysmatique un ligament artériel normal, par transformation du caillot central en tissu conjonctif.

# ÉTUDE ANATOMIQUE

# D'UN FŒTUS BOVIN SYCÉPHALIEN

## D'UN GENRE INTERMÉDIAIRE

## AUX GENRES JANICEPS ET INIOPE D'IS. GEOFFROY SAINT-HILAIRE

PAR MM.

**LESBRE** ET **FORGEOT**

de l'École vétérinaire de Lyon.

---

Les monstres doubles janiceps ou iniopes sont des plus rares; on compte les observations qui en ont été enregistrées dans les Annales de la science, surtout celles qui s'appuient sur une étude anatomique complète. A l'époque d'Is. Geoffroy Saint-Hilaire, il n'y en avait guère qu'une douzaine de cas de connus et Gurlt déclarait, en 1877, n'avoir jamais vu qu'un seul monstre janus : un agneau qu'il fit connaître sous le titre de : *octopus janus cyclopus*. Quelques années après, Panum faisait remarquer que le cerveau de ces animaux a été peu étudié et que les viscères thoraciques et abdominaux sont eux-mêmes assez mal connus. Depuis cette époque, plusieurs travaux sont à signaler, parmi lesquels ceux de Mayor[1], de Calori[2] et de l'un de nous[3]; mais il restait encore de nombreux points obscurs que la présente observation contribuera, nous l'espérons, à élucider.

Le sujet est un fœtus de huit mois de gestation, trouvé à l'abattoir de Commentry, dans la matrice d'une vache charolaise, âgée de

1. Contribution à l'étude des monstres doubles du genre janiceps, *Archives de physiologie normale et pathologique*, Paris, 1882.
2. Del iniope del sinote, *Annales de l'Institut de Bologne*, 1883.
3. F. X. Lesbre. — Etude anatomique d'un porcelet iniope, *Bulletin de la Société d'Anthropologie de Lyon*.

dix ans, sacrifiée pour la boucherie. M. Beaumont, vétérinaire, qui a eu l'obligeance de nous l'envoyer, nous écrit que cette vache avait vêlé plusieurs fois précédemment sans jamais donner de produits anormaux.

Les figures 1 et 2 représentent le monstre vu par la *face princi-*

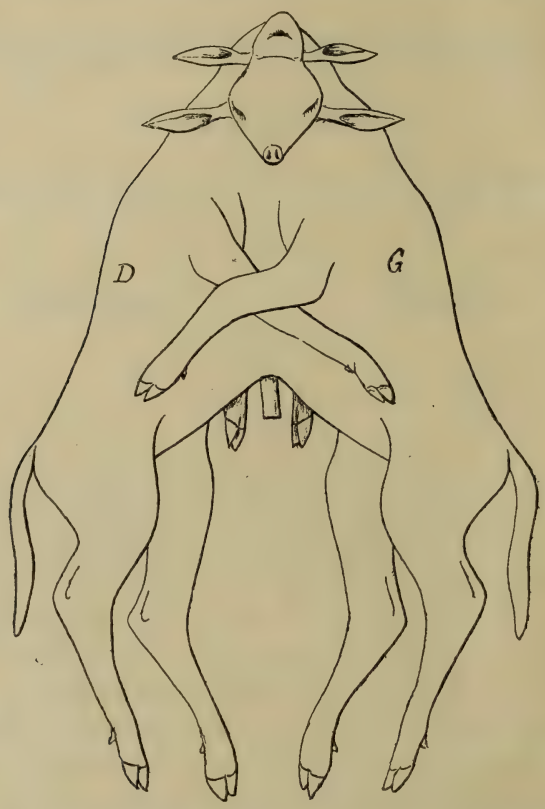


Fig. 1. — Veau janus, face antérieure. — D, sujet droit; G, sujet gauche.

*pale* et vu par la *face accessoire*. On voit que les deux êtres qui le constituent sont soudés par la face antérieure, c'est-à-dire ventrale, depuis l'ombilic jusqu'au sommet des têtes, en convergeant de bas en haut. Celles-ci sont alignées sur le plan de soudure et appartiennent par moitié à chacun d'eux. On sait, en effet, que, dans les monstres doubles autositaires, c'est le plan d'union qui fait démarcation entre les deux sujets réunis : toute partie située en dehors de ce plan appartient en propre au sujet du côté où elle se trouve; toute partie située sur ce plan est mi-partie, c'est-à-dire commune

aux deux sujets. La double tête des monstres janus, ainsi que d'ailleurs leur double poitrine, est constituée d'une manière qui a été clairement définie par Is. Geoffroy Saint-Hilaire. « La moitié droite de la tête de chacun des sujets composants est séparée de la gauche et les deux demi-faces sont écartées l'une de l'autre et renversées

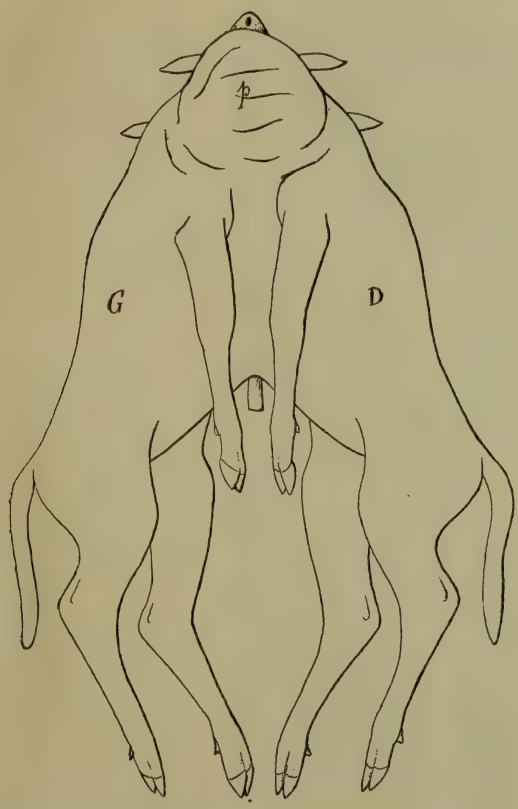


Fig. 2. — Veau janus, face postérieure. — D, sujet droit; G, sujet gauche; *p*, vaste poche pleuro-cutanée.

latéralement, la partie postérieure n'ayant point été déplacée, à peu près comme les deux feuillets d'un livre se séparent et s'écartent l'un de l'autre, le dos du livre restant en place. La même chose arrivant aux deux sujets, la demi-face droite d'un sujet vient correspondre à la demi-face gauche de l'autre et s'unir avec elle, et réciproquement, de manière à former deux faces, qui semblent et sont en effet, par rapport à l'ensemble de l'être double, l'une antérieure et l'autre postérieure, mais qui, par rapport à chacun des individus

composants, sont tout à fait latérales. Ainsi se trouve établie, de chaque côté de la tête, une face dont la moitié appartient à un sujet, la moitié à un autre, et qui, néanmoins, à ne la juger que d'après sa conformation, est quelquefois, à cela près de sa largeur plus grande, presque complètement normale. » (*Traité de tératologie.*)

Indépendamment du *genre janiceps* que nous venons de définir, Is. G. S.-H. distingue, dans la famille des monstres doubles sycéphaliens, le *genre iniope*, chez lequel l'une des faces de la double tête n'est plus représentée que par un œil et une ou deux oreilles, et le *genre synote* (voir fig. 15), chez lequel l'œil disparaît à son tour sur cette face imparfaite pour ne plus laisser que les deux oreilles, ou même une seule oreille médiane.

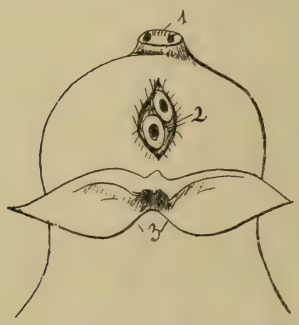

Fig. 3. — Porcelet janus imparfait, face postérieure de la tête. — 1, groin percé de deux narines; 2, ouverture palpébrale montrant deux globes oculaires dans la même orbite; 3, deux oreilles réunies à l'entour d'un conduit auditif commun.

Ces divers genres résultent évidemment du mode d'affrontement des têtes des sujets réunis : quand elles sont exactement face à face, elles donnent lieu à un janiceps; si elles tournent de côté, il s'ensuit une concentration, et une réduction de l'une des faces, qui, suivant le degré, déterminent : l'iniopie, la synotie, voire la monocéphalie. Mais, dans tous les cas, la tête est commune aux deux sujets, fût-elle absolument simple d'apparence et de structure, car elle est toujours coupée en deux moitiés par le plan de soudure.

Ces prémisses étant posées, il est facile de constater que le monstre dont nous entreprenons l'étude (fig. 1 et 2) est un sycéphalien qui ne se classe rigoureusement dans aucun des trois genres établis par Is. G. S.-H. : c'est plus qu'un iniope, moins qu'un janiceps, c'est ce que C. Dareste appelle un *janus imparfait*. Et ce n'est pas la seule forme de transition entre les deux premiers genres de sycéphaliens; nous avons déjà publié (*loc. cit.*) le cas d'un porcelet sycéphalien qui présentait une face accessoire composée de haut en bas : 1° d'un appareil nasal bien développé; 2° de deux yeux contenus dans la même orbite; 3° enfin de deux oreilles réunies par la base (fig. 3). Si l'on jugeait inutile d'introniser le terme de janus

imparfait comme genre ou sous-genre, il serait peut-être bon de rendre plus compréhensives, moins exclusives, les définitions de I. G. S.-H.

Quoi qu'il en soit, nous devons maintenant prévenir le lecteur que, dans la description, extérieure ou anatomique que nous allons faire de notre monstre, nous dirons : *face antérieure* pour la face correspondant à la tête principale (fig. 1), *face postérieure* pour celle correspondant à la tête accessoire (fig. 2), *côté* ou *face gauche*, *côté* ou *face droite* pour les parties correspondant aux colonnes vertébrales. Les deux sujets composants seront qualifiés de gauche ou droit en les supposant vus par derrière, c'est-à-dire du côté de la face accessoire (voir fig. 1 et 2).

Fig. 4. — Photographie du squelette du monstre représenté fig. 1 et 2.

Ils étaient à peu près également développés, mais émaciés, tous deux du sexe masculin. Chacun possédait ses quatre membres et as colonne vertébrale indépendante; celle-ci fortement infléchie au niveau du cou de manière à converger vers la tête commune. Dans l'angle de séparation s'échappait un unique cordon ombilical, comprenant quatre artères et deux veines ombilicales. Sur chacune des faces, antérieure et postérieure, les membres similaires se regardaient par la face dorsale; les antérieurs pendaient parallèlement de chaque côté du plan de soudure; c'est pour la clarté du dessin qu'ils ont été représentés entre-croisés dans la figure 1. A supposer que le monstre fût né viable (ce qui n'arrive jamais), il n'aurait pu tenir debout que dans la position verticale et

son allure normale eût été forcément une allure de côté, dans laquelle la progression d'un sujet n'eût pu se faire sans le recul de l'autre.

Remarquons, sur la face postérieure (fig. 2), une vaste poche cervicale (*p*), vide et flasque, au-dessus de laquelle apparaissait à peine le bout du museau correspondant, poche due, comme nous le dirons plus loin, à un immense cul-de-sac de la plèvre.

La partie céphalique (fig. 1) formait deux têtes inégales, alignées dans le plan de soudure, opposées et soudées par l'occiput, l'antérieure fléchie et abaissée vers la poitrine, la postérieure étendue et relevée. La première ne différait guère de l'état normal que par l'absence de la mandibule, l'abaissement des oreilles vers la base du crâne et l'étroitesse de l'orifice buccal, qui, au lieu d'être circonscrit par deux lèvres véritables, avait la forme d'une fente médiane elliptique. Elle se faisait en outre remarquer par son mufle orbiculaire simulant un groin. Quant à la tête postérieure, elle était réduite à une sorte de museau pointu portant à sa base un œil médian et deux oreilles latérales. Celles-ci étaient distantes de 10 centimètres environ de celles de l'autre tête, dirigées comme elles en dehors et guère moins développées; les unes et les autres avaient leur entrée tournée du côté du museau correspondant. L'œil médian était simple d'apparence, logé dans une orbite adossée à l'occiput de la tête principale, protégé par trois paupières : une supérieure très vaste et garnie de cils, 2 latérales très courtes, simulant une paupière inférieure brisée dans son milieu. Sous la pointe du museau, lequel était dépourvu de mufle et de narines, existait un petit orifice circulaire de 7 à 8 millimètres de diamètre, donnant accès dans une cavité buccale atrésiée; mais il n'y avait pas trace de mâchoire inférieure. — En résumé les deux têtes étaient atteintes d'*otocéphalie*, et la plus petite était en outre affectée de *cyclopie* et d'oblitération de l'appareil naso-olfactif.

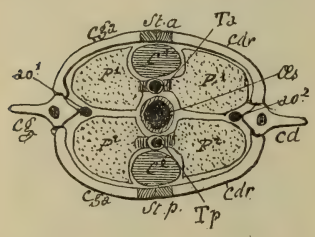


Fig. 5. — Coupe schématique de la poitrine. — *cg*, colonne vertébrale du sujet gauche; *cd*, colonne vertébrale du sujet droit; *cga*, côtes du sujet gauche; *cdr*, côtes du sujet droit; *sta*, sternum antérieur; *stp*, sternum postérieur; C¹, cœur antérieur, C², cœur postérieur; *ao*¹, aorte du sujet gauche; *ao*², aorte du sujet droit; T*a*, trachée antérieure au niveau de sa bifurcation; T*p*, trachée postérieure; OE*s*, œsophage; P¹, poumons antérieurs; P², poumons postérieurs.

Tels sont les principaux traits de la conformation extérieure de

ce monstre, qui mesurait 1 m. 10 de hauteur, 0 m. 70 du sommet de la tête au bout de l'une ou l'autre des deux queues, 0 m. 48 de largeur pectorale d'un garrot à l'autre.

## Squelette.

La figure 4 en est la reproduction photographique. On voit que les colonnes vertébrales, les os des ceintures et des membres sont normaux et indépendants pour chaque sujet; toutefois celles-là offrent diverses déviations et notamment une forte flexion du cou qui tend à les unir en un arceau dont la tête serait la clé de voûte. Les deux thorax sont abouchés suivant le mode bien connu représenté figure 5; c'est-à-dire que les côtes s'opposent d'un sujet à l'autre sur le plan de soudure par l'intermédiaire de deux sternums mi-partis.

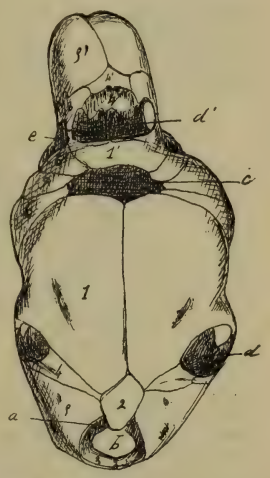


Fig. 6. — Face supérieure de la double tête. — *c*, fontanelle; 1, frontal de la tête antérieure; 2, nasaux confondus; 3, intermaxillaire; 4, lacrymal; 5, maxillaire supérieur; 6, pariétal; *a*, ouverture des fosses nasales; *b*, fentes palatines confondues par suite du non-développement des apophyses internes des intermaxillaires; *d*, orbites; 7, interpariétal commun aux deux têtes; 6', pariétal de la tête postérieure; 1', frontaux de la tête postérieure; *d'*, orbite unique de cette tête; *e*, fosse temporale; 4', lacrymaux; 8, jugal; 5', maxillaire supérieur.

La tête est la partie la plus intéressante et aussi la plus complexe de tout le squelette. Elle est composée, comme nous l'avons dit déjà, de deux têtes inégales, opposées et soudées par l'occiput et offre à l'étude : une face supérieure ou frontale, une face inférieure ou basilaire, deux faces latérales, et enfin sa conformation intérieure.

*La face supérieure* (fig. 6) présente une grande fontanelle (*c*) allongée transversalement qui marque le point de jonction des deux têtes et qui se trouve comprise entre les frontaux de l'une et de l'autre, au point de rencontre de tous les axes : axe de soudure et axes individuels, ainsi que le fait justement remarquer Is. G. S.-H. En avant de cette fontanelle, on voit tous les os qui forment normalement le plan supérieur de la tête, à savoir : 2 frontaux (1), 2 petits nasaux confondus (2), 2 lacrymaux (4), 2 maxillaires supérieurs (5), et enfin 2 intermaxillaires (3) réduits à une petite bordure

semi-lunaire à l'entour de l'ouverture des fosses nasales. — En arrière, on voit : 1° une pièce transversale (1′) qui fait voûte à l'orbite de la tête postérieure, qu'elle contourne latéralement au moyen de deux apophyses réunies aux zygomatiques (8) : c'est évidemment le vestige des deux frontaux confondus de cette tête. De chaque côté, on remarque un pariétal (6′) relativement bien développé qui est séparé du pariétal de la tête antérieure (6) par un volumineux interpariétal (7). 2° Une orbite médiane (*d′*) circonscrite, d'une part par le vestige de frontaux dont il vient d'être parlé, d'autre part par les jugaux et les lacrymaux, ceux-ci (4′) soudés l'un à l'autre dans l'intervalle de ceux-là (8). 3° Deux maxillaires supérieurs (5′)

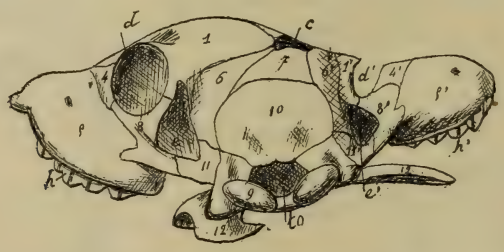


Fig. 7. — Face latérale de la double tête. — *to*, trou occipital; 9, condyle; 10, écaille de l'occipital; 7, interpariétal; *c*, fontanelle; *d*, orbite de la tête antérieure; *e*, fosse temporale; *d′*, orbite unique de la tête postérieure; *e′*, fosse temporale de la même; 1, frontal de la tête antérieure; 6, pariétal; 11, squamosal; 12, os tympaniques; 8, jugal; 4, lacrymal; 5, maxillaire supérieur; *h*, molaires; 6′, pariétal de la tête postérieure; 1′, frontaux; 4′, lacrymaux; 8′, jugal; 11′, squamosal; 5′, maxillaire supérieur; 12′, os tympaniques; *h′*, molaires.

réunis sur la ligne médiane par suite de l'absence d'os du nez et d'intermaxillaires.

Les *faces latérales* (fig. 7), semblables l'une à l'autre, offrent chacune : 1° vers le milieu de leur longueur, un occipital (9, 10) régulièrement constitué, commun aux deux têtes, mais particulier à chaque sujet, et surmonté d'un interpariétal (7) également commun; 2° du côté de la tête principale, tous les os latéraux d'une tête normale; 3° du côté de la tête accessoire, les mêmes os répétés symétriquement, mais plus ou moins atrophiés et difformes. Les fosses temporales (*e′*), très petites, s'ouvrent dans l'orbite médiane (*d′*) sous les arcades fronto-jugales.

La *face inférieure* (fig. 8) présente, sur l'axe d'union des deux têtes, deux apophyses basilaires (13), propres à chaque sujet, entre lesquelles s'enclave un basi-sphénoïde quadrilatère (14), et, de chaque côté de cet axe commun aux deux têtes, des os qui se répè-

tent symétriquement dans chacune d'elles, mais qui sont plus développés dans l'antérieure que dans la postérieure; à savoir : 1° un orifice guttural presque atrésié (*f*) à l'entour duquel on reconnaît avec peine les palatins, les ptérygoïdiens et le présphénoïde; — 2° une grande lame osseuse (12) renversée sur le palais et portant à sa face inférieure deux tympans juxtaposés, tendus sur leurs cadres, lesquels donnent appui aux osselets de l'ouïe; des cellules anfractueuses rayonnent à l'entour de ces tympans. Cette lame, donnant insertion à l'hyoïde de la tête correspondante, n'est évidemment que la portion tympanique des temporaux, qui, au lieu de se juxtaposer aux rochers (15) pour fermer les caisses tympaniques, s'en est au contraire séparée en basculant, pour ainsi dire, du côté de la bouche et en s'étalant en plaque au lieu de s'incurver en bulle; ainsi les caisses se trouvent largement ouvertes dans le pharynx et confondues avec lui. Il est presque inutile de faire remarquer que chacune de ces lames résulte de la fusion des deux os tympaniques de la tête envisagée; l'absence de la mâchoire inférieure s'accompagnait en effet d'otocéphalie; — 3° Une région palatine fort incomplète (*p*), laissant le vomer (18) à découvert, par suite de l'avortement des apophyses palatines des maxillaires, région singulièrement rétrécie par la convergence des arcades dentaires l'une vers l'autre; — 4° Un hyoïde dont les pièces stylo-hyales (19) sont les seules ossifiées, incomplètement même dans l'hyoïde de la tête accessoire.

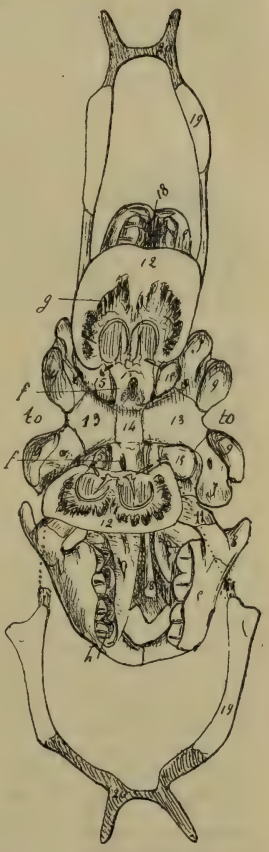


Fig. 8. — Face inférieure de la double tête. — *to*, trou occipital; 9, condyle occipital; 13, apophyse basilaire; 14, basisphénoïde; *f*, ouverture gutturale des fosses nasales; 15, rocher; 12, tympanique; *g*, cellules tympaniques; J, apophyses jugulaires; 8, jugal; *p*, apophyse palatine des maxillaires supérieurs; 18, vomer; 5, maxillaire supérieur; 19-20, hyoïde (l'antérieur a été disjoint avec le tympanique); 11, squamosal.

*La conformation intérieure* (fig. 9) offre à considérer les fosses nasales et la cavité cranienne. Les premières ne sont bien déve-

loppées, avec leur labyrinthe olfactif, que dans la tête antérieure; encore leur orifice guttural est-il atrésié; elles sont infimes dans l'autre tête, qui manque, comme nous l'avons déjà dit, d'os du nez et d'intermaxillaires. Quant à la cavité cranienne, elle est très vaste, commune aux deux têtes et s'ouvre, par deux trous occipitaux latéraux (*to*), dans les canaux vertébraux. Nous lui distinguerons : une paroi inférieure ou plancher, une paroi supérieure, plafond ou voûte, une paroi antérieure et une paroi postérieure.

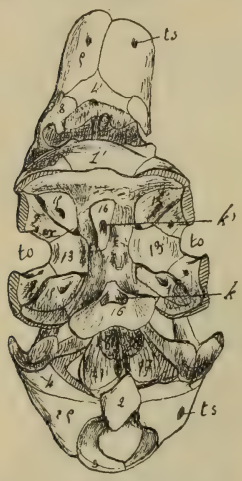


Fig. 9. — Face supérieure de la double tête, la voûte cranienne étant enlevée. — *to*, trou occipital; 13, apophyse basilaire; 14, basi-sphénoïde; 16, pré-sphénoïde; 15, rocher; 9, ex-occipital; *x*, canal veineux occipital; *f*, fente sphénoïdale; *k*, fossette optique de la tête antérieure; *k'*, trou optique unique de la tête postérieure; 18, lame criblée de l'ethmoïde au fond de la fosse olfactive; 17, masses latérales de l'ethmoïde séparées par une lame perpendiculaire; 2, nasaux; 3, intermaxillaire; 4, lacrymal; 5, maxillaire supérieur; 6, pariétal; 1', frontaux de la tête postérieure; O, orbite de cette tête; *ts*, trous sous-orbitaires.

La paroi inférieure montre, disposés en croix, les apophyses basilaires (13) et les basi-sphénoïdes (14), ceux-ci confondus l'un avec l'autre et creusés de deux selles turciques peu profondes placées côte à côte. Les pré-sphénoïdes (16) ne sont pas soudés; celui de la tête postérieure est beaucoup moins développé que l'autre et ne présente qu'un seul trou optique (*k'*) au lieu de deux (*k*). Quatre fentes sphénoïdales s'observent aux endroits; ordinaires, celles de la tête accessoire sont plus petites que celles de la tête principale. Comme à l'état normal, chez le bœuf, les trous grands ronds sont confondus avec les fentes sphénoïdales. Quant aux trous ovales, ils sont presque oblitérés, ce qui s'explique par l'absence des mâchoires inférieures et des langues. Quatre rochers (15), avec leur hiatus auditif interne, sont disposés d'une manière en quelque sorte normale, de part et d'autre des apophyses basilaires, en laissant place à des trous déchirés dont il n'y a rien à dire. Les occipitaux présentent leurs pertuis ordinaires : canaux veineux (*x*) et trous condyliens.

La voûte de la cavité cranienne est constituée par les frontaux et les pariétaux de la tête principale, par la membrane fontanellaire, par les interpariétaux et enfin par la portion écailleuse des deux occipitaux (fig. 7); elle n'offre rien de particulier.

La paroi antérieure, appartenant en propre à la tête principale, montre deux fosses olfactives normales (18) avec une apophyse crista-galli intermédiaire.

La paroi postérieure, formée par les frontaux et les pariétaux de la tête accessoire, est à l'état d'une mince cloison séparant la cavité cranienne de la fosse orbito-temporale de cette dernière tête. On n'y voit pas trace de fosses olfactives ni d'ethmoïde.

En résumé, la disposition du squelette céphalique était telle qu'on pouvait la prévoir, sachant que la double tête du monstre était constituée par les moitiés de deux têtes ouvertes jusqu'à l'occipital et déjetées en dehors de manière à s'opposer d'un sujet à l'autre. La figure 7 montre exactement la part du sujet gauche.

## Muscles.

Les muscles intrinsèques des deux colonnes vertébrales et des huit membres étaient normaux. Seuls ceux situés sur le plan de soudure ou contre ce plan méritaient de retenir l'attention. Ainsi les muscles des têtes et des régions trachéliennes, pectorales, épigastriques, s'opposaient à leurs homologues, d'un sujet à l'autre et non pas d'une moitié à l'autre de chaque sujet, et cela ne pouvait être autrement puisque les têtes, les trachées, les sternums et la partie sus-ombilicale des lignes blanches étaient mi-partis. Au-dessous de l'ombilic, les muscles abdominaux se joignaient d'un côté à l'autre de chaque sujet, comme à l'état normal.

Malgré l'absence des mâchoires inférieures, il existait très distinctement des crotaphites, des masséters, des buccinateurs : ceux-ci étaient réunis l'un à l'autre derrière chaque ouverture buccale (fig. 10) de manière à former le plancher des bouches; les masséters de chaque tête étaient réunis de même sur un raphé médian; à première vue, on eût dit des mylo-hyoïdiens. Les crotaphites étaient très petits, surtout ceux de la tête postérieure; ils venaient se perdre à la face profonde des masséters. Les mylo-hyoïdiens génio-hyoïdiens, et les muscles de la langue manquaient complètement.

Quant aux peaussiers, ils n'étaient distincts que sur la tête antérieure; ils étaient atrophiés et plus ou moins confondus sur la postérieure.

Le diaphragme ayant été arraché avec les viscères, nous ne pou-

vons qu'induire sa disposition de ce que nous avons constaté chez d'autres monstres similaires : en général il présente une bande charnue périphérique s'insérant en dedans de la base du double thorax, deux grands piliers musculo-tendineux allant d'une colonne vertébrale à l'autre en circonscrivant une ouverture où passe l'œsophage, et enfin un centre tendineux divisé par les piliers précités en deux moitiés indépendantes percées chacune d'un orifice cave. Il peut arriver aussi que le diaphragme soit incomplet et laisse communiquer le thorax avec l'abdomen, ainsi que nous l'avons constaté plusieurs fois.

### Appareil digestif.

Il existait, nous l'avons déjà dit, un orifice buccal sous l'extrémité de chaque museau, donnant accès dans deux bouches opposées qui s'ouvraient dans un pharynx commun par deux petits pertuis. La langue faisait défaut dans l'une et l'autre, et le palais largement ouvert laissait le vomer à nu; en outre, il n'y avait ni bourrelet incisif, ni canaux de Stenson, ni voile du palais; par contre, les dents étaient aussi développées qu'elles pouvaient l'être à l'âge de l'animal. — A chaque bouche étaient annexées deux parotides, deux sous-maxillaires et quelques petites glandules sous-muqueuses.

Le pharynx était unique mais énorme (fig. 11) : c'était une poche membraneuse où l'on aurait logé la tête. Il se continuait inférieurement par un œsophage extrêmement dilatable flanqué de deux trachées, en avant et en arrière, lesquelles prenaient naissance dans le pharynx par deux larynx n'offrant rien de particulier. Il se divisait supérieurement en deux culs-de-sac qui embrassaient chacun la plaque tympanique correspondante (fig. 10) et que nous avons déjà interprétés comme le résultat de l'ouverture des oreilles moyennes dans le pharynx (voir plus haut). Les ouvertures gutturales des cavités bucco-nasales s'observaient, en état d'atrésie, à la base du crâne entre les deux plaques tympaniques (fig. 10).

L'œsophage, en continuité insensible avec le pharynx, descendait dans l'axe du monstre, c'est-à-dire à l'intersection du plan de soudure avec les plans médians individuels des deux sujets composants (fig. 10 et 11); il se rétrécissait progressivement, tout en restant encore très large à sa terminaison.

L'estomac avait été enlevé ainsi que les intestins avant que le monstre nous fût envoyé; mais leur disposition était vraisemblablement la même que celle que nous avons constatée invariablement dans tous les monstres doubles lambdoïdes que nous avons disséqués; à savoir : estomac double produit par l'abouchement de

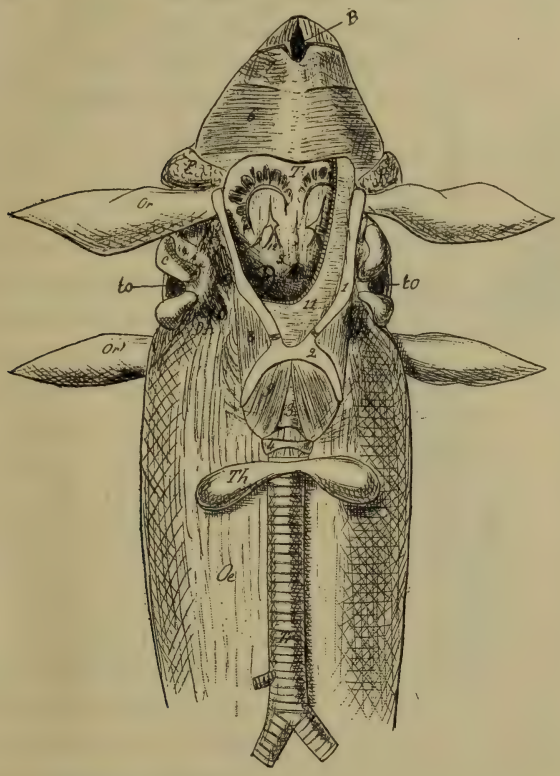


Fig. 10. — Face inférieure de la tête principale, pharynx, œsophage et trachée antérieure. — B, orifice buccal; P, parotides; Or, oreilles de la tête antérieure; Or', oreilles de la tête postérieure; *to*, trous occipitaux; *c*, condyles occipitaux; P*h*, pharynx ouvert; T, plaque tympanique; T*h*, glande thyroïde; T*r*, trachée; *œ*, œsophage; 1-2, hyoïde; 3, cartilage thyroïde; 4, cricoïde; 5, ouverture gutturale des fosses nasales; 6, masséters réunis; 7, buccinateurs réunis; 8, kérato-hyoïdien; 9, hyo-thyroïdien; 11, paroi du pharynx; 12, muscle du marteau; DA, insertions des droits antérieurs de la tête.

deux estomacs, et intestin simple jusqu'à la partie inférieure de l'intestin grêle (exactement jusqu'au point d'insertion du pédicule vitellin), se bifurquant ensuite et se continuant par deux cæcums, deux côlons, deux rectums, répartis entre les deux sujets. Lorsque l'on a affaire à une espèce monogastrique, la disposition est celle représentée figure 12. Si c'est un ruminant, comme dans notre cas,

elle est celle de la figure 13, exprimant l'abouchement de deux estomacs par les caillettes, les autres compartiments s'échelonnant de part et d'autre en une sorte de cæcum irrégulier.

En général ce double estomac est encadré par deux rates, latéralement, et par deux foies, plus ou moins inégaux, situés l'un en avant, l'autre en arrière. Ceux-ci pourvus chacun d'une veine porte, d'une veine ombilicale, d'une veine cave postérieure, et enfin d'un cholédoque qui manque souvent de vésicule biliaire ou, au contraire, en présente une double. Dans les synotes, le foie postérieur est susceptible d'extrême atrophie, ou même de disparition complète; alors le foie antérieur reçoit les deux veines ombilicales[1], les deux veines caves (qui se réunissent ensuite l'une à l'autre contre le diaphragme) et la veine porte tout entière; mais il peut arriver également qu'il soit aussi développé que chez les iniopes ou les janiceps; nous l'avons même vu persister chez un déradelphe[2]. En ce qui concerne le sujet de cette relation, il possédait deux foies, les renseignements de M. Beaumont sont formels sur ce point.

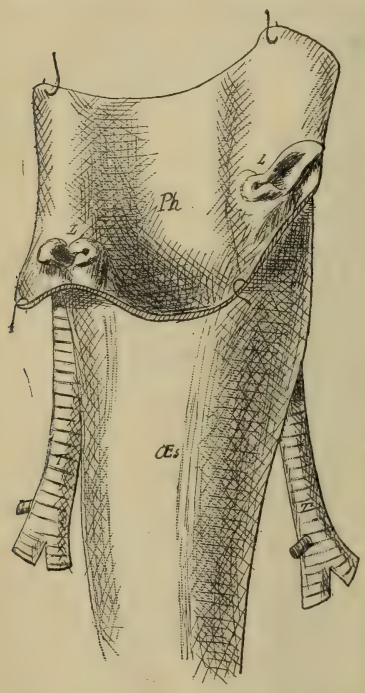

Fig. 11. — Pharynx, œsophage et trachées, vus latéralement. — Ph, intérieur du pharynx; L, larynx; T, trachées; OEs, œsophage.

Il est presque superflu d'ajouter que ces deux organes, ainsi que l'intestin, sont toujours mi-partis, malgré leur apparence unitaire, puisqu'ils sont coupés par le plan de soudure. On remarque d'ailleurs que l'intestin est rattaché à l'une et à l'autre colonne vertébrale par deux mésentères opposés.

1. Il peut aussi arriver qu'une des veines ombilicales disparaisse avec le foie correspondant.
2. *Journal de l'anatomie*, 1901. Etude d'un agneau déradelphe.

### Appareil respiratoire (fig. 5 et fig. 11).

Il y avait deux appareils respiratoires, chacun divisé en deux moitiés par le plan de soudure et dès lors appartenant à l'un et à l'autre sujet. Deux trachées, également développées, surmontées chacune d'un larynx normal, descendaient en avant et en arrière de l'œsophage et se terminaient chacune par deux poumons comme normalement; mais ceux-ci, au lieu de se loger dans le thorax d'un même sujet se

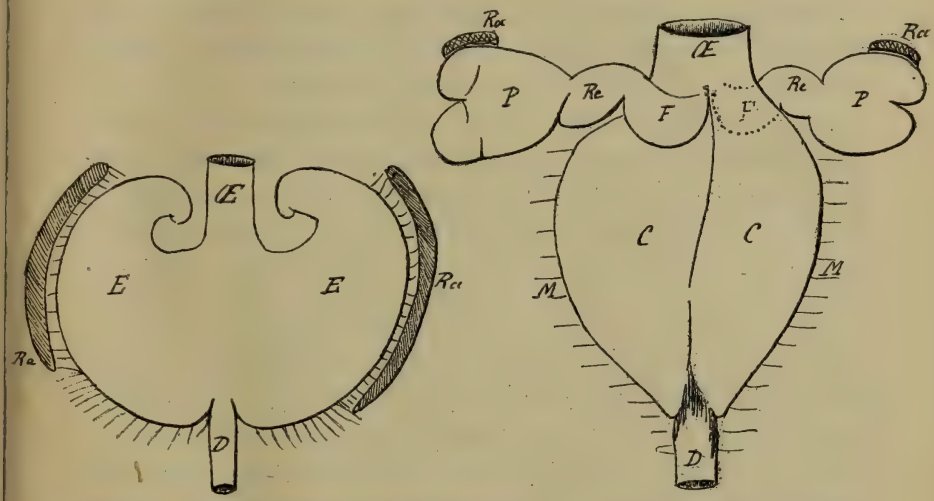


Fig. 12. — Estomac double d'un porcelet iniope et d'un autre porcelet synote. — OE, œsophage; D, intestin; E,E, les deux estomacs abouchés par leur cul-de-sac droit; R*a*, rate.

Fig. 13. — Estomac double d'un agneau synote. — OE, œsophage; D, intestin; C,C, caillettes abouchées; P, panses; R*e*, réseaux; F, feuillets; R*a*, rates; M, mésogastres.

répartissaient entre les deux thorax comme le montre la figure 5 : disposition bien connue que l'on trouve constamment chez les monstres lambdoïdes. A chaque appareil étaient annexés des glandes thyroïdes et un thymus n'offrant rien de particulier. Il y avait quatre sacs pleuraux et deux médiastins : l'un dans le plan de soudure comprenant entre ses lames les deux cœurs, les deux trachées et l'œsophage, l'autre dans le plan médian de l'un et de l'autre sujet, séparant les deux paires de poumons. Les plèvres accompagnaient les thymus au-dessus de l'entrée pectorale jusqu'à la base de la tête en formant de vastes culs-de-sac, particulièrement développés sur la face postérieure du monstre, où ils soulevaient la peau en une poche flasque que nous avons déjà signalée (fig. 2, *p*.).

Bien que les larynx et les trachées soient mi-partis, il est infiniment probable qu'ils se développent tels quels, c'est-à-dire simples, et non pas en deux moitiés qui se fusionneraient secondairement; ils se forment en effet après que les deux pré-intestins se sont abouchés.

### Appareil circulatoire.

Nous ne possédons sur l'appareil circulatoire du monstre qui fait l'objet de ce travail que cet unique renseignement donné par M. Beaumont : qu'il comprenait deux cœurs. Mais il y a tout lieu de croire qu'il était disposé, au moins d'une manière générale, comme dans l'un ou l'autre des deux monstres suivants :

A. — Chez le porc iniope dont il a été déjà question (fig. 3), nous avons trouvé : deux cœurs situés parallèlement à la face endothoracique des sternums, orientés chacun par rapport à la tête sous laquelle il était situé, c'est-à-dire en sens inverse l'un de l'autre, comme le seraient les cœurs de deux personnes se tournant le dos (voir fig. 17). Par conséquent le bord qui, dans l'un, correspondait aux cavités veineuses avait pour opposé le bord artériel de l'autre. Ces organes, en dépit de leur double provenance, démontrée par leur situation même, étaient régulièrement conformés; toutefois le cœur postérieur, un peu plus petit que l'autre, présentait un cloisonnement incomplet des ventricules et une fusion des deux orifices pulmonaire et aortique; en outre, le septum interauriculaire était à peine ébauché, ce qui donnait lieu à un trou de Botal énorme. — La disposition des grosses artères est clairement traduite par le schéma de la figure 14 : on voit, que, pour le cœur antérieur, il y avait eu développement des IVe et Ve arcs aortiques gauches comme à l'état normal; tandis, que, pour le cœur postérieur, ces arcs s'étaient développés des deux côtés de manière à établir communication avec les vaisseaux de l'autre cœur. Ainsi l'aorte du sujet droit appartenait en propre au cœur postérieur, tandis que l'aorte du sujet gauche recevait le sang des deux cœurs. Les carotides accompagnant la trachée antérieure naissaient par un tronc commun sur la crosse aortique du cœur antérieur; celles qui étaient satellites de la trachée postérieure prenaient naissance isolément sur les deux arcs aortiques de la quatrième paire du cœur postérieur. Les artères des poumons antérieurs procédaient du cinquième arc gauche du cœur antérieur; celles des poumons postérieurs, du cinquième arc gauche

et du cinquième arc droit du cœur postérieur. Les sous-clavières du sujet gauche émanaient de la crosse de l'aorte du cœur antérieur; celles du sujet droit des deux arcs de la quatrième paire du cœur postérieur. — Quant aux veines, elles étaient semblables pour les deux cœurs. Le cœur antérieur recevait, sur son oreillette gauche, les veines des poumons antérieurs, sur son oreillette droite, deux veines caves supérieures et une inférieure, celle-ci ramenant le sang du sujet droit ainsi que du foie antérieur, celles-là constituées par les deux sous-clavières de la face antérieure du monstre auxquelles se réunissaient les jugulaires et les azygos correspondantes (grande azygos à droite, hémiazygos à gauche). Le cœur postérieur recevait les veines des poumons correspondants et trois veines caves identiques aux précédentes, l'inférieure montant de la colonne vertébrale du sujet gauche et traversant le foie postérieur.

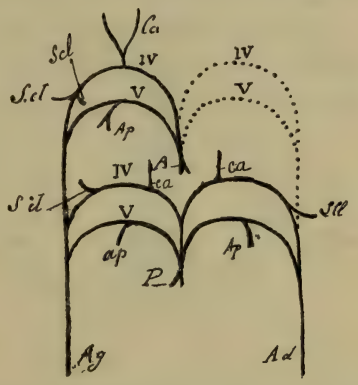


Fig. 14. — Schéma du développement des IVe et Ve arcs aortiques chez un porcelet iniope. — A, Cœur antérieur; P, cœur postérieur, A*g*, aorte du sujet gauche; A*d*, aorte du sujet droit; C*a*, carotides; S*cl*, sous-clavières; A*p*, artères pulmonaires.

B. — Chez un agneau synote dont la tête est représentée figure 15, nous avons trouvé deux cœurs tout à fait semblables à ceux de l'iniope précédent, mais avec une disposition vasculaire assez différente. La figure 16 représente schématiquement le système artériel : on voit que, pour le cœur antérieur, il y avait eu développement unilatéral gauche du quatrième arc, qui se continuait par l'aorte du sujet gauche, et développement bilatéral du cinquième arc, donnant à gauche une artère pulmonaire et le canal artériel, à droite l'autre artère pulmonaire et une anastomose jetée à l'aorte du sujet droit. Pour le cœur postérieur, il y avait eu développement, comme à l'état normal, du quatrième et du cinquième arcs gauches. En sorte que l'aorte du sujet droit recevait le sang des deux cœurs, tandis que l'aorte du sujet gauche ne tirait son origine que du cœur antérieur. L'origine des artères pulmonaires, des sous-clavières et des carotides était telle qu'elle est représentée dans la figure 16; nous ferons seulement remarquer que les sous-clavières d'une même paire se ren-

daient au même sujet, tandis que les carotides d'une même paire se répartissaient entre les deux sujets en se plaçant de chaque côté d'une trachée mi-partie.

La veine cave supérieure du cœur antérieur collectait le sang des jugulaires et des sous-clavières des deux côtés de la face antérieure du monstre, c'est-à-dire que son domaine était commun aux deux sujets. La veine cave inférieure du même cœur montait de la colonne vertébrale du sujet droit et recevait chemin faisant les veines sus-hépatiques du foie antérieur.

Au cœur postérieur, il y avait deux veines caves supérieures, l'une droite formée par la sous-clavière correspondante, grossie de l'azygos; l'autre gauche formée par confluence de l'hémiazygos avec le tronc commun des jugulaires. Quant à la veine cave inférieure, elle montait de la colonne vertébrale du sujet gauche et servait de déversoir au sang du foie postérieur.

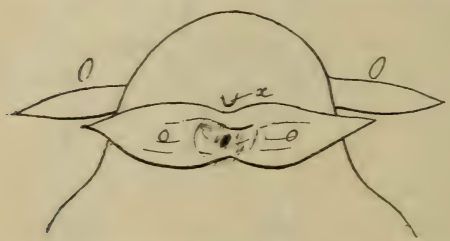


Fig. 15. — Face postérieure de la tête d'un agneau synote. — O. oreilles latérales ; *o*. oreilles postérieures ; *x*, petite saillie de la peau représentant vraisemblablement un dernier vestige des yeux postérieurs.

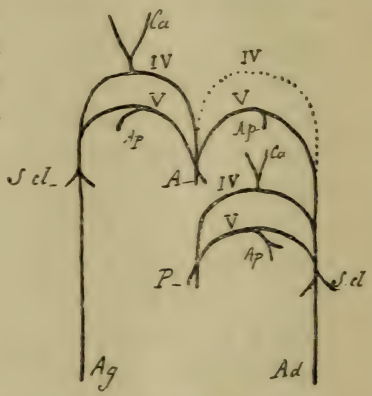


Fig. 16. — Schéma du développement des IVe et Ve arcs aortiques chez un agneau synote Les lettres ont la même signification que dans la figure 14.

Il est remarquable que les deux trachées n'avaient qu'une jugulaire chacune pour satellite, située à droite pour l'une, à gauche pour l'autre. Les veines opposées ne faisaient pas défaut, mais elles se jetaient dans les précédentes, tout en haut du cou.

Que si maintenant nous cherchons à dégager de nos observations personnelles et de celles déjà consignées dans la science ce qu'il y a de constant dans l'appareil circulatoire des monstres sycéphaliens, pourvus de deux cœurs[1], nous arrivons aux conclusions suivantes :

1. On sait que chez les synotes, il n'y a souvent qu'un cœur. Tel était celui dont nous avons publié la relation dans le *Journal de l'Ecole vétérinaire de Lyon*, 1894.

1° Les deux cœurs sont situés dans le plan de soudure, contre chaque sternum, la face artérielle tournée vers cet os. Ils sont orientés chacun par rapport à la tête sous laquelle il se trouve, les cavités artérielles à gauche, les cavités veineuses à droite, mais en sens inverse l'un de l'autre, comme le seraient les cœurs de deux personnes opposées dos à dos (fig. 17).

2° Le quatrième ou le cinquième arc aortique de l'un des cœurs, quelquefois ces deux arcs, persistent bilatéralement, de manière à produire communication entre les deux systèmes, l'une des aortes étant propre à un cœur, l'autre commune aux deux. Dans tous les cas, le cœur antérieur contribue toujours à la formation de l'aorte gauche et le postérieur à celle de l'aorte droite. Si c'est le cœur antérieur qui offre une persistance bilatérale des arcs aortiques, l'aorte du sujet gauche est simple et celle du sujet droit commune. Si, au contraire, c'est le cœur postérieur, l'aorte du sujet gauche reçoit le sang des deux cœurs, tandis que l'autre aorte provient exclusivement du cœur postérieur (fig. 14 et 16).

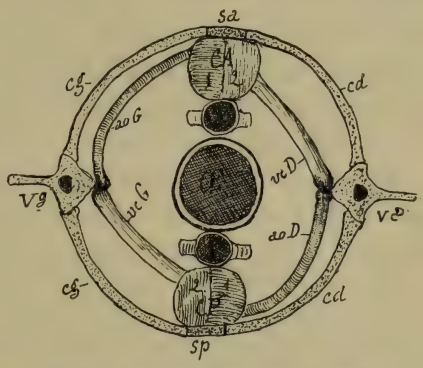


Fig. 17. — Schéma de la disposition des cœurs, des aortes et des veines caves inférieures chez les sycéphaliens à deux cœurs. — V*g*, colonne vertébrale du sujet gauche; V*d*, colonne vertébrale du sujet droit; *cg*, côtes du sujet gauche; *cd*, côtes du sujet droit; *sa*, sternum antérieur; *sp*, sternum postérieur; CA, cœur antérieur; 1, côté artériel; 2, côté veineux; CP, cœur postérieur; 1, côté artériel; 2, côté veineux; *aog*, aorte du sujet gauche; *aod*, aorte du sujet droit; *vcg*, veine cave inférieure du sujet gauche; *vcd*, veine cave inférieure du sujet droit; OE, œsophage; T,T, trachées au niveau de leur bifurcation.

3° Là où les arcs aortiques ne persistent que d'un côté, c'est toujours à gauche, de telle manière qu'ils croisent la trachée suivant le mode normal aux Mammifères. Il n'y a donc pas d'hétérotaxie ni dans l'un, ni dans l'autre des deux sujets soudés.

4° Les carotides fournies par chaque cœur se répartissent entre les deux sujets, vu qu'elles sont satellites de trachées mi-parties.

Par contre les deux sous-clavières de chaque sujet proviennent d'un même cœur.

5° La veine cave inférieure du sujet droit se rend au cœur antérieur, la veine cave inférieure du sujet gauche va au cœur postérieur;

tandis que c'est l'inverse pour les aortes, la gauche provenant principalement ou exclusivement du cœur antérieur, la droite principalement ou exclusivement du cœur postérieur (voir fig. 17).

6° Le sang qui revient de la partie supérieure de chacune des deux faces, antérieure et postérieure, du monstre, c'est-à-dire de chaque tête avec la moitié sous-jacente du cou et du thorax et les deux membres thoraciques attenants, aboutit au cœur correspondant à cette face par une seule ou par deux veines caves supérieures. Les veines sous-clavières et les veines jugulaires qui versent leur sang dans un même cœur appartiennent donc à deux sujets différents, ce qui revient à dire que les veines sous-clavières et les jugulaires d'un même sujet vont à deux cœurs différents.

Telles sont les règles générales suivant lesquelles est établi l'appareil circulatoire des monstres sycéphaliens à deux cœurs. Nous laissons de côté les monstres de cette famille qui n'ont qu'un cœur.

Il nous reste à dire comment se sont formés ces deux cœurs :

« J'ai cherché longtemps, dit C. Dareste, à me rendre compte du mode de formation des deux cœurs de ces monstres et j'ai compris que je ne pouvais le faire qu'en admettant qu'ils appartiennent par moitié à chacun des sujets composants. Comment cette fusion pouvait-elle se produire? Rien dans la manière dont on décrivait alors la formation du cœur ne pouvait me le faire comprendre. Mais enfin j'y suis parvenu, par suite de la découverte que j'ai faite de la dualité primitive du cœur. Cette dualité primitive rend parfaitement compte de la formation des cœurs chez les monstres dont il est ici question; car si les blastèmes cardiaques de chaque embryon, au lieu de s'unir l'un à l'autre, viennent, chacun de son côté, s'unir à chacun des blastèmes cardiaques de l'autre embryon, il se produit deux cœurs parfaitement symétriques et appartenant par moitié à chacun des sujets composants. » (C. Dareste, *Production artificielle des monstruosités.*)

Ce savant tératogéniste admet que l'union des deux embryons commence par les têtes et se continue peu à peu jusqu'aux ombilics. Les cœurs seraient à l'état de double blastème au moment où ils s'unissent, et, par suite d'une sorte de quadrille rappelant le fameux quadrille des centres de Fol, les blastèmes de chaque cœur se sépareraient pour s'accoupler avec ceux de l'autre cœur de manière à former des cœurs mi-partis. L'explication est évidemment séduisante; mais elle est passible de quelques objections : et d'abord, il

n'est pas démontré que l'union des embryons commence toujours par les têtes; il est même certain que, dans les cas où chaque sujet possède un encéphale propre (*voir plus loin*), la soudure de celles-ci est relativement tardive. En sorte que nous nous demandons si l'union des embryons ne commence pas par les pré-intestins, avant que les cœurs aient apparu, et si ceux-ci ne se développent pas ensuite de part et d'autre sur le plan d'union, à la manière des trachées, c'est-à-dire normalement et sans éprouver le moindre déplacement qui rappelle le quadrille des blastèmes dont il a été parlé plus haut. Ces organes seraient mi-partis par le fait même qu'ils se forment sur le plan de soudure; mais ils n'en seraient pas moins simples de forme et d'origine.

### Appareil uro-génital.

Les deux sujets soudés étaient du même sexe ainsi que d'habitude; chacun possédait au grand complet un appareil uro-génital masculin. On remarquait seulement que l'un des testicules du sujet gauche était resté à la région lombaire; tandis que les deux testicules de l'autre sujet étaient descendus. Chaque vessie était flanquée de deux artères ombilicales.

### Appareil nerveux.

Les figures 18 à 20 montrent que les deux axes cérébro-spinaux se réunissaient au-devant des protubérances annulaires vers le milieu des pédoncules cérébraux, pour arriver progressivement à une complète unification. Il existait donc, à l'état indépendant et macroscopiquement normal, deux moelles épinières, deux bulbes, deux protubérances, deux cervelets. Dans le crâne, ces diverses parties n'étaient pas seulement convergentes dans la direction de la tête principale, elles avaient encore éprouvé un mouvement de rotation sur elles-mêmes, en vertu duquel elles tendaient à se regarder par la face ventrale. Les pédoncules cérébraux excentriques n'offraient rien de particulier; les concentriques se réunissaient l'un à l'autre en arrière de deux glandes pituitaires placées côte à côte, et, dans leur angle, s'échappait le nerf optique de l'œil de la tête accessoire (fig. 19). Entre l'émergence de ce nerf et le chiasma des nerfs optiques de la tête principale, on voyait une forte

saillie interpédonculaire, donnant insertion aux hypophyses : c'était évidemment le résultat de la fusion des tubercules cendrés et pisiformes des deux encéphales réunis. Le chiasma précité était formé par deux bandelettes optiques enroulées autour des pédoncules cérébraux excentriques. Quant aux bandelettes optiques concentriques, elles n'existaient pas, pour ainsi dire, attendu que le nerf optique médian émergeait directement des couches optiques adjacentes.

Au-dessus de chaque paire de pédoncules cérébraux se trouvaient

Fig. 18. — Encéphale du veau janus, face supérieure. — 1,1, hémisphères cérébraux ; 2, vestige d'hémisphères cérébraux concentriques ; 3, tubercules nates ; 4, tubercules testes ; 5, corps genouillés postérieurs ; 6, glande pinéale ; II, nerf optique postérieur ; *v*G, grande veine de Galien ; O, lobules olfactifs ; C, cervelets ; B, moelles allongées.

des tubercules quadrijumeaux et une glande pinéale comme à l'état normal.

Le cerveau était simple, mais très élargi, car ses deux hémisphères divergeaient en arrière pour correspondre chacun à l'un des cervelets ; ils ne s'opposaient l'un à l'autre que par leur moitié antérieure, en sorte que le corps calleux était beaucoup moins long que normalement. Dans l'angle qu'ils formaient en s'écartant, on remarquait un petit globe nerveux, gros comme une noisette, fixé par un pédoncule au-devant des couches optiques internes et sous lequel sortait la grande veine de Galien (fig. 18, 2) : c'était certainement un vestige des hémisphères cérébraux concentriques. Il est clair en effet que les hémisphères développés représentaient les hémisphères excentri-

ques de deux cerveaux distincts. Le corps calleux s'était nécessairement raccourci par suite de leur écartement postérieur; mais la circonvolution calloso-marginale (arc supérieur de la circonvolution limbique de Broca) avait gardé sur chacun d'eux sa longueur normale. Les autres circonvolutions n'offraient rien de particulier; les figures 18 et 19 n'en donnent qu'un schéma approximatif.

Quant à la conformation intérieure de ce singulier cerveau, elle se faisait remarquer par les caractères suivants (fig. 20) : il y avait

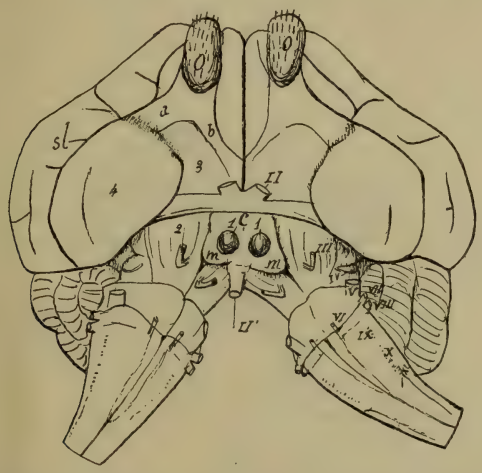


Fig. 19. — Encéphale du veau janus, face inférieure. — O, lobules olfactifs avec leurs racines *a* et *b*; 3, espace quadrilatère; 4, lobule piriforme ou de l'hippocampe; *Sl*, scissure limbique de Broca; II, nerfs optiques antérieurs; II', nerf optique postérieur; C, tubercule cendré; *m*, tubercules mamillaires; 1, glandes pituitaires; 2, pédoncules cérébraux; III, IV, V, VI, VII, VIII, IX, X, XI, paires nerveuses craniennes.

deux trigones accolés par la partie antérieure, écartés en arrière. Les quatre piliers antérieurs de ces deux trigones étaient croisés en arrière par une longue *commissure blanche antérieure*.

Les deux cornes d'Ammon avaient suivi l'écartement des trigones; elles étaient tout à fait disjointes. Les corps striés aussi étaient écartés l'un de l'autre et leur noyau caudé tendait à la direction transversale. Les couches optiques étaient au nombre de quatre, mais les concentriques étaient beaucoup plus petites que les excentriques et réunies sur le plan de soudure. Ces masses grises circonscrivaient une sorte d'infundibulum qui descendait jusqu'à l'intérieur de la saillie donnant insertion aux hypophyses, sorte de carrefour communiquant d'une part avec les ventricules cérébraux, en-dessous

des trigones, d'autre part avec les ventricules des couches optiques, et représentant un vaste trou de Monro.

Remarquons enfin que les couches optiques d'une même paire n'étaient réunies que par une mince membrane épendymaire, leur commissure grise ne s'étant pas développée.

Reste à faire connaître la disposition des nerfs. Sauf les nerfs olfactifs qui n'existaient que pour la tête antérieure, et les nerfs optiques qui étaient, comme nous venons de le voir, au nombre de trois, tous les autres nerfs craniens étaient en double, c'est-à-dire au

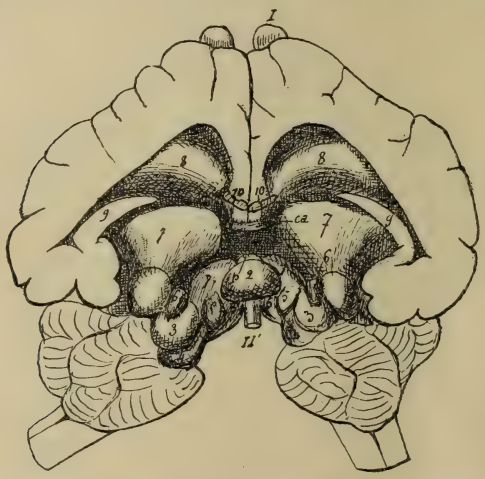


Fig. 20. — Encéphale du veau janus, conformation intérieure. — 1, lobules olfactifs; II', nerf optique postérieur; 3, tubercules nates; 4, tubercules testes; 5 et 5', corps genouillés; 6, glande pinéale; 7, couches optiques; 8, corps striés; 9, cornes d'Ammon; 10, sommet des deux trigones; *ca*, commissure blanche antérieure; 2, vestige d'hémisphères cérébraux concentriques avec un petit pédoncule *p*.

nombre de quatre. Signalons toutefois l'absence complète des nerfs grands hypoglosses, coïncidant avec celle des langues, la réduction des nerfs de la neuvième paire à leur branche pharyngienne, et enfin l'extrême petitesse des nerfs maxillaires inférieurs, corrélative à l'absence de mandibules. Les quatre pneumogastriques, réunis au filet cervical du sympathique correspondant, accompagnaient les carotides comme à l'état normal.

Quant aux nerfs rachidiens, il y a tout lieu de croire qu'ils étaient normaux pour chaque moelle, bien que nous n'en ayons fait qu'une dissection sommaire.

Que si maintenant, nous cherchons à démêler la part respective des deux sujets dans cet encéphale complexe, nous y parviendrons

sans nulle difficulté, puisque le plan de soudure passe entre les deux hémisphères cérébraux et forme bissectrice à l'angle de convergence des deux axes nerveux : les parts sont donc égales et symétriques, constituées chacune par un hémisphère cérébral, un cervelet et un isthme complet avec épiphyse et hypophyse. Il ne manque en somme que les deux hémisphères concentriques; encore sont-ils représentés par un rudiment.

C'est la disposition qu'on observe le plus souvent chez les iniopes, avec des variantes sans importance; mais, dans quelques cas, on en trouve une autre fort différente qui était réalisée dans le porcelet que nous avons autrefois étudié (*loc. cit*). Cet animal présentait en effet deux encéphales bien développés, logés dans deux cavités craniennes indépendantes et appartenant en propre à chaque sujet, comme les moelles épinières; encéphales opposés l'un à l'autre sur le plan de soudure par leurs parties antérieures, mais séparés par une cloison. La figure 21 montre de la manière la plus évidente que les faces étaient les seules parties de la tête qui fussent communes aux deux sujets. En admettant avec Is. Geoffroy Saint-Hilaire que celle-ci soit constituée par deux têtes opposées, ouvertes en avant et réunies entre moitiés correspondantes, on dirait que, dans cet animal, la division des têtes s'était arrêtée au crâne, tandis que, d'ordinaire, chez les iniopes, cette division semble s'être poursuivie jusqu'à l'occiput, de telle sorte que le crâne cérébral est mi-parti comme la face. C'est notamment ce que nous avons constaté dans le veau qui est le sujet principal de ce mémoire.

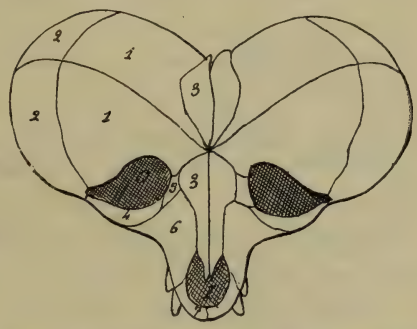

Fig. 21. — Squelette de la tête du porcelet représenté fig. 3 (vue supérieure). Les crânes sont propres à chaque sujet, les faces sont communes ; 1, frontal ; 2, pariétal ; 3, nasal, 4, jugal ; 5, lacrymal ; 6, maxillaire supérieur; 7, intermaxillaire ; I, ouverture nasale ; O, orbite.

Cette différence tient à ce que la soudure des embryons par la tête peut se faire plus ou moins tôt : si elle se fait entre les deux capsules craniennes déjà formées, les bourgeons faciaux se développent de part et d'autre du plan d'union, de telle sorte que *deux faces communes* s'ajoutent à deux *crânes propres*, comme dans la

figure 21. Si elle se fait entre les premières vésicules encéphaliques, les vésicules cérébrales sont obligées de bourgeoner de côté et de s'opposer d'un embryon à l'autre, comme les bourgeons faciaux, et ainsi se forment deux cerveaux mi-partis, opposés par les lobes occipitaux, dont l'un est susceptible d'avortement plus ou moins complet. — Le deuxième mode exprimant une union hâtive des deux têtes se prête beaucoup mieux que le premier à la concentration et à l'extrême réduction que l'on observe d'un côté chez les synotes et chez un grand nombre d'iniopes.

Les deux types schématisés dans la figure 22 peuvent donc exister;

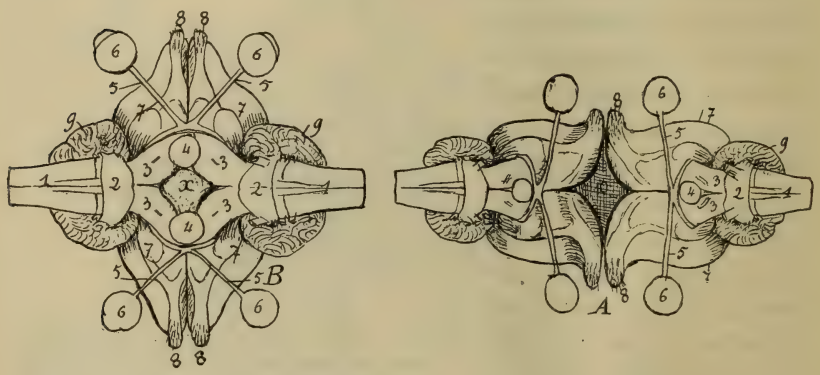


Fig. 22. — Schéma des deux types d'encéphale dans les monstres janus. — A, type à cerveaux propres à chaque sujet, correspondant à la structure du crâne représentée figure 21; B, type à cerveaux mi-partis; 1, moelle allongée; 2, protubérance; 3, pédoncules cérébraux; 4, glandes pituitaires; 5, nerfs optiques; 6, globes oculaires; 7, hémisphères cérébraux; 8, lobules olfactifs; 9, cervelets; 10, intervalle occupé par une cloison séparant les deux cavités craniennes; $x$, saillie interpédonculaire résumant les tubercules cendrés et les tubercules mamillaires.

nous les avons constatés nous-mêmes; et c'est ainsi que s'expliquent certaines contradictions de nos deux grands tératologistes français, Is. Geoffroy Saint-Hilaire et C. Dareste — le premier déclarant que, dans les sycéphaliens, chaque encéphale, quand il y en a deux, appartient en propre à chacun des individus composants (A), et que même, dans les janiceps, les deux encéphales sont séparés par une forte cloison membraneuse; le second affirmant au contraire que les cerveaux sont alignés dans le plan de soudure et opposés par leurs lobes occipitaux, en sorte qu'ils appartiennent par moitié à chaque sujet; seuls les cervelets, les protubérances et les bulbes échapperaient à cette double origine (B).

Ainsi que nous venons de le dire, les deux opinions ne s'excluent

pas; elles sont fondées l'une et l'autre; et il ne pouvait guère en être autrement, étant donnée la valeur des observateurs qui les ont émises.

### Organes des sens.

Nous avons signalé déjà l'absence complète de la langue (organe gustatif) dans les deux têtes, l'absence de fosses nasales et d'appareil olfactif dans la tête postérieure; il ne nous reste plus qu'à envisager les yeux et les oreilles.

Les deux yeux de la tête principale étaient parfaitement normaux, ce qui nous dispense de les décrire.

Quant à l'œil unique de la tête accessoire ou tête cyclope, rien dans sa forme, ses dimensions, sa structure, ne trahissait sa double origine; il ne se distinguait pas des yeux de l'autre tête; mais ses annexes présentaient diverses particularités : il y avait 3 paupières, une supérieure très vaste, garnie de cils à son bord libre, et 2 latérales très courtes qui se joignaient l'une à l'autre ainsi qu'avec la précédente, et montraient dans leur angle de jonction deux petits orifices lacrymaux. Pas de corps clignotant. Une glande lacrymale volumineuse mais simple d'apparence, un nerf optique normal.

Nous ne pouvons qu'exprimer le regret d'avoir omis de disséquer les muscles de cet œil.

Il existait quatre nerfs acoustiques, pénétrant dans quatre rochers; par conséquent il y avait quatre labyrinthes; mais c'est tout ce que nous pouvons en dire. Les caisses tympaniques étaient confondues avec le pharynx ainsi que nous l'avons expliqué plus haut à propos du squelette céphalique. Les tympans assemblés deux à deux sur chaque plaque tympanique donnaient appui à des osselets un peu déformés et comme étirés, mais parfaitement reconnaissables ainsi que leurs muscles; ils correspondaient d'autre part avec les quatre tubes auditifs qui faisaient suite aux quatre conques, celles-ci normalement développées, mais abaissées vers la base du crâne par suite de l'absence des mâchoires inférieures.

---

Telles sont les particularités de structure qu'une dissection minutieuse nous a permis de constater. Peut-être leur trouvera-t-on quelque intérêt en raison de l'extrême rareté et de la singularité

des monstres dont il est question. Peut-être aussi, des anatomistes plus versés que nous dans les choses de l'embryologie en induiront-ils quelque idée ou argument nouveau susceptible d'élucider certains problèmes du développement normal. En anatomie, non seulement l'anomalie confirme la règle, elle aide encore à la découvrir.

# RECHERCHES ANATOMIQUES

## SUR LA DATE D'APPARITION ET LE DÉVELOPPEMENT

# DU LIGAMENT OU MEMBRANE INTEROSSEUSE

## DE L'AVANT-BRAS

PAR MM.

**E. GALLOIS** et **A. CADE** (de Lyon)

Chef de clinique chirurgicale à la Faculté, ex-prosecteur.

Chef de clinique médicale à la Faculté.

---

Les diverses fonctions attribuées au ligament ou membrane interosseuse de l'avant-bras ont eu pour point de départ des considérations anatomiques, cliniques ou expérimentales. Quelques auteurs, à l'exemple de Gegenbaur, ont également songé à étayer leurs théories sur l'Anatomie comparée. L'embryologie a été par contre rarement consultée.

Nous avons cru intéressant d'étudier l'époque d'apparition de ce ligament et le mode de développement de cette membrane chez des embryons et des fœtus humains, cherchant ainsi à apporter quelque lumière à la question encore obscure de son rôle et de ses fonctions.

### I. — TECHNIQUE ET MATÉRIEL D'ÉTUDE.

Nous avons recherché la date d'apparition de la membrane interosseuse de l'avant-bras et accessoirement de la jambe.

Nous avons étudié sa disposition et cherché à suivre sa constitution à divers stades de la vie intra-utérine sur des embryons et des fœtus humains. Nous croyons intéressant de rapporter brièvement les résultats que nous ont fournis ces premières recherches, malgré qu'elles n'aient porté jusqu'ici que sur un chiffre encore restreint

de sujets. Néanmoins il nous a semblé qu'il s'en dégageait quelques notions intéressantes et bien en rapport avec certains faits d'observation clinique.

La technique employée a été la suivante : Fixation par l'alcool fort ou par le liquide de Müller ;

Décalcification (lorsqu'il en était besoin) par le mélange picronitrique (solution aqueuse saturée d'acide picrique additionnée d'acide nitrique dans la proportion de 2 p. 100).

Au bout d'un temps variable (en général quelques jours) la décalcification était obtenue.

Les pièces étaient alors incluses dans la paraffine, puis coupées avec le microtome de Minot.

Nos colorations ont été en général effectuées soit avec l'hématéine et l'éosine, soit avec le carmin aluné, soit (plus rarement) avec le picro-carmin.

Nos recherches ont porté sur une série de neuf sujets d'un âge allant du commencement du troisième mois à la fin du neuvième mois.

Nous allons rapporter les résultats fournis par l'examen des préparations se rapportant à cette série de sujets.

Signalons que nos coupes ont toujours porté sur le tiers moyen de la diaphyse et ont été pratiquées perpendiculairement à l'axe du membre.

Nous indiquons pour chacun de nos sujets leur longueur totale, nous ne donnons l'âge approximatif et présumé d'après les renseignements cliniques que dans quelques rares cas où la mensuration n'a pas été pratiquée.

## II. — Recherches personnelles.

### *1° et 2° Embryons du 3e mois.*

Nous pouvons les réunir dans une même description, bien qu'il existe entre eux une différence d'âge de quelques jours.

Le premier avait une longueur totale de 4 centimètres.

L'avant-bras et la jambe ont été examinés : au niveau des deux membres nous notons que les deux os encore purement cartilagineux sont très nettement individualisés. Autour de ces deux formations et entre elles règne un tissu mésoblastique jeune.

Autour des os cartilagineux, les éléments cellulaires allongés commencent à s'ordonner. Il n'y a pas de modification appréciable au sein du tissu mésoblastique qui sépare les deux os primitifs.

Les fibres musculaires commencent à apparaître surtout à la partie postérieure du membre.

3° *Embryon de la fin du 3e mois.*

*a*) *A l'avant-bras*, il existe entre le radius et le cubitus une ébauche de membrane interosseuse représentée par un tissu connectif plus dense, plus colorable et dont les éléments commencent à s'ordonner entre eux. Cette travée connective s'insère de chaque côté, mais surtout nettement d'un côté sur le périoste primitif. Elle sépare les faisceaux musculaires du groupe antérieur de ceux du groupe postérieur.

Elle est très mince, plus mince même que certaines autres travées intermusculaires déjà bien individualisées. En certains points, elle n'est plus représentée que par quelques grêles fibrilles; les muscles opposés arrivent presque au contact, et les fibres musculaires semblent même en certains points pénétrer dans son épaisseur.

*b*) *A la jambe*, la membrane intertibio-péronière est à un stade analogue et présente un aspect semblable à celui de la membrane interradio-cubitale. Elle représente, elle aussi, une mince travée intermusculaire, dont le développement n'est pas plus avancé que celui des autres travées intermusculaires du membre. Celles-ci gagnent aussi d'ailleurs le périoste avec lequel elles se continuent.

4° *Embryon du 4e mois* (14 centimètres et demi de longueur totale).

*A l'avant-bras et à la jambe*, la membrane interosseuse s'individualise nettement. Elle devient plus épaisse que les autres membranes intermusculaires.

5°. *Embryon du 5e mois* (longueur, 25 centimètres).

Nous trouvons ici les mêmes modifications que sur le fœtus précédent, mais encore plus accentuées.

Fig. 1. — Embryon du 5e mois : avant-bras (partie moyenne de la diaphyse). — MI, membrane interosseuse; P, paquet vasculo-nerveux.

Au niveau de la jambe, la membrane interosseuse est relativement moins développée qu'au niveau de l'avant-bras.

6° *Embryon du 6e mois* (longueur, 32 centimètres).

*Avant-bras*, la membrane interosseuse est plus épaisse et plus nette encore. Elle s'insère sur le périoste de chacun des os.

De celui-ci on voit partir aussi d'autres travées intermusculaires mais moins fortes et moins épaisses que la membrane interosseuse.

7° *Fœtus du 7e mois* (longueur 40 centimètres).

*A l'avant-bras et à la jambe*, la membrane fibreuse interosseuse nous offre un aspect assez analogue à celui que nous allons retrouver sur les fœtus à terme : elle est beaucoup plus développée que les autres travées fibreuses intermusculaires qui s'insèrent aussi sur le périoste.

8° et 9° *Deux nouveau-nés à terme.*

*Avant-bras*, la membrane fibreuse interosseuse apparaît très nettement, se continuant de part et d'autre avec la couche externe du

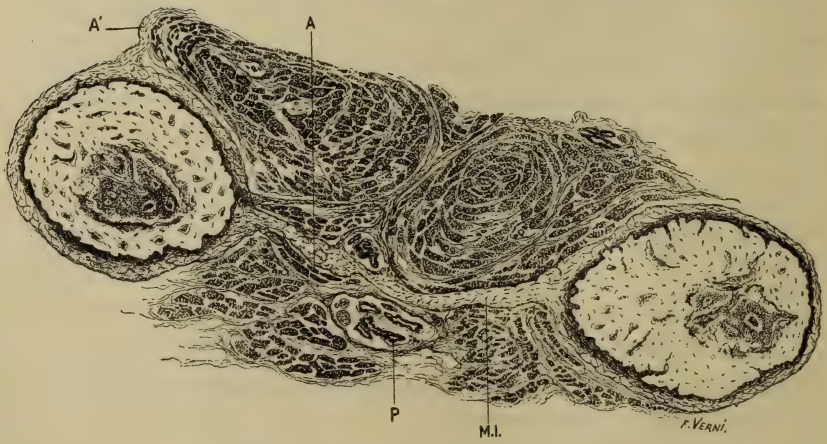


Fig. 2. — Nouveau-né à terme : avant-bras (partie moyenne de la diaphyse). — A, aponévrose s'insérant sur la membrane interosseuse ; A', aponévrose s'insérant sur le périoste ; MI, membrane interosseuse ; P, paquet vasculo-nerveux.

périoste. Cette membrane est assez épaisse, séparant l'un de l'autre deux paquets vasculo-nerveux antérieur et postérieur qui lui sont adjacents. On voit même dans son épaisseur un vaisseau de calibre assez important.

Certaines bandes fibreuses qui séparent les muscles tant en avant qu'en arrière s'insèrent sur elle.

## III. — Conclusions.

En somme, de ces recherches nous pouvons déjà tirer quelques déductions intéressantes :

1. La première ébauche de la membrane interosseuse n'apparaît qu'à la fin du troisième mois.

Au début et au milieu du troisième mois, il n'en existe encore aucune trace, et entre les deux os cartilagineux primitifs règne simplement le tissu méso-blastique.

A la fin du troisième mois cette ébauche se montre avec une netteté suffisante.

2. Son apparition paraît contemporaine de celle d'autres travées fibreuses intermusculaires et, à la fin du troisième mois, elle n'offre qu'une épaisseur égale ou même inférieure à certaines de celle-ci.

3. Elle s'insère nettement sur le périchondre ou le périoste primitif comme d'ailleurs d'autres membranes de séparation intermusculaire.

4. Ultérieurement, elle s'épaissit, devient plus dense et ces modifications se poursuivent jusqu'au moment de la naissance.

5. Elle sépare les muscles du groupe antérieur de ceux du groupe postérieur, et sur ses faces peuvent s'insérer d'autres travées fibreuses à direction variable, plus ou moins oblique.

La membrane interosseuse nous apparaît donc primitivement *comme une membrane de séparation intermusculaire qui prend dans la suite du développement une épaisseur et une résistance plus considérables.*

Sans vouloir discuter ici les théories émises sur l'origine et les fonctions du ligament interosseux, nous devons cependant faire remarquer qu'on retrouve chez les embryons humains les dispositions anatomiques que l'on rencontre chez la plupart des Vertébrés.

Chez tous, en effet, sauf les poissons (Huxley) et les batraciens anoures, le segment moyen du membre antérieur se trouve composé de deux os, le radius et le cubitus. Ces deux os se soudent le plus souvent, parfois même d'une façon très précoce, mais ils seraient distincts initialement. Chez l'embryon humain nous avons vu les deux os de l'avant-bras exister nettement de très bonne heure et aussi être dès lors nettement séparés.

Est-il donc possible de considérer la membrane interosseuse comme la réminiscence de la juxtaposition primitive des deux os, telle qu'elle existe chez les vertébrés inférieurs? Les examens que nous avons pratiqués et relatés, tendraient à nous faire admettre que cette juxtaposition n'existe point chez l'homme, que les deux os évoluent isolément et que la membrane interosseuse se développe secondairement.

Nous aurions donc tendance à faire déchoir la membrane interosseuse de cette signification de reliquat squelettal et de même à ne lui accorder qu'une influence physiologique plus modeste que celle qui lui a été attribuée par certains auteurs. Il nous paraît aussi de par la clinique et l'expérimentation que son rôle en pathologie a été singulièrement exagéré, surtout en ce qui concerne les fractures des os de l'avant-bras. C'est là du reste un vaste chapitre que nous ne voulons pas entamer aujourd'hui. Nous voulions simplement indiquer que les conclusions que nous avons formulées étaient susceptibles d'applications pathologiques.

# FŒTUS HUMAIN

## PARACÉPHALIEN HÉMIACÉPHALE

**Par Étienne RABAUD**

Docteur en médecine et Docteur ès sciences.

---

Le fœtus humain dont la description va suivre est extérieurement caractérisé par une région céphalique mal définie et par l'existence de deux membres supérieurs plus ou moins rudimentaires, la partie inférieure du corps étant très sensiblement normale : il doit être rapporté au groupe des monstres *paracéphaliens hémiacéphales*. Il m'a été confié par mon ami le docteur Rudaux, chef de clinique à la Faculté, que je remercie vivement de son obligeance [1].

### I. — Conditions de la naissance.

Comme la plupart des individus de ce groupe, celui-ci provient d'une grossesse gémellaire. Il a évolué durant quatre mois environ et a été expulsé avec son jumeau au commencement du cinquième. Le jumeau était relativement bien conformé; cependant, et contrairement à ce que l'on observe d'ordinaire, il n'était pas absolument normal : il était affecté d'un bec-de-lièvre.

La mère qui a donné naissance aux deux sujets avait déjà eu un premier enfant, celui-ci normal et actuellement vivant. Les deux grossesses sont du même père.

Sur les antécédents paternels nous n'avons aucun renseignement précis. Du côté de la mère nous relevons chez les grands-parents une affection cardiaque; la mère elle-même n'a présenté aucune particularité saillante.

1. Ce fœtus a été présenté par le Dr Rudaux à la Société de Gynécologie, d'Obstétrique et de Pædiatrie en février 1901.

La grossesse actuelle aurait été marquée par la non-cessation des règles; elle a cependant évolué normalement. L'examen de la mère, au moment de l'accouchement, n'a rien révélé de particulier.

Ainsi qu'il arrive constamment dans les cas où l'un des jumeaux est acardiaque [1], le jumeau normal — ou dans tous les cas le moins anormal — fut expulsé le premier (quatre heures quarante du matin); il mourut après quelques inspirations : il pesait 220 grammes. Le fœtus monstrueux naquit plus de neuf heures après (une heure du soir) : il pesait 230 grammes. Le long intervalle de temps entre les deux expulsions rentre encore dans la règle générale.

Il existait une seule masse placentaire, de forme circulaire, du poids de 300 grammes et paraissant hypertrophiée; elle se trouvait divisée en deux parties inégales par une cloison membraneuse sur laquelle s'inséraient deux cordons. Le cordon correspondant au fœtus normal mesurait 15 centimètres de longueur et présentait un volume ordinaire. Au contraire, le cordon du paracéphalien mesurait seulement 6 centimètres de longueur; il était extrêmement grêle.

Les renseignements qui précèdent renferment quelques particularités intéressantes.

Suivant la règle, les deux jumeaux sont du même sexe — féminin en l'espèce. — A cette règle une seule exception a été jusqu'ici signalée par M. Claudius d'après Siebold [2], et encore cette exception ne paraît-elle pas établie. Il s'agissait, en effet, d'un *amorphe* né après un fœtus femelle. Cet amorphe fut considéré comme appartenant au sexe masculin, parce qu'il présentait, au-dessous du cordon, un gros appendice en forme de pénis. Claudius fait observer, qu'en l'absence de tout organe sexuel interne, il était difficile de se prononcer et que ce prétendu pénis pouvait être aussi bien un clitoris volumineux [3].

L'existence d'une anomalie chez le fœtus jumeau, aussi légère

1. Bien que la dénomination d'*acardiaque* ne soit pas absolument heureuse, ainsi que nous le verrons, c'est actuellement la plus commode pour désigner d'un seul mot l'ensemble des Paracéphaliens, Acéphaliens, Anidiens, Céphalidiens et Hétéroïdes. C'est sous ces réserves que nous l'utilisons.

2. M. Claudius, *Die Entwicklung der Herzlosen Missgeburten*, Kiel, 1859, Note 1.

3. Meckel, Isidore Geoffroy Saint-Hilaire et d'autres auteurs admettent que les monstres appartiennent le plus souvent au sexe féminin. Claudius, pour les acardiaques, a relevé 1/3 de cas ♂, 1/3 ♀, et l'autre tiers douteux. M. Rudaux a remarqué la fréquence du sexe féminin chez les monstres qu'il a observés.

soit-elle, est une exception à la règle générale. Notre cas constitue peut-être même la première exception réelle, car la seule qui soit relevée dans la monographie de Claudius — monographie qui porte sur 112 acardiaques de tous les genres — paraît dépendre bien plutôt d'un état pathologique et d'une déformation mécanique que d'une variation tératologique proprement dite. Le fœtus, en effet, présentait un épanchement séreux sous la tête et dans les organes génitaux externes, de la contracture des bras et une flexion antérieure du sternum. Le bec-de-lièvre que nous avons observé ne correspond au contraire à aucune action mécanique. La croissance du bourgeon labial droit s'est trouvée arrêtée, tandis que celle du bourgeon gauche est sensiblement exubérante.

La constitution du placenta et la disposition des cordons ne correspondent pas, non plus, à la description générale. D'après celle-ci, le placenta appartient tout entier au fœtus normal; le cordon ombilical de ce dernier envoie une grosse artère et une grosse veine anastomotique au cordon du fœtus monstrueux. Nous avons affaire ici à deux placentas nettement séparés par une cloison. Au dire de Claudius, un tel placenta double n'est qu'une étape vers une fusion plus complète, le véritable placenta de l'acardiaque devant être absolument simple, avec un seul système vasculaire appartenant au fœtus normal. Cette conception théorique était le point de départ de l'hypothèse adoptée pour la genèse même des acardiaques.

## II. — Aspect extérieur.

L'aspect extérieur, dans son ensemble (fig. 1), est tout à fait caractéristique : tandis que la région sous-ombilicale est normale, la région sus-ombilicale est constituée par une masse volumineuse, dans laquelle on ne reconnaît aucune des parties ordinaires du thorax, de la tête ou du cou.

Le tronc mesure 10 centimètres depuis l'extrémité céphalique jusqu'à l'extrémité du coccyx.

*Région sus-ombilicale. Membres supérieurs.* — La région sus-ombilicale peut être assez exactement comparée à un tronc de cône dont la petite base, correspondant au sommet céphalique, est régulièrement arrondie, tandis que la grande base se trouve en continuité directe avec la région sous-ombilicale. La petite base mesure environ 2 centimètres et la grande base 6 centimètres et demi. La

hauteur, du sommet céphalique à l'ombilic, mesure 6 centimètres.

La face antérieure du tronc de cône présente, dans sa moitié inférieure, deux sillons profonds, l'un transversal, long de 3 centimètres, l'autre longitudinal, long de 2 centimètres, perpendiculaire

Fig. 1. — Aspect extérieur du fœtus paracéphalien hémiacéphale.

sur le premier et le partageant en deux parties égales. Ces deux sillons correspondent à deux larges replis cutanés, vaguement triangulaires, qui, par leur base, se confondent sans ligne précise de démarcation avec le reste du revêtement cutané. Ces deux replis ménagent entre eux un espace triangulaire situé à égale distance de l'ombilic et du sommet. Dans cet espace fait saillie un tubercule

sur lequel nous allons revenir; au-dessus de lui, et comme lui sur la ligne médiane, se trouve un minuscule appendice entièrement cutané qui pourrait être considéré comme un vestige du nez.

Lorsqu'on écarte largement les deux replis cutanés (fig. 2), on découvre complètement le tubercule dont nous n'apercevions tout à l'heure que l'extrémité libre. Ce tubercule a la forme d'une pyramide triangulaire située de telle façon que sa base soit appliquée contre le corps, tandis que son sommet regarde en avant; l'une des faces regarde directement en haut, les deux autres faces regardent en bas et en dehors.

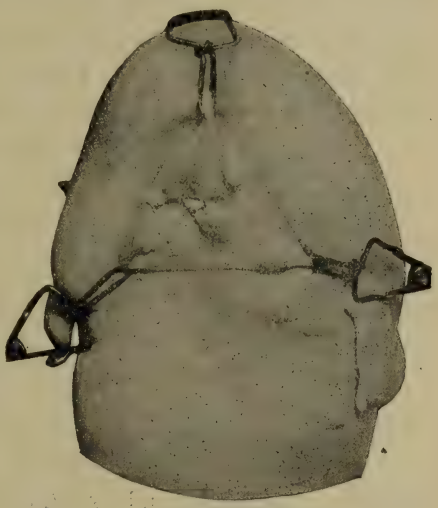

Fig. 2. — Les replis ont été écartés pour isoler les replis buccaux rudimentaires.

La face supérieure n'est pas plane; bien au contraire, elle est nettement creusée en gouttière et dans cette gouttière est couchée une lamelle cutanée peu épaisse. L'ensemble donne l'impression d'une mâchoire inférieure très rudimentaire encadrant une lèvre supérieure. Celle-ci est libre sur la plus grande partie de sa surface; par son bord gauche elle est intimement soudée au bord gauche du maxillaire. La consistance de ces diverses parties est plus dure que celle des parties environnantes. De plus, au bord gauche de la face latérale supérieure existe un nodule qui tranche nettement par sa coloration blanche; il est dur au toucher et se révèle, au microscope, comme étant du cartilage.

Un stylet dirigé entre la lèvre supérieure et la mâchoire pénètre assez profondément, mais paraît être arrêtée au fond d'un cul-de-sac.

Une section antéro-postérieure montre clairement la fermeture postérieure de cette cavité. Elle appuie, en outre, cette idée que nous sommes en présence de replis buccaux rudimentaires. L'examen microscopique, en effet (fig. 3), révèle que ceux-ci délimitent une simple dépression cutanée dont la structure histologique est extrêmement caractéristique : assise basale génératrice, assises

moyennes d'éléments polyédriques, assises supérieures de plus en plus aplaties jusques et y compris l'assise desquamante.

A la surface interne de la dépression, l'épithélium présente exactement les mêmes caractères qu'à la surface externe; seulement, l'épithélium de cette dernière donne naissance à de très nombreux follicules pileux, tandis que l'épithélium interne n'en présente aucun. L'assise génératrice de celui-ci est épaissie de distance en distance; il est possible que ces nodules épithéliaux soient l'ébauche de glandes futures ou d'organes adamantins.

Le tissu interposé entre l'épithélium externe et l'épithélium interne de la dépression est uniquement du tissu conjonctif; il n'y a aucune trace de formations musculaires striées. De ces dernières, on aperçoit des traînées indiscutables en arrière du cul-de-sac (fig. 3).

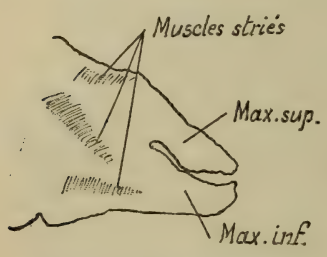

Fig. 3. — Coupe transversale des replis buccaux rudimentaires.

La dépression buccale que nous venons de décrire est le seul accident de la surface du tronc de cône céphalique soit en avant, soit en arrière : on sait que de semblables rudiments ont été déjà observés; chez les paracéphales et omacéphales, ils sont, en outre, accompagnés d'organes des sens également rudimentaires.

*Membres supérieurs.* — Latéralement et au voisinage de sa grande base, le tronc de cône donne attache aux deux membres supérieurs, nettement reconnaissables bien qu'incomplètement développés. Ces membres sont attachés très bas, par conséquent fort peu au-dessus du plan horizontal passant par l'ombilic. Le centre de la surface d'attache extérieure du bras gauche est situé à 13 millimètres au-dessus de ce plan; le centre de la surface d'attache extérieure du bras droit est plus rapproché encore, soit à 9 millimètres de ce plan.

Des deux bras, le gauche est le plus développé : l'avant-bras et la main émergent du tronc. La main est une palette au côté externe de laquelle se distinguent deux doigts, le pouce et l'index. Les trois autres doigts sont indivis et constituent une palette à surface lisse, disposition syndactyle assez générale chez les paracéphaliens. La longueur du bras gauche est de 23 millimètres.

Le bras droit est plus court que le gauche. C'est un moignon dans lequel un examen attentif permet de reconnaître seulement

l'extrémité inférieure de l'avant-bras et la main; — nous verrons, en étudiant le squelette, que cet examen extérieur est trompeur. La main est déformée : la région métacarpienne forme avec la région carpienne un angle très aigu, l'annulaire venant toucher le carpe. Cette main bote présente ceci de particulier, qu'on ne retrouve nullement la marque d'une action mécanique. J'avais eu l'intention de pratiquer des coupes longitudinales sur cette main, comme sur la précédente : un accident a détruit les pièces prêtes à être coupées, il ne m'est donc pas possible de dire si la structure intime revèle une flexion mécanique, ou si, au contraire, la flexion est le fait d'un simple développement anormal.

Quoi qu'il en soit, cette main présente trois doigts distincts : le pouce se reconnaît aisément; les deux autres, qui paraissent réduits à la phalangette, doivent être l'annulaire et l'auriculaire; le médius et l'index forment une masse commune.

D'une façon générale, ces mains sont particulièrement complètes pour un paracéphalien. Le développement des membres supérieurs eux-mêmes rentre dans la règle : cependant, s'il est vrai, comme le prétend Claudius, et divers auteurs à sa suite, qu'il existe une sorte de balancement entre les membres supérieurs et les inférieurs, les bras sont plus développés, dans notre cas particulier, qu'ils ne devraient l'être, si l'on s'en rapporte aux affirmations de l'anatomiste de Kiel. Au surplus il est d'autres observations qui infirment cette vue érigée en règle générale. C'est ainsi que chez un lapin paracéphalien hémiacéphale, H. Gadeau de Kerville a constaté l'existence de quatre doigts — au lieu de cinq — coïncidant avec les quatre orteils normaux. Les quatre membres étaient tous fort bien développés[1].

*Région sous-ombilicale. Membres inférieurs.* — La partie sous-ombilicale du corps est normale dans son ensemble. Elle mesure 4 centimètres de l'ombilic au tubercule génital.

Les dimensions de l'abdomen paraissent être proportionnelles à celles d'un fœtus normal du même âge; cet abdomen n'est pas distendu; sa surface extérieure ne présente pas d'accidents.

1. Henri Gadeau de Kerville; Note sur un jeune lapin monstrueux du genre acéphale (*Bulletin de la Société d'Études des Sciences naturelles d'Elbeuf*, 1898). Ce monstre est un paracéphalien hémiacéphale : il possède un rudiment de crâne; l'extrémité céphalique ne présente aucune trace d'organes des sens, mais seulement un ensemble de sillons et de plis assez comparables à ceux que nous décrivons plus haut. Observons en passant la rareté des monstruosités chez le lapin.

Les deux membres inférieurs sont bien développés ; leur longueur est de 6 centimètres, mesurée du périnée au talon.

Les deux pieds sont en valgus. Chacun d'eux porte 4 doigts nettement distincts. Les quatrième et cinquième orteils du pied droit forment une masse commune relativement épaisse dans laquelle la radiographie montre l'existence de deux rayons squelettiques. Au pied gauche, au contraire, les 4 doigts distincts ont un volume ordinaire ; le cinquième orteil paraît manquer complètement.

Quoi qu'il en soit, l'existence de 4 orteils seulement est un fait notable. Claudius, dans son travail, déjà ancien il est vrai, mais le plus complet que nous ayons et qui porte sur 112 acardiaques, signale comme maximum deux orteils à l'un des pieds, les autres n'étant pas distincts, et il ajoute que, dans le cas général, les orteils sont en syndactylie complète. Ces conclusions sont certainement inexactes, car outre notre observation propre il importe de rappeler que l'acéphale décrit par Gripat[1] possédait 4 orteils au pied droit et 5 au pied gauche, que celui de Gadeau de Kerville avait des membres postérieurs entièrement normaux[2].

Les organes génitaux externes, les grandes et petites lèvres, le clitoris, sont bien conformés. L'anus est perforé.

*Peau.* — Le revêtement cutané dans son ensemble est considérablement œdématié.

L'œdème atteint son maximum dans la région sus-ombilicale ; la peau a l'apparence d'une masse gélatineuse, tremblotante et extrêmement épaisse. Dans cette région, la dépression buccale fait seule relativement exception. Dans la partie sous-ombilicale, et surtout aux membres inférieurs, l'infiltration est moindre ; cependant il faut signaler une volumineuse tumeur d'œdème qui recouvre la face dorsale du pied droit.

La peau est absolument glabre sur toute sa surface ; on ne distingue à l'œil nu aucun poil. Claudius, et la plupart des auteurs après lui, indiquent qu'il existe parfois quelques touffes de cheveux sur la région céphalique, ou simplement un léger duvet. Ces indications ne peuvent être révoquées en doute et il est probable que si notre paracéphalien avait évolué plus longtemps, quelques régions

1. Gripat, Note sur un Acéphale humain, *Revue photographique des hôpitaux de Paris*, 1872.
2. H. Gadeau de Kerville, *op. cit.*

du corps, la région céphalique notamment, eussent été revêtues d'un duvet plus ou moins abondant.

En effet, l'examen microscopique de divers fragments de peau, prélevés au niveau des régions céphalique, abdominale et dorsale, permet de constater l'existence d'un certain nombre de follicules pileux embryonnaires, auxquels sont annexées les ébauches des glandes sébacées. Il est remarquable, même, que ces follicules, dont l'abondance dans la région céphalique est notablement inférieure à la normale, aient persisté dans un tissu œdématié, sans avoir été l'objet d'une dystrophie considérable.

Or, l'œdème cutané se manifeste avec une parfaite netteté, le derme et le tissu conjonctif sous-dermique forment une masse commune sans aucune ligne de démarcation. Les éléments constitutifs sont dissociés, si l'on peut dire, et donnent l'impression d'un tissu conjonctif embryonnaire très lâche. Dans le sein de ce tissu circulent des vaisseaux largements dilatés et qui renferment peu ou point de globules rouges. De toutes façons, la nutrition est insuffisante. L'épiderme, suivant la règle, est extrêmement mince et si la couche génératrice est encore reconnaissable, elle est certainement fort peu active; les strates supérieurs sont réduits à deux ou trois amas d'éléments aplatis et cornés. A ce point de vue, il existe une différence tout à fait marquée entre cette peau et celle qui revêt les replis buccaux.

Dans les régions dorsale et ventrale, où l'œdème est moins accentué, les caractères sont néanmoins peu différents : le tissu conjonctif est relativement plus dense, bien qu'il conserve l'aspect du tissu conjonctif lâche.

Il n'existe aucune trace de pannicules adipeux.

## III. — Constitution anatomique.

### 1. *Squelette.*

Ainsi que l'on peut s'en rendre compte en jetant un regard sur la radiographie ci-dessous (fig. 4), les diverses parties du squelette sont représentées. Il existe une boîte cranienne rudimentaire, une colonne vertébrale, une paroi costale, le bassin et les membres.

La radiographie ne donne qu'une idée très inexacte de la *boîte*

*cranienne*. Grâce à l'obliquité des rayons qui tombaient sur cette partie du corps, celle-ci s'est projetée sous la forme d'une simple lame incurvée. En réalité la boîte cranienne est constituée par une capsule, qui peut être comparée assez exactement à une

Fig. 4. — Disposition générale du squelette. (Radiographie due à l'obligeance du Dr Dupont.)

sphère très aplatie à son pôle inférieur, celui qui repose sur la colonne vertébrale. Ce pôle inférieur est fermé par une membrane de tissu conjonctif; tout le reste des parois est du tissu osseux. La paroi osseuse est constituée par deux pièces, séparées par une suture. Ces deux os appartiennent l'un et l'autre au crâne membra-

neux; l'un, postérieur, peut être assimilé à l'écaille de l'occipital, dont il a àpeu près la forme; son bord inférieur est largement échancré sur la ligne médiane, échancrure correspondant au trou occipital; son bord antérieur est triangulaire, il donne attache à une membrane conjonctive non ossifiée qui le sépare de l'os antérieur. Celui-ci ferme le crâne en avant; il est, lui aussi, impair et médian; on ne constate aucune trace de suture entre sa moitié droite et sa moitié gauche; seule la direction des fibres rayonnantes d'ossification indique nettement l'existence de deux centres d'ossifications indépendants. Ce fait établit une différence marquée avec l'os précédent dont les fibres rayonnent toutes à partir du bord postérieur et se déploient en divergeant jusqu'au bord supérieur. Malgré l'absence de suture métopique, la situation de l'os et la présence de deux centres d'ossification nous donnent à croire que la pièce antérieure de la capsule cranienne est l'analogue, sinon l'homologue, de l'os frontal.

La forme de cet os ne saurait être mieux comparée qu'à celle d'un cartilage thyroïde légèrement incurvé latéralement. Son bord supérieur porte une échancrure médiane correspondant à l'angle saillant de l'écaille occipitale et s'emboîtant avec elle; la ligne médiane de sa face antérieure est marquée par une arête énorme séparant deux ailes latérales.

Au voisinage du bord inférieur de cet os, faisant corps avec l'aile gauche, est fixé un bloc solide absolument informe; ce bloc proémine en avant et constitue le squelette de la mandibule cutanée que nous avons précédemment décrite; il représente peut-être un maxillaire supérieur : on en a signalé des rudiments dans d'autres cas.

Il n'existe aucune trace de pariétal[1] ni de temporal.

Le bord inférieur de la capsule cranienne, constitué par les bords inférieurs des deux os, donne attache à une membrane horizontale qui représente toute la base du crâne. Cette membrane ne s'attache pas sur tout le pourtour de l'écaille de l'occipital; elle laisse un orifice pour la moelle épinière coïncidant avec l'échancrure inférieure de l'os.

1. Chez un Paracéphalien paracéphale décrit par Leboucq, qui possédait une boîte cranienne relativement complète, le pariétal faisait également défaut (H. Leboucq, Description anatomique d'un acardiaque humain. Paracéphalien [Geoffr.], *Annales de la Société de médecine de Gand*, 1877).

Le bord inférieur du frontal donne attache, en outre, à une membrane mince, qui s'étend au-devant du thorax jusqu'au voisinage de l'ombilic. Elle s'insère par ses côtés sur deux hémisternums que nous retrouverons tout à l'heure.

La base du crâne, représentée par la toile conjonctive précédemment signalée, est fixée sur la *colonne vertébrale*.

Celle-ci se compose de 24 ou 25 pièces qui se répartissent en 12 dorsales, 5 lombaires, 5 sacrées et 2 ou 3 coccygiennes. *Les vertèbres cervicales font complètement défaut.*

Les vertèbres dorsales portent chacune une paire de côtes. Ces vertèbres ne sont pas absolument régulières; la 7e est cunéiforme et cette disposition entraînerait fatalement une scoliose accusée, s'il n'existait une pièce compensatrice, elle aussi cunéiforme, entre la 8e et la 9e vertèbre dorsale. Néanmoins, les surfaces des 6 premiers corps vertébraux ne sont pas régulièrement parallèles et il en résulte une légère incurvation scoliotique.

Les vertèbres lombaires sont parfaitement normales. La colonne sacrée présente, à son extrémité inférieure, un rachischisis très irrégulier qui ne portait aucune atteinte à l'intégrité de la moelle, filiforme en cette région.

La *cage thoracique* est constituée par douze paires de côtes; les deux premières sont extrêmement courtes, les huit suivantes sont de dimensions normales; la onzième est particulièrement longue; la douzième est réduite à une apophyse grêle. *Aucune d'entre elles ne prend attache sur l'hémi-sternum correspondant*, l'union de leurs extrémités libres s'effectue uniquement par des fibres conjonctives et musculaires. Il n'existe aucun pont cartilagineux entre elles et les hémi-sternums. L'indépendance des côtes et du sternum a été déjà signalée. R. Anthony rapporte divers cas de ce genre, en particulier celui d'un veau mylacéphale [1]. Cette indépendance n'est pas, d'ailleurs, le résultat d'une évolution anormale : Paterson a observé, chez l'homme et le rat, que la première ébauche sternale n'est point reliée aux cartilages costaux [2].

La *ceinture scapulaire* mérite une mention spéciale. Elle est

1. Raoul Anthony, *Du sternum et de ses connexions avec le membre thoracique dans la série des Mammifères* (Thèse de Lyon, 1898, p. 126).

2. Paterson, The sternum its early development and ossification in man and Mammals (Priliminary communication), *Journal of Anatomy and Physiology*, 1900. — Cité d'après R. Anthony : Notes sur la morphogénie du sternum chez les Mammifères, *Bulletin de la Société d'Anthropologie de Paris*, janvier 1901.

constituée par deux omoplates et deux clavicules, celles-ci étant en relation chacune avec un hémisternum.

Les hémisternums se dirigent obliquement en bas et en dedans, marchant à la rencontre l'un de l'autre et tendant à se toucher par leurs appendices xyphoïdes; mais ils ne se rejoignent pas et restent entièrement indépendants l'un de l'autre (fig. 5) ménageant entre eux un espace triangulaire d'environ 45° d'ouverture. On sait que la fissure sternale est un des caractères les plus constants chez les Paracéphaliens. Elle offre cependant des caractères variables; c'est ainsi que dans le cas de Gripat [1], la première pièce sternale étant commune aux deux hémisternums, la divergence avait lieu de haut en bas.

Les manubriums donnent attache à la clavicule. Ces manubriums étant rejetés assez en dehors, les clavicules elles-mêmes occupent une situation très particulière : elles sont situées dans un plan antéro-postérieur, du sternum à l'omoplate; elles sont arquées, présentant une concavité inférieure qui embrasse l'épaule. Par leur extrémité postérieure, elles se relient avec l'omoplate. La forme de celle-ci rappelle d'assez près la forme normale. Claudius avance que les clavicules et l'omoplate affectent le plus fréquemment un aspect régulier, et les clavicules plus souvent par l'omoplate. Dans notre cas particulier, l'omoplate se rapproche de la normale plus que les clavicules. L'épine et l'acromion sont très nets, l'acromion s'articule avec la clavicule; il n'y a pas d'apophyse coracoïde. L'angle supéro-interne, au lieu d'être creusé en cavité glénoïde présente au contraire une tête articulaire pour l'humérus.

L'ensemble d'un hémisternum, d'une clavicule et d'une omoplate forme une anse à concavité inférieure, dont chaque branche pend verticalement l'une en avant, l'autre en arrière.

L'omoplate ne s'articule pas réellement avec l'humérus; entre celui-ci et celle-là se trouve une masse de tissu fibreux occupant une longueur d'un demi-centimètre environ. A droite comme à gauche l'humérus, ainsi disjoint de ses relations normales, est sensiblement déformé; son épiphyse supérieure possède cependant une tête articulaire. A gauche, il s'articule avec un radius et un cubitus extrêmement courts; le radius est, en outre, très grêle. A droite, le squelette de l'avant-bras est représenté par un seul os, très court et déformé, qu'il ne m'a pas été possible d'identifier

1. Gripat, *op. cit.*

avec certitude, soit à un cubitus, soit à un humérus. Le carpe existe des deux côtés; je n'ai pu, comme je l'aurais voulu, l'étudier au moyen des coupes sériées.

Quoiqu'il en soit, il ressort de l'examen anatomique que les bras sont beaucoup moins imparfaits que ne le laisserait supposer leur aspect extérieur. Un bras complet, dit Claudius, est une rareté; le cas actuel est peut-être une exception, mais il présente un bras complet par le nombre de ses parties; à l'autre bras, il manque simplement soit le radius, soit le cubitus [1].

L'extrémité inférieure de la colonne vertébrale s'articule avec le *bassin*. Je n'ai point relevé d'anomalies dans cette partie du squelette.

Pour ce qui est des membres inférieurs, il n'y a rien de saillant à noter dans le nombre ou la forme des os, qui ne s'écartent point de la normale. Je signalerai simplement l'absence du ligament rond intra-articulaire. Sans être fréquente, cette disposition est cependant connue [2].

## 2. *Muscles.*

Les muscles de la partie sous-ombilicale ne présentent aucun caractère anormal. Ils sont parfaitement distincts les uns des autres, tant aux membres inférieurs qu'à l'abdomen.

Dans la région sus-ombilicale, les muscles sont peu nombreux et très difficiles à reconnaître, perdus qu'ils sont dans des aponévroses épaissies et lardacées. Les fibres musculaires des membres supérieurs, en particulier, forment une masse peu cohérente, enveloppée et dissociée par du tissu conjonctif très infiltré d'œdème et peu résistant. Il est probable que nous sommes là en présence d'une régression secondaire; nous n'en pouvons fournir la preuve, l'examen microscopique n'ayant donné à cet égard aucune indication positive.

Parmi les muscles thoraciques, nous avons reconnu le *grand pectoral*, s'insérant, d'une part sur le rebord de l'hémi-sternum et de l'autre sur l'épiphyse humérale; des autres muscles thoraciques il n'y a nulle trace.

Les muscles du cou sont tous absents, le cou lui-même n'existant pas à la suite de l'absence des vertèbres cervicales.

Du bord inférieur de l'occipital, et symétriquement de part et

1. L'intéressante observation de Gadeau de Kerville montre que les bras des hémiacéphales peuvent être encore plus complets que dans le cas présent.
2. Voir P. Poirier, *Traité d'anatomie humaine*, Arthrologie.

d'autre de la ligne médiane, se détache un trousseau musculaire, qui se dirige obliquement en avant et en bas pour venir s'attacher au manubrium de l'hémisternum, au voisinage de l'articulation sterno-claviculaire correspondante. Ce trousseau musculaire semble bien pouvoir être assimilé à un *sterno-cléïdo-mastoïdien.*

En outre, le même bord inférieur de l'occipital donne insertion à une lame musculaire symétrique, qui se dirige directement en bas pour venir s'attacher au bord supérieur de l'omoplate. Nous avons sans doute à faire au *muscle trapèze.*

Signalons enfin, que de l'extrémité de l'appendice xiphoïde droit part un tendon cylindrique qui donne attache à des fibres musculaires nombreuses. Celles-ci, tout en se déployant en éventail, se dirigent obliquement en bas et à gauche et vont se perdre sur l'aponévrose du grand oblique (fig. 7). Le muscle ainsi constitué, impair et asymétrique, n'est assimilable à aucun des muscles abdominaux que nous avons tous nettement retrouvés. Peut-être faut-il le considérer comme une partie très réduite du diaphragme dont il n'existe d'ailleurs aucune autre indication sous la forme de fibres musculaires. Claudius établit une relation entre l'existence de la cloison diaphragmatique et celle des vertèbres cervicales, celles-ci entraînant, croit-il, la présence du nerf phrénique. Notre cas rentrerait-il dans la règle commune, puisque les vertèbres cervicales font entièrement défaut? Il nous paraît cependant difficile de faire du trousseau musculaire en question autre chose qu'une partie du diaphragme. Ce trousseau ne correspond à aucune autre formation connue, et s'il n'est point le diaphragme, il ne peut être qu'une formation absolument hétérotypique.

### 3. *Système nerveux.*

Le système nerveux est, sans contredit, l'une des parties les plus intéressantes dans l'étude des Paracéphaliens. Trois éventualités peuvent se produire : ou bien l'axe cérébro-spinal manque complètement et avec lui les nerfs périphériques; ou bien l'axe central fait défaut tandis que les nerfs existent; ou bien la moelle est présente et avec elle les nerfs périphériques. Cette dernière éventualité se réaliserait, d'après la statistique de Claudius, dans les deux tiers des cas. D'une façon générale le cerveau fait constamment défaut.

A l'absence du système nerveux et des nerfs périphériques serait

liée l'absence de masses musculaires. Lorsque les nerfs périphériques existent malgré l'absence de moelle, les muscles existent également.

De la lecture des auteurs, il semble résulter que l'absence du système nerveux est considérée comme un phénomène de destruction secondaire. C'est lorsque cette destruction est relativement tardive que l'on retrouve encore les nerfs périphériques.

L'individu qui nous occupe fournit à ce point de vue des indications assez précises. Nous trouvons chez lui tous les nerfs qui sortent du canal vertébral à partir de la 2e ou 3e dorsale. L'innervation du thorax, de l'abdomen et des membres inférieurs est donc parfaitement normale. Par contre, il n'existe aucun des filets nerveux des membres supérieurs, de la tête et du cou. Corrélativement, les muscles correspondants, nous l'avons vu, sont indiscernables; on ne trouve à leur place qu'une masse conjonctive.

Or, nous constatons l'absence complète de cerveau. La cavité cranienne est partiellement remplie d'une bouillie jaunâtre, dans laquelle le microscope ne permet de discerner aucun élément caractéristique. Cette bouillie n'est pas strictement limitée à la cavité cranienne; elle occupe encore la partie supérieure de la colonne vertébrale, elle y est plus dense, et continuée directement par la moelle épinière.

Celle-ci occupe toute la longueur du canal rachidien, se terminant par un *filum terminale* fort grêle, autour duquel s'épanouit une queue de cheval réduite : la longueur totale de la moelle est de 6 centimètres et demi. Toutes les racines existent sans exception à partir de la région dorsale. Des deux renflements, le renflement lombaire est, seul, nettement marqué. Elle est enveloppée, dans son ensemble, par une dure-mère normale.

L'examen des coupes sériées permet de constater, tout à fait en haut, dans la partie qui correspond à la bouillie jaunâtre précitée, la disparition complète de l'une des moitiés de la moelle. La partie persistante est caractérisée par des éléments à forme indistincte atteints de dégénérescence granulo-graisseuse. En cette région, il n'y a de méninges sous aucune forme.

Un peu au-dessous apparaissent les méninges; les contours de la moelle deviennent, alors, réguliers, il existe une cavité centrale très large, de forme irrégulière, anfractueuse et non bordée par les cellules spéciales de l'épendyme. La substance qui entoure cette

cavité ne renferme aucune trace apparente de cellules nerveuses, mais seulement des fibres non myélinisées revêtues par des cellules de Vignal, ainsi que des éléments arrondis qui paraissent être des cellules de la névroglie. On ne relève nulle part aucune trace d'un processus inflammatoire.

Les coupes qui passent à deux centimètres environ au-dessous de la base du crâne permettent de faire des constatations analogues : la myélinisation en est encore au stade des cellules de Vignal et il en sera ainsi jusqu'à l'extrémité inférieure de la moelle; les cellules des cornes sont absentes. Par contre, la cavité centrale est un véritable canal épendymaire bordé par une assise de cellules allongées, rappelant de très près les cellules épendymaires normales : je n'ai pu discerner les cils vibratiles caractéristiques. La substance médullaire ne forme pas un tissu continu, elle est percée de trois ou quatre petites cavités, restes du trou considérable que nous avons précédemment signalé.

On ne trouve les cellules nerveuses des cornes qu'au niveau de la région dorso-lombaire; elles sont au complet, ou paraissent l'être, dans le renflement lombaire. Mais si par la quantité elles sont normales, elles ne le sont pas par la qualité. La coloration par la méthode de Nissl permet de constater chez bon nombre d'entre elles un noyau franchement excentrique, et, chez toutes, une diminution notable de la substance chromatique du corps cellulaire. Ce qui reste de cette substance chromatique est répandu d'une façon diffuse dans le protoplasme au lieu de constituer les grains de Nissl. La chromatolyse, en un mot, est accentuée au suprême degré.

Les méninges ne paraissent pas altérées; d'une façon générale, il existe fort peu de vaisseaux extra ou intra-médullaires.

Cet examen histologique nous montre donc d'une façon formelle le processus de destruction progressive auquel est soumis le système nerveux. Ce processus se propage de haut en bas, débutant par le cerveau et se communiquant de proche en proche jusqu'à l'extrémité inférieure de la moelle. On peut affirmer que le système nerveux s'est constitué dans son entier à un moment donné de l'évolution embryonnaire et qu'il a été secondairement soumis à une action morbide intense [1].

1. L'existence d'un système nerveux complet, moelle et encéphale, a été constatée une fois chez un Paracéphalien (Nitot, Fœtus humain monstrueux du genre paracéphale, *Progrès médical*, 1876, n° 39).

Les parties détruites ne paraissent pas avoir été remplacées par un tissu de remplissage quelconque; la cavité cranienne, en particulier, est à peu près vide. Il est à penser, cependant, que, dans les cas où le canal rachidien a été trouvé comblé par une masse conjonctive, celle-ci était venue prendre une place primitivement occupée par la moelle épinière.

Le processus pathologique observé n'est pas un processus inflammatoire; c'est une désagrégation lente, purement dystrophique, et qui trouve sa raison dans l'état imparfait de la circulation.

### 4. *Appareil circulatoire.*

L'imperfection de la circulation tient bien moins aux relations du Paracéphalien avec un jumeau mieux constitué que lui, qu'à l'état même de l'appareil circulatoire. Le réseau vasculaire est d'une pauvreté qui paraît être primitive et ne dépendre nullement du fait de la gémellité.

L'aorte (fig. 5) est un vaisseau qui longe la colonne vertébrale à gauche dans toute son étendue, depuis la base du crâne jusqu'au bassin; elle est absolument rectiligne, sans la moindre trace d'inflexion en aucun point de son trajet, sans la moindre relation avec un vestige quelconque pouvant rappeler un cœur. De cet organe nulle trace.

A son extrémité supérieure, au niveau des clavicules, l'aorte se bifurque en deux branches de faible calibre qui viennent irriguer le crâne; elles se perdent dans la membrane qui représente la base et ne semblent pas se résoudre en un réseau abondant. Ces deux branches de bifurcation sont, évidemment, les carotides primitives.

Au point de bifurcation des carotides, l'aorte donne naissance à deux collatérales, l'une droite, l'autre gauche, perpendiculaires sur la direction du tronc aortique. L'une et l'autre de ces deux branches passent au-dessous de la clavicule correspondante et vont irriguer les membres supérieurs : ce sont les sous-clavières. Il est impossible de les suivre dans le bras même et de reconnaître leurs divisions principales : humérale, cubitale, radiale, etc.

A son extrémité inférieure, l'aorte se retourne de bas en haut, suit un trajet récurrent et vient se confondre avec les vaisseaux ombilicaux. Auparavant, elle donne naissance, sous forme de deux

collatérales grêles, aux iliaques primitives; celles-ci se divisent en iliaque interne et iliaque externe. Chacune de ces dernières, à son tour, est parfaitement normale. La vascularisation du membre inférieur ne présente aucune anomalie.

Entre ses deux points extrêmes, l'aorte donne naissance à un petit nombre de collatérales. Nous avons pu reconnaître cinq diaphragmatiques ou intercostales, la mésentérique supérieure, la rénale, trois lombaires. Rien ne rappelle l'existence du tronc cœliaque.

On voit par là combien est défectueuse et pauvre, — en outre de l'absence du cœur, — la circulation artérielle du Paracéphalien, surtout dans la partie sus-ombilicale. Il est de toute évidence que la nutrition des tissus devait devenir de plus en plus insuffisante, à mesure qu'à l'exiguïté de ce réseau venait s'adjoindre une circulation moins intense par le fait de l'accroissement de volume du jumeau.

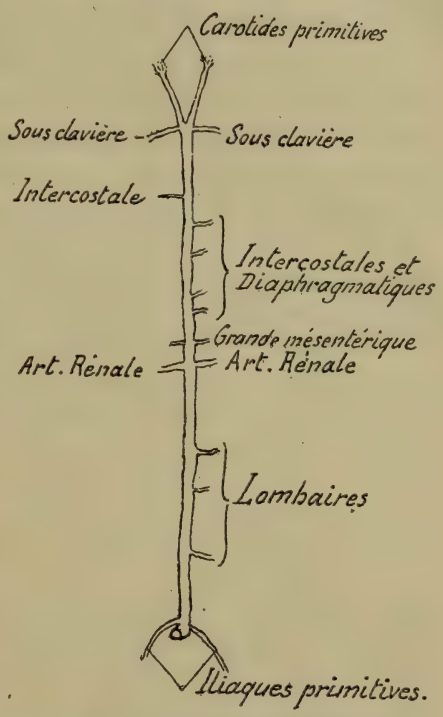


Fig. 5. — Aorte et ses branches.

La circulation de retour est plus imparfaite encore. Elle est représentée par une unique veine (fig. 7) située à droite de l'aorte. Cette veine appartient uniquement à la région abdominale; elle pénètre par l'ombilic, descend vers le bassin et ne tarde pas à se bifurquer en deux branches égales. Ces deux branches ne fournissent comme collatérales, que les veines rénales droite et gauche; elles atteignent respectivement l'arcade de Fallope correspondante et méritent dès lors le nom de fémorales.

Il n'y a point de système veineux apparent dans la partie sus-ombilicale du corps.

### 5. *Organes viscéraux.*

*Cavité abdominale.* — Après que l'on a disséqué méthodiquement la paroi abdominale, reconnu les muscles et leurs aponévroses, on tombe sur une membrane mince transparente, absolument indemne de toute infiltration, c'est le péritoine. Il recouvre la masse des viscères abdominaux. Ceux-ci remplissent l'abdomen dont les limites inférieures et latérales sont normales et qui se termine en haut, au niveau de la lame musculaire que nous avons cru pouvoir comparer à un diaphragme très imparfait. Cette lame musculaire fait corps, ainsi que nous l'avons indiqué, avec une masse conjonctive qui sépare très nettement l'abdomen du thorax.

Le *tube intestinal* occupe l'abdomen tout entier; il est disposé en circonvolutions nombreuses et retenu par son mésentère. Une fois déroulé, il mesure en longueur 30 centimètres environ. En haut, le tube digestif se termine en cul-de-sac, il ne pénètre nullement dans le thorax; on ne trouve aucune trace de dilatation stomacale.

L'intestin grêle s'étend sur une longueur de 22 centimètres; vers




Fig. 6. — Les deux cæcums. — *C*, cæcum. *I.g*, intestin grêle. *G.i*, gros intestin.

la moitié de son parcours, il présente une sorte de cæcum (fig. 6, I) qui, au point de vue histologique, se présente comme entièrement constitué par l'intestin grêle lui-même accidentellement coudé à une phase très précoce de son histogénèse, la flexion ayant été suivie de soudure et de fusion sur les points de contact. En effet, la structure de l'intestin grêle est parfaitement typique de part et d'autre du cæcum; de plus, la lumière du fond du cæcum est égale au calibre des deux lumières réunies. La fusion s'est régulièrement opérée tissu par tissu. Nous sommes donc là en présence d'une formation tout à fait anormale; aucun caractère histologique n'autorise à soupçonner que cette formation ait une relation, même éloignée,

avec l'une quelconque des formations glandulaires, foie ou pancréas [1].

Plus loin, vers le 22e centimètre, se trouve un second cæcum situé dans la région de la fosse iliaque droite (fig. 6, II); celui-ci correspond au cæcum proprement dit : ce n'est point, en effet, comme tout à l'heure, un pli en angle aigu du tube digestif; ici, l'intestin grêle s'abouche perpendiculairement sur un tube de calibre sensiblement plus considérable, tout au moins dans sa partie initiale, et il s'abouche à une certaine distance de l'extrémité de ce second tube. L'examen histologique permet, d'ailleurs, de constater que la continuité des tissus ne s'effectue pas comme dans le précédent cæcum où il y avait fusion complète et reconstitution d'un tube cylindrique : ici la tunique musculaire de l'intestin grêle fait hernie dans la cavité du gros intestin, elle se fusionne avec la tunique musculaire de ce gros intestin pour constituer le repli musculaire qui deviendra la valvule iléo-cæcale.

Le gros intestin mesure environ 8 centimètres à partir du cæcum jusqu'à son extrémité anale. Il descend directement de droite à gauche vers le bassin, sans manifester aucune tendance à se développer en côlons ascendant, transverse et descendant.

*L'estomac*, *le foie*, *le pancréas*, *la rate* sont totalement absents, suivant la règle générale.

Au-dessous de la masse intestinale, se trouvent deux *reins* volumineux, d'un rouge violacé, symétriquement situés à droite et à gauche de la ligne médiane (fig. 7). Chacun d'eux confine en haut au diaphragme et occupe dans la cavité abdominale une longueur de 2 centimètres. Leur épaisseur est de 0,5 centimètre. L'un et l'autre sont vaguement lobés; le rein gauche présente à sa face postérieure un sillon transversal très marqué.

Le hile de chacun d'eux est creusé aux dépens des faces interne et postérieure; il donne naissance à un uretère dont le trajet et les rapports ne présentent rien de particulier. Par le hile pénètrent les artères rénales et sort la veine rénale.

Au point de vue histologique, ces organes sont parfaitement réguliers. Leur caractéristique est, en somme, un volume assez

1. Divers auteurs ont signalé des solutions de continuité dans l'intestin grêle des acardiaques. Or, la masse intestinale étant en place, ce cæcum donne l'illusion d'une solution de continuité. Bien que celle-ci soit loin d'être impossible, on peut se demander si les descriptions ne sont pas erronées sur ce point, au moins en partie.

considérable, ainsi qu'il arrive le plus souvent chez les acardiaques. L'existence même des reins chez ces monstres est assez fréquente (2/3 des cas) et, d'une façon générale, tous deux existent à la fois. Claudius a relevé l'absence de l'un d'eux dans cinq cas, mais il ne dit pas si le rein était vraiment unique, ou s'il s'agissait de reins doubles. Dans le Paracéphalien décrit par Alexis Moreau[1], il existait un seul rein avec un seul uretère.

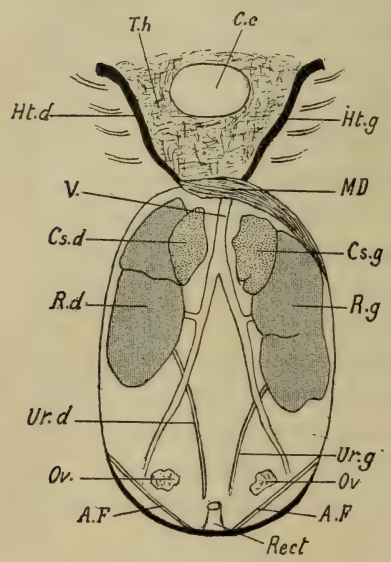


Fig. 7. — *T.h*, Tissu conjonctif intra-thoracique; *C.c*, péricarde (?); *Ht.d*, *Ht.g*, hémisternums droit et gauche; *MD*, diaphragme; *V*, veine; *R.d*, *R.g*, reins droit et gauche; *Cs.d*, *Cs.g*, capsules surrénales droite et gauche; *Ur.d*, *Ur.g*, uretère droit et gauche; *Ov*, ovaire; *A.F*, arcade de Fallope; *Rect*, rectum.

A chaque rein est accolée la capsule surrénale correspondante. Elle est en rapport de contact immédiat avec la face externe du rein, empiétant légèrement sur la face postérieure, ne touchant nullement le sommet supérieur. La présence des glandes surrénales chez les acardiaques a été souvent signalée, aussi souvent que leur absence. Lorsqu'elles existent, elles ne conservent pas nécessairement, comme dans le sujet que nous décrivons, un rapport immédiat avec le rein. Parfois, elles en sont tout à fait indépendantes, se rapprochent l'une de l'autre sur la ligne médiane au-devant de la colonne vertébrale. En cette occurrence, elles seraient uniquement constituées par de la substance corticale.

Les capsules que nous avons examinées ne présentent histologiquement aucune particularité saillante; elles sont, il est vrai, accolées aux reins. Mais on ne saurait accepter aveuglément les affirmations de Claudius touchant la constitution histologique des capsules séparées des reins; il ne faut pas oublier que le travail de l'anatomiste de Kiel date d'une époque où la technique histologique laissait encore fort à désirer. Il est bon, toutefois, d'attirer

1. Alexis Moreau, Description d'un fœtus acéphale, *Bulletin de la Société anatomique*, 2e série, t. V.

sur ce point particulier l'attention des chercheurs qui auront l'occasion d'étudier un acardiaque à capsules surrénales indépendantes.

La vessie, l'embouchure des uretères sont normales anatomiquement et histologiquement.

A la partie inférieure de l'abdomen, mais nettement au-dessus du détroit supérieur, sont situées les deux glandes génitales, pour lesquelles le microscope confirme le diagnostic d'*ovaires*. Ces glandes sont en rapport avec les trompes de Fallope et celles-ci aboutissent à un utérus dont la forme extérieure est parfaitement régulière. Les coupes transversales mettent en évidence dans cet utérus l'existence de deux cavités très distinctes, limitées chacune par un épithélium caractéristique. Il s'agit donc d'un utérus double; mais il est possible que les deux cavités seraient parvenues à confluer dans la suite du développement.

A cet utérus fait suite un vagin absolument normal.

*Cavité thoracique.* — La cavité thoracique ne renferme aucun organe; elle est comblée par un tissu conjonctif assez dense, infiltré d'œdème et dans lequel on ne retrouve, quel que soit le procédé de recherche, aucun vestige de *poumon*, de *trachée*, d'*œsophage*, ni même d'indication d'une *cavité pleurale* sous forme de fente rappelant celle que Claudius croit avoir observée dans un cas. Il existe simplement, au centre du noyau conjonctif, une vésicule sphérique d'un centimètre de diamètre environ (fig. 7, *Cc*).

Les parois de cette vésicule sont minces et constituées par une trame serrée de tissu conjonctif fibreux, sans fibres élastiques; sa surface externe, d'aspect nacré, est complètement isolée de la masse conjonctive ambiante; sa surface interne est lisse; son contenu est un liquide clair, citrin. Elle est absolument close de toutes parts; l'aorte passe directement au-dessous d'elle, sans lui envoyer le moindre ramuscule, et c'est immédiatement après avoir dépassé la vésicule que le tronc artériel se bifurque en deux sous-clavières et deux carotides. On ne constate dans l'aorte aucune disposition tendant à faire croire qu'elle ait précédemment affecté une relation quelconque avec la vésicule.

Une telle vésicule existe assez communément chez les Paracéphaliens. Sa signification précise n'a jamais été indiquée; elle est d'ailleurs assez difficile à établir. Cependant, si l'on tient compte de sa situation, de l'aspect du liquide qu'elle renferme, il n'est pas rrationnel de penser que cette vésicule représente un péricarde

qui se serait constitué à vide. Il convient de dire, d'ailleurs, qu'elle peut être, beaucoup plus simplement, une formation propre aux paracéphaliens, sans rapport avec l'une quelconque des formations normales. J'ai insisté à diverses reprises sur ce fait, qu'il fallait se dégager complètement, en matière d'embryologie ou d'anatomie anormales, de cette conception stérile que tout, quoi qu'il arrive, doit être rapporté aux productions habituelles.

## IV. — Considérations générales.

Le monstre dont la description précède appartient, selon toute évidence, à la famille des Paracéphaliens et au genre Hémiacéphale de la classification de Geoffroy Saint-Hilaire. Cette famille paraît assez cohérente, si l'on en juge par les observations purement anatomiques; elle paraît également se relier d'une façon naturelle à celle des Acéphaliens, et, par celle-ci, à la famille des Anidiens et peut-être aussi à la famille des Acormiens ou Céphalidiens.

La caractéristique générale de tout cet ensemble est d'ordre négatif; elle réside dans l'absence d'un plus ou moins grand nombre de viscères, et comme le cœur est de tous les organes celui qui fait le plus fréquemment défaut, l'ensemble tout entier a reçu, à tort, le nom général d'Acardiaques.

I. Geoffroy Saint-Hilaire voyait dans le fait de la gémellité, qui est de règle chez les acardiaques mammifères, la marque distinctive de ces êtres. Dareste fit observer, avec juste raison, que s'il en était ainsi chez les Mammifères, il n'en allait plus de même chez les Sauropsidés, et que ce n'était point là le caractère dominateur sur lequel on peut s'appuyer.

Mais, comme la séparation nette des Paracéphaliens, Acéphaliens et Anidiens de tous les autres monstres lui semblait tout à fait naturelle, il rechercha une distinction essentielle et crut la trouver dans l'absence du cœur. Cette manière de voir ne paraît pas plus juste que la précédente. Si le cœur est, en effet, l'organe le plus généralement absent, son existence a été, cependant, signalée à diverses reprises sous une forme complète ou sous une forme rudimentaire. Par contre, l'estomac manque, lui aussi, avec une fréquence presque aussi grande, ainsi que l'œsophage (et corrélativement les poumons), le foie et la rate. Au point de vue purement anatomique, l'absence du cœur ne constitue donc pas

un caractère général. On peut même se demander si cette absence n'est pas le fait d'un processus second sous la dépendance de la non-formation initiale de l'œsophage. Au surplus, en prenant le cœur pour base d'une distinction taxonomique, il est problable que le classificateur a perdu de vue le fondement anatomique dont il ne faut point s'écarter, qu'il s'est laissé guider, à son insu peut-être, par une préoccupation d'ordre physiologique, — le cœur étant, à cet égard, d'une importance primordiale.

En réalité, ce qui, dans l'état actuel de nos connaissances, semble caractériser le groupe des Paracéphaliens, Acéphaliens, Anidiens et Acormiens, ce n'est point spécialement l'absence de tel ou tel organe, mais d'une façon plus générale, *l'absence constante ou l'imperfection d'un nombre variable d'organes*. Peut-être y a-t-il aussi une disposition absolument générale, tout au moins chez les Paracéphaliens et les Acéphaliens les moins incomplets, dans la fissure sternébrale. Cette fissure est variable dans son étendue, elle peut n'être pas totale, ainsi que l'indique l'observation précitée de Gripat, mais elle existe toujours à un degré quelconque. Toutefois, il n'y a pas lieu de tenir compte de ce fait, puisqu'il perd toute valeur chez un certain nombre de vertébrés.

Les choses ainsi envisagées, je crois pouvoir rapprocher ces monstres des embryons anormaux que j'ai décrits, il y a quelques années, sous le nom d'*Ectrosomes*[1]. Ces embryons se distinguent par l'absence ou l'imperfection d'une portion variable de la partie antérieure du corps, de la tête tout au moins. Le cœur existe partiellement chez quelques-uns, il fait défaut chez quelques autres, pour lesquels l'extrémité contractile des veines omphalo-mésentériques donne seule au sang une impulsion relative.

A l'époque où je décrivais les Ectrosomes, je n'avais point vu leurs relations avec les Acéphales; j'avais même rejeté ces relations, n'ayant, pour me faire une opinion, que des descriptions plus ou moins complètes et précises, ayant cru, sur la foi des Traités, à l'importance majeure de l'absence du cœur. Aujourd'hui, l'assimilation me paraît, au contraire, s'imposer : les Ectrosomes ont pour signe distinctif l'absence d'un certain nombre de formations embryonnaires, et il me paraît que par une gradation ménagée, de défaut en défaut, on passe des Ectrosomes aux blastodermes sans

1. Étienne Rabaud, Embryologie des Poulets omphalocéphales, *Journal de l'anatomie*, 1898.

embryons, chez lesquels l'absence de formation est presque totale.

Il ne semble, d'ailleurs, y avoir aucune hiérarchie, ni aucune relation nécessaire dans l'absence ou la présence des organes. L'intestin peut être plus complet chez un Hémiocéphale dépourvu d'organes des sens, que chez un Paracéphale muni d'yeux et d'oreilles rudimentaires, ainsi que le prouve la comparaison du cas actuel avec celui de Leboucq. De même, on peut rencontrer des vestiges d'organes des sens chez un Anidien, chez lequel font défaut la presque totalité des organes, ainsi que l'a montré R. Anthony [1].

Pour ce qui est des Acormiens, je n'affirmerai pas qu'il faille les placer en bloc, et sans autre examen, dans le groupe homogène des monstres Ectrosomiens. Les quelques indications embryologiques que j'ai recueillies sur certains individus céphalidiens [2] me laissent à penser que, dans certains cas tout au moins, l'existence d'une tête simplement accompagnée de rudiments divers est un phénomène d'atrophie et de disparition secondaires.

Quoi qu'il en soit, nous remarquerons que les données anatomiques s'accordent suffisamment avec les documents embryologiques pour nous conduire à considérer l'ensemble des Paracéphaliens, Acéphaliens et Anidiens comme résultant d'une absence primitive d'ébauches embryonnaires. Telle était d'ailleurs la pensée nettement exprimée par C. Dareste [3].

La non-existence primitive du cœur ressort avec toute l'évidence nécessaire, non seulement de l'absence complète de tout rudiment sous une forme quelconque, mais encore de la forme générale et de l'aspect de l'aorte. Celle-ci est entièrement rectiligne d'un bout du fœtus à l'autre, elle se bifurque directement en carotides et sous-clavières; rien, absolument rien ne vient indiquer qu'il y ait eu précédemment une crosse aortique. Or, si le cœur s'était constitué, il est infiniment probable que la disparition secondaire de cet organe aurait simplement entraîné avec elle l'oblitération de l'aorte ascendante entre l'artère sous-clavière et le ventricule gauches; l'aorte elle-même serait restée franchement arquée, et c'est de la convexité de l'arc que nous verrions se détacher les principaux

1. R. Anthony, Étude anatomo-histologique d'un Anidien et considérations sur la classification des Amphalosités, *Soc. de Biologie*, 7 décembre 1901.

2. Étienne Rabaud, Recherches embryologiques sur les Cyclocéphaliens, *Journal de l'anatomie*, 1901-1902.

3. C. Dareste, *Recherches sur la production artificielle des monstruosités*, 2e édition, 1892, p. 487-488.

vaisseaux. Nous ne trouvons aucun souvenir de cet arc, ni d'un tronc brachio-céphalique; le tronc aortique est absolument rectiligne; à ses parois extérieures n'est attaché aucun cordon fibreux, vestige de vaisseaux oblitérés.

Il en est de même pour tous les autres organes dont l'absence est constatée. A la non-formation du foie, de l'estomac et de la rate correspond l'absence du tronc cœliaque, et l'examen le plus attentif ne révèle nulle trace ni de ce tronc cœliaque sous forme de cordon fibreux ou simplement de cicatrice, ni des organes absents. Nous avons indiqué, en outre, que l'existence antérieure des poumons et l'œsophage n'étaient marquée par aucun vestige. Corrélativement, les vaisseaux pulmonaires et œsophagiens sont complètement absents : les vaisseaux veineux ne pénètrent même pas dans la cage thoracique.

Enfin, la forme singulière du crâne, l'absence complète de colonne cervicale mettent également en lumière une variation ontogénétique primitive, car il serait tout à fait absurde de supposer la disparition secondaire de la région du cou tout entière et l'effondrement consécutif de la tête sur le thorax.

Nous nous rapprochons donc très sensiblement de la vérité en assimilant les Paracéphaliens, Acéphaliens et Anidiens aux embryons précédemment décrits par nous sous le nom d'Ectrosomes. Ainsi que Dareste l'avait observé, et comme il l'a affirmé, les défauts de formation que l'on constate chez ces êtres sont indépendants à la fois de la condition de gémellité et de l'état de la circulation. Il n'est pas possible de s'arrêter à la théorie proposée par Claudius, théorie qui met sur le compte d'un conflit entre les torrents circulatoires des deux fœtus, d'abord l'arrêt du cœur de l'un des jumeaux, puis l'atrophie consécutive à cet arrêt. Renversant les données du problème, Claudius admettait un défaut de circulation comme déterminant la disparition d'un organe, et un excès d'apport sanguin déterminant l'hyperthropie d'autres organes, des reins en particulier.

Cependant la manière de voir de Claudius n'est pas complètement erronée. Si elle ne rend pas compte du phénomène initial de l'Ectrosomie, elle explique quelques phénomènes secondaires, ainsi que l'ont fait observer avec raison MM. Lesbre et Forgeot[1].

1. Lesbre et Forgeot, Étude d'un monstre bovin du genre Céphalide, *Société d'agriculture, sciences et industrie de Lyon*, 1901.

En effet, si la formation même d'un Ectrosome est complètement indépendante du fait de la gémellité, comme le prouve l'observation des Sauropsidés monstrueux, la persistance de la vie de ces individus au delà d'un certain terme n'est possible que s'ils entrent en relation avec un frère normalement conformé. Celui-ci assure la circulation de l'individu monstrueux et, partant, il permet aux ébauches de prolonger leur évolution.

Mais il arrive un moment où l'intervention du jumeau devient insuffisante, et cela pour plusieurs raisons. La première est que le système vasculaire de l'Ectrosome étant très incomplet, la nutrition des tissus n'est plus suffisante lorsque l'individu a acquis une certaine masse de substance. La seconde est que, par le fait même de l'accroissement simultané des deux fœtus, il vient un moment où le cœur du fœtus normal ne peut plus assurer la circulation commune; celle-ci se localise dans la partie la plus voisine du cœur, c'est-à-dire dans le fœtus sain lui-même, et elle s'y localise d'autant plus que ce fœtus s'accroît davantage. A la limite, le sang de l'Ectrosomien ne circulant plus ou circulant d'une façon très relative, certaines ébauches ne reçoivent qu'une ration de sang tout à fait insuffisante. Ces ébauches tombent alors en dégénérescence ischémique et se détruisent plus ou moins complètement.

Le système nerveux du Paracéphalien objet de ce mémoire est une preuve frappante de cette destruction secondaire. L'examen des coupes sériées de la moelle ne laisse aucun doute à cet égard; la destruction a marché de haut en bas, intéressant tout d'abord l'encéphale, puis la moelle de proche en proche. Cet encéphale s'est formé, d'une façon anormale sans doute, mais il s'est formé; il s'est développé durant un certain temps, nous en retrouvons encore des traces, et l'observation de Nitot permet d'affirmer que si l'on avait la bonne fortune d'examiner un Paracéphalien très jeune, on constaterait l'existence de cet encéphale.

Il est également possible que certaines masses musculaires, telles que celles des membres thoraciques, aient eu un commencement de formation suivie d'une dystrophie assez intense. Le cas signalé par Claudius, où l'on trouva les loges aponévrotiques sans faisceaux musculaires, tendrait à le laisser croire.

Dans tous les cas, il importe de dissocier nettement deux ordres de phénomènes : l'absence de formation primitive, portant sur diverses ébauches ou sur une partie d'entre elles, qui est en quel-

que sorte le processus même du groupe tératologique; — la dystrophie secondaire qui entraîne la disparition d'ébauches constituées et parvenues à un état plus ou moins avancé de développement[1].

Nous ferons ici une remarque qui a son intérêt.

Le fait de la gémellité assure la prolongation de l'existence d'un Ectrosomien jusqu'à un âge avancé de la vie fœtale, quel que soit le genre auquel appartienne ce monstre : Paracéphalien, Acéphalien, Anidien. En dehors de la gémellité, qui fait fréquemment défaut chez les Sauropsidés, la vie la plus longue est nécessairement assurée à l'individu le plus simple, à l'Anidien. En effet, l'existence d'ébauches plus ou moins nombreuses nécessite une circulation suffisamment active pour fournir à ces ébauches les matériaux nutritifs indispensables; en l'absence de cette circulation, les ébauches sont vouées à la mort presque aussitôt nées. Au contraire, chez les Anidiens, uniquement constitués par les feuillets primordiaux auxquels s'adjoint un réseau vasculaire, la nutrition s'effectuant à un âge assez avancé, comme elle s'effectue durant les premières phases de la vie embryonnaire, celle-ci peut se prolonger un assez long temps. Nous avons, en effet, rencontré des blastodermes sans embryons qui s'étaient accrus au point d'envelopper presque complètement le jaune, qui étaient encore parfaitement vivants au huitième jour de l'incubation[2].

Cela dit, avons-nous quelques données sur la cause même de ces formations ?

Il ne faut absolument pas songer à incriminer l'amnios, et Dareste lui-même ne s'était pas arrêté à cette idée; il faisait intervenir cette membrane simplement pour expliquer certaines dispositions fréquentes, telles que les pieds bots ou les mains botes, mais il ressort de son Traité qu'il ne rattachait pas la monstruosité elle-même à cette cause mécanique. Au surplus, dans le cas qui nous occupe, la torsion des pieds et celle d'une main ne paraissent pas liées le moins du monde à une action compressive. Enfin, l'absence de tout sillon cicatriciel, l'aspect lisse de la peau permettent de repousser cette intervention. Il s'est introduit, à cet égard, en tératologie,

1. Quant à l'œdème généralisé signalé par la plupart des auteurs et que nous avons nous-même rencontré, il est une conséquence de l'imperfection remarquable du système veineux, système veineux qui fait presque absolument défaut dans la partie supérieure du corps.

2. Étienne Rabaud, Blastodermes de Poule sans embryons, *Bibliographie anatomique*, 1899.

une exagération manifeste, qui est même devenue, pour certains esprits, l'expression de la vérité absolue.

Dans l'état actuel de nos connaissances, nous ne pouvons guère aller au delà de la constatation des processus. Il nous est simplement permis d'admettre, par hypothèse, que le milieu dans lequel l'œuf a évolué était dépourvu de quelques-unes des incidences secondaires qui déterminent telles ou telles différenciations. La démonstration est encore à faire ; il ne faut point désespérer qu'elle ne soit un jour positivement établie [1].

1. Nous rappellerons, pour mémoire, les considérations rapportées, et d'ailleurs combattues, par S. Geoffroy Saint-Hilaire. Ces considérations tendent à mettre la genèse de ces monstres sur le compte d'une vision de la mère. Dans un cas, par exemple, une femme ayant accouché d'un acéphale se souvint avoir rêvé que le bourreau lui tranchait la tête. — Je n'insiste pas sur les considérations relatives au placenta ; l'examen d'une seule pièce ne fournit pas, à cet égard, de renseignements suffisants.

# NOTES DE MÉCANIQUE EMBRYONNAIRE

## ÉTUDE DES PREMIERS PHÉNOMÈNES DE TORSION SUR L'AXE LONGITUDINAL CHEZ LES EMBRYONS D'OISEAUX POSSÉDANT UN AMNIOS NORMAL OU TOTALEMENT DÉPOURVUS DE CETTE ENVELOPPE (INFLUENCES DE L'AMNIOS ET DE LA TORSION CARDIAQUE)

**Par A. WEBER**
Prosecteur à la Faculté de médecine de Nancy.

(*Travail du Laboratoire d'anatomie.*)

---

Les quelques recherches que je désire résumer ici, m'ont été suggérées par l'observation de deux embryons d'Oiseaux complètement dépourvus d'amnios. L'un est un embryon de Poulet de quarante-deux heures d'incubation et possédant treize à quatorze somites; l'autre un embryon de Canard fixé soixante-dix-sept heures après sa mise à l'étuve (39° à 40° C.), et qui présente vingt-trois à vingt-quatre protovertèbres. J'ai trouvé ce dernier dans un lot d'œufs de Canard de même provenance et soumis à l'incubation dans des conditions identiques; les autres embryons ne présentaient aucune déviation de l'état normal. Le Poulet anamniote s'est rencontré dans une série d'embryons de divers types de monstruosité, obtenus au moyen d'un procédé tératogénique nouveau que j'indiquerai ultérieurement. Les deux embryons en question (fig. 1, 2 et 3 de la pl. 1) paraissent ne présenter extérieurement aucune malformation.

L'observation d'embryons d'Oiseaux, totalement anamniotes, n'est pas nouvelle, mais ce fait paraît très rare. Signalés par Geoffroy Saint-Hilaire, ils ont été retrouvés par Dareste. Suivant cet auteur, les anomalies de l'amnios sont très fréquentes dans les expériences de production de monstruosités; elles se caractérisent généralement par une évolution irrégulière et inégale des différentes portions de

cette enveloppe embryonnaire; c'est là l'origine d'un grand nombre d'anomalies de l'embryon lui-même. L'amnios peut faire quelquefois complètement défaut; il est possible dans ce cas que l'embryon présente une évolution normale, mais Dareste ajoute que c'est là une éventualité fort rare. Le plus souvent privé du feuillet amniotique qui le sépare de la membrane vitelline et, par l'intermédiaire de celle-ci, du plan résistant de la coquille, l'embryon se déforme, s'aplatit, présente des adhérences avec la membrane coquillère et meurt rapidement ou se transforme en divers types tératologiques très éloignés du type habituel; pourtant, l'absence totale de l'amnios n'entraîne pas fatalement l'involution du germe, l'embryon peut se développer à nu sur le blastoderme, et l'auteur a même observé un jeune Poulet bien conformé de treize jours d'incubation, sans trace de sac amniotique, mais dont les mouvements propres et les battements du cœur indiquaient une vitalité normale.

Comme on le voit par cette brève analyse, Dareste a constaté très rarement, semble-t-il, la possibilité pour les embryons d'Oiseaux totalement dépourvus d'amnios, de présenter un développement normal, mais il ne donne aucune indication soit dans le texte de ses publications, soit dans les figures qui illustrent ses *Essais de tératogénie expérimentale*, sur les rapports exacts que présentent ces anamniotes avec le reste du blastoderme; il se borne à faire remarquer que, dans ces cas, une très légère élévation de l'ectoderme, un pli amniotique rudimentaire entoure l'embryon.

Ainsi que je l'ai fait remarquer dès le début, les deux Oiseaux anamniotes que j'ai observés n'ont extérieurement aucune malformation apparente. Le rythme de leurs battements cardiaques était celui correspondant au stade de développement où ils étaient arrivés; l'aire vasculaire de l'un et de l'autre était normale, pourtant un peu moins développée du côté céphalique que du côté caudal chez l'embryon de Poulet (pl. 1, fig. 3). L'étude des coupes sériées n'a révélé, d'autre part, aucune variation tératologique dans les différentes ébauches déjà constituées à ce moment. D'après l'heure à laquelle il a été fixé, on peut seulement dire que l'embryon de Canard présentait une évolution un peu retardée; mais les variations individuelles portant sur l'état de développement pour une même durée de l'incubation sont si fréquentes, qu'il n'y a pas là de fait qui mérite de retenir l'attention. L'examen des coupes permet de constater l'absence totale de capuchon amniotique cépha-

lique. Chez des embryons normaux, le capuchon amniotique caudal ne se serait pas encore formé à ce moment; son absence ici ne peut donc être considérée comme monstrueuse. Par contre, les replis amniotiques font complètement défaut (fig. 1 et 2); aucun plissement de l'ectoderme ne s'est formé sur les côtés de l'embryon, il n'y a nulle trace des plis amniotiques rudimentaires observés par Dareste; mais un fait est particulièrement frappant chez ces anamniotes, ils reposent tous deux sur le vitellus, non par le côté gauche comme habituellement, mais par le côté droit.

On sait que les embryons des Vertébrés présentent au début de leur développement une symétrie bilatérale parfaite par rapport au plan médian sagittal; ils sont alors complètement rectilignes et c'est par leur face ventrale qu'ils sont en contact avec le vitellus ou la vésicule blastodermique qui le représente. Les embryons des Anamniotes n'ont ultérieurement qu'une torsion sur un axe latéral, qui se produit dans un seul plan et qui tend à les enrouler autour du vitellus.

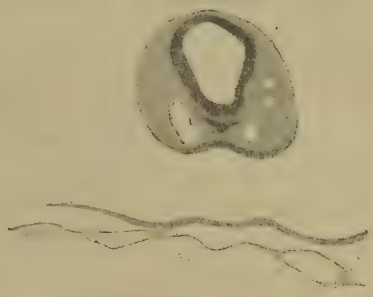

Fig. 1. — Coupe transversale passant par la région céphalique d'un embryon de Canard anamniote de vingt-quatre protovertèbres. (Reichert, ocul. 2, Vérick, obj. O, Chambre claire.)

Chez les Amniotes, il apparaît très tôt une torsion de l'embryon sur son axe longitudinal; cette torsion débute à la région céphalique et se propage jusqu'à l'extrémité caudale. Ce phénomène a pour résultat de donner à l'embryon une position telle qu'il repose sur le vitellus par la face latérale gauche. Le sens de cette torsion paraît très constant; dans un nombre considérable d'embryons de Reptiles, M. le Professeur Nicolas ne l'a jamais trouvé inversé. Chez les Oiseaux, l'inversion de cette torsion sur l'axe longitudinal ne s'accompagne pas forcément d'hétérotaxie, ainsi que le fait remarquer Dareste. Pour ma propre part, je n'ai jamais observé d'embryon d'Oiseau présentant le *situs inversus*, tandis que j'en ai rencontré trois complètement normaux et du type habituel, mais couchés sur le côté droit; il est possible que les conditions dans lesquelles se fait l'incubation artificielle (à laquelle on n'a pas recours pour les Reptiles), aient une influence sur la production de cette variation pourtant très rare, et que dans les

œufs incubés naturellemeut par l'Oiseau même, cette inversion de la torsion sur l'axe longitudinal soit aussi peu fréquente que chez les Reptiles.

En ce qui concerne les Mammifères, je n'ai aucun fait personnel à rapporter. En consultant les monographies originales et les ouvrages didactiques d'embryologie des Vertébrés supérieurs, il est facile de remarquer que cette torsion caractéristique avec son sens spécial existe également aux jeunes stades du développement des Mammifères, mais je n'ai pas trouvé d'indications bibliographiques de travaux portant spécialement sur les rotations précoces embryonnaires et sur leurs variations chez ces animaux.

En ce qui concerne les embryons d'Oiseaux, Kœlliker fait très

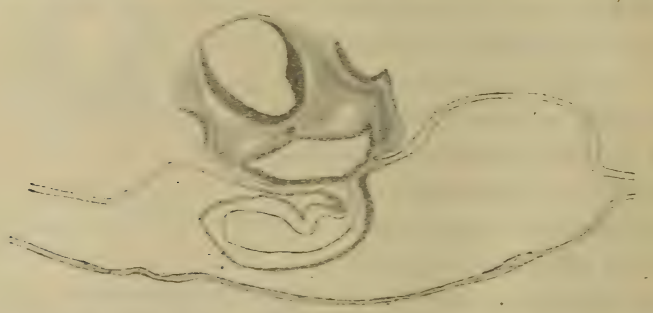

Fig. 2. — Coupe transversale passant par la région cardiaque d'un embryon de Poulet anamniote de quatorze protovertèbres. (Reichert, ocul. 4, Verick. obj. O. chambre claire.) — Ces deux coupes montrent l'absence des replis amniotiques latéraux.

justement remarquer que la torsion sur l'axe longitudinal se produit au moment de la première apparition du capuchon amniotique céphalique. C'est au troisième jour de l'incubation que survient chez le Poulet cette courbure caractéristique, elle se propage de la tête vers l'extrémité caudale et se modifie ultérieurement, mais je n'ai l'intention de m'occuper ici que des premiers débuts de cette torsion, alors qu'elle ne porte encore que sur la région céphalique et cervicale, et commence à peine à faire sentir ses effets dans le corps de l'embryon. Les corrélations entre le degré de cette torsion et le développement de l'amnios sont parfaitement indiquées dans les belles figures d'embryons vus en totalité de l'atlas de M. Duval. Ce n'est qu'au moment où le capuchon céphalique de l'amnios commence à s'élever au-devant, puis au-dessus de la tête de l'embryon que ce dernier présente la torsion sur l'axe longitudinal. A mesure que l'amnios progresse, la torsion se propage dans le sens cranio-

caudal; mais si l'on considère deux sections transversales de l'embryon, l'une passant, par exemple, par les vésicules optiques primitives, l'autre atteignant la région de l'ébauche cardiaque, on remarquera que la ligne médiane sagittale de la première forme avec le plan médian sagittal primitif, un angle plus considérable que dans la seconde coupe; en d'autres termes, la torsion est plus accentuée à l'extrémité antérieure et va en diminuant à mesure qu'elle se rapproche de l'extrémité postérieure. Pour ces différentes raisons : apparition de la torsion sur l'axe longitudinal chez les embryons des Amniotes, simultanéité de la production de cette torsion et de la formation du premier repli de l'amnios, maximum de torsion au niveau du point où l'embryon est en contact avec le capuchon amniotique céphalique, je crois qu'il est permis de supposer que l'existence de cette torsion sur l'axe longitudinal dépend de l'existence de l'amnios.

On a émis diverses hypothèses sur la signification et le mécanisme de la formation de l'amnios; on trouvera réunies ces différentes théories dans l'Embryologie de M. le Professeur Prenant; on consultera utilement aussi le travail de Mehnert et les publications de Hubrecht.

Je n'ai pas l'intention de faire ici l'historique de la question, je ferai remarquer seulement, en ce qui concerne la production de cette enveloppe embryonnaire chez les Oiseaux, que les deux faits d'observation d'embryons complètement dépourvus d'amnios, mais bien conformés, la coquille de l'œuf étant intacte, s'élèvent contre la théorie purement mécanique du mouvement d'enfoncement de l'embryon dans le vitellus. Les hypothèses exclusivement mécanistes voient s'élever contre elles nombre d'objections tirées de l'examen même des faits; il est indiscutable, d'autre part, que le sac amniotique possède un rôle physiologique important chez tous les Vertébrés supérieurs; je me demande si ce n'est pas en grande partie ou seulement même dans cette nécessité d'ordre physiologique (non absolue, comme Dareste l'a observée et comme le confirment mes observations), qu'il faut chercher la raison d'être de l'amnios.

L'eau est le milieu où se développent les œufs des Vertébrés inférieurs, l'amnios n'apparaît que dans les œufs des Vertébrés supérieurs à développement terrestre. Indépendamment de son rôle de protection qui atténue les chocs et les traumatismes exté-

rieurs, l'amnios enveloppe l'embryon d'un milieu liquide. Les conditions de l'évolution des Amniotes sont donc ainsi rapprochées de celles du développement des Anamniotes. Les rudiments caudaux des Oiseaux et des Mammifères font supposer que les embryons des ancêtres de ces Amniotes possédaient des dimensions comparables à celles des embryons de Reptiles actuels. Tandis que dans les œufs d'Anamniotes, l'allongement du corps de l'embryon se fait dans un seul plan d'enroulement, chez les Vertébrés supérieurs, la production de l'amnios limite l'emplacement que peut occuper l'embryon; la torsion longitudinale permettra à ce dernier de s'enrouler sur lui-même, exigeant ainsi un minimun d'extension de la cavité amniotique. Je considère donc la flexion sur l'axe longitudinal et l'enroulement sur l'axe transversal des embryons des Vertébrés supérieurs comme des phénomènes d'accommodation à l'habitat intra-amniotique.

La cause de la torsion sur l'axe longitudinal me paraissant résider dans l'apparition de l'amnios, j'ai recherché si, dans la production de cette enveloppe, il était possible de trouver une explication ou une cause du sens de la rotation sur l'axe longitudinal; je me suis surtout attaché à déterminer les phénomènes d'asymétrie qui se produisent pendant la formation de l'amnios.

Je rappelle que le sac amniotique est constitué par deux replis principaux : le repli amniotique céphalique ou antérieur, et le repli amniotique caudal ou postérieur. Je ne m'occuperai pas de ce dernier, il n'a pas encore fait son apparition aux stades de développement qui nous occupent. Les replis amniotiques latéraux sont considérés généralement comme n'ayant pas d'individualité propre et n'étant que le prolongement des deux replis principaux antérieur et postérieur.

Le capuchon formé par le repli amniotique antérieur s'accroît en arrière par suite du rapprochement suivi de la soudure des replis amniotiques latéraux. La *suture amniotique*, au niveau de laquelle s'est faite cette fusion, est située à peu près sur le plan médian sagittal de la position primitive de l'embryon. On a refusé aux replis amniotiques latéraux une expansion propre; on a considéré que leur accroissement résultait seulement de la continuation du processus mécanique qui leur avait donné naissance.

M. Prenant fait très justement remarquer qu'un seul fait prouve-

rait l'existence d'une expansion propre, ce serait une prolifération cellulaire particulière à l'extrémité des replis amniotiques.

Les observations que j'ai faites ont porté sur des embryons de Poulet et de Canard et, chez ces deux Oiseaux, les processus de développement de l'amnios paraissent entièrement semblables; je ne ferai donc aucune distinction entre ces animaux au point de vue qui m'occupe.

En examinant la coupe transversale, représentée figure 3, qui

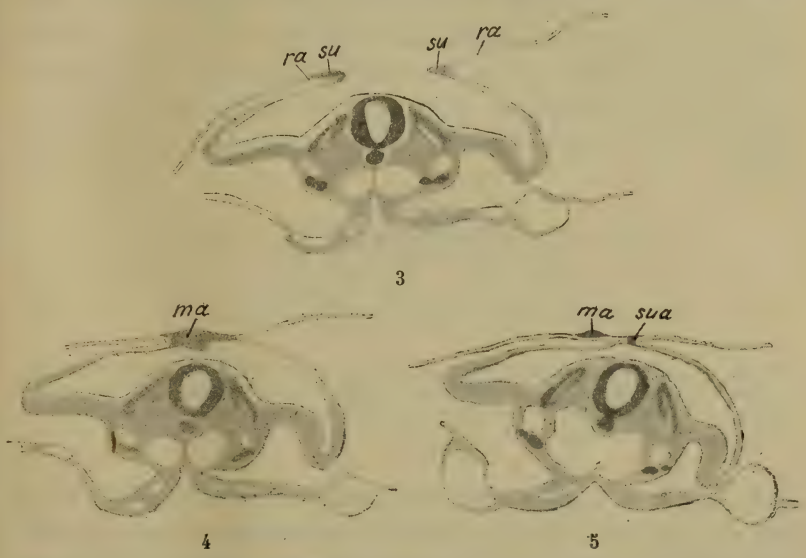


Fig. 3, 4 et 5. — Coupes transversales passant par la région antérieure du tronc d'un embryon de Canard de soixante-dix-huit heures. (Reichert, ocul. 2, Vérick, obj. O, chambre claire.) — *r a*, replis amniotiques latéraux; *su*, zones de suture amniotique; *su a*, suture amniotique; *ma.*, masse ectodermique résultant de la fusion des deux zones de suture amniotique.

passe par la région antérieure d'un embryon de Canard de soixante-dix-huit heures, j'ai été frappé par la présence d'un épaississement de l'ectoderme situé à l'extrémité des deux replis amniotiques latéraux. Ces deux plis sont de dimensions sensiblement égales; au niveau de ces zones épaissies, les cellules sont assez serrées, arrangées en plusieurs couches, et présentant un certain nombre de mitoses et quelques-unes de ces granulations fortement colorables qui se retrouvent dans toutes les régions de l'embryon où la vitalité cellulaire est très active (fig. 6, de la pl. 1). En suivant la série des coupes vers la région céphalique de l'embryon, on constate que les deux épaississements précités s'accolent et se fusionnent

(fig. 4). La masse ectodermique compacte, ainsi formée, présente de nombreuses dégénérescences cellulaires (fig. 7 de la pl. 1) et les feuillets mésodermiques somato-pleuraux s'insinuent dans son épaisseur, ne laissant persister qu'une étroite connexion entre les deux feuillets ectodermiques, la suture amniotique (fig. 5). Le feuillet somato-pleural du côté droit (fig. 7 de la pl. 1) traverse la majeure partie de cette masse ectodermique, tandis que celui du côté gauche reste pour ainsi dire immobile, si bien que les restes en involution de cette masse ectodermique se trouvent, après formation de la suture amniotique, à droite de cette suture (fig. 5); ceci, chez les embryons qui présentent une torsion sur l'axe longitudinal du type habituel. Chez ceux où la torsion est inversée, l'inverse se produit aussi dans ce déplacement de la position

Fig. 6. — Coupe transversale passant à une certaine distance en arrière de la soudure des deux replis amniotiques chez un embryon de Canard de soixante-dix heures. (Reichert, ocul. 4, Vérick, obj. O, chambre claire.) — *r a*, replis amniotiques; *su*, zones de suture amniotique.

primitive de la soudure des deux replis amniotiques latéraux; ce fait me paraît sous la dépendance de la torsion du corps de l'embryon à droite ou à gauche. Je dois ajouter aussi que les figures que je donne ici de la différenciation des replis amniotiques latéraux chez cet embryon, sont tout à fait typiques, et que les mêmes processus ne sont pas toujours aussi marqués soit chez le Canard, soit chez le Poulet. En tous cas, cette zone ectodermique, au niveau de laquelle les cellules ont une colorabilité particulière, plus accentuée que celle des éléments voisins, et présentent aussi une activité proliférateurice plus considérable, me paraît caractériser les replis amniotiques latéraux.

Au-dessous de cette zone particulière que je propose de nommer *zone de suture amniotique*, le feuillet somato-pleural n'offre aucune différenciation notable. Cette zone de suture amniotique est en même temps une *zone d'accroissement* pour les replis amniotiques latéraux; elle occupe dans le voisinage de la soudure des replis amniotiques, le sommet de l'angle formé par ces

replis; dans une région plus éloignée de l'extrémité antérieure, ces deux zones de suture s'écartent de la ligne médiane et quittent le sommet des replis amniotiques qui commencent à se produire (fig. 6 du texte, et fig. 5 de la pl. 1). De plus, il n'est pas besoin de mensurations spéciales pour remarquer que la zone de suture du côté gauche est plus rapprochée de la ligne médiane que celle du côté droit; on peut faire une constatation semblable chez les embryons pourvus d'amnios, mais dont la torsion sur l'axe longitudinal est inversée (fig. 7). Cette asymétrie des deux zones de suture des replis amniotiques latéraux ne peut donc pas expliquer le sens de la torsion embryonnaire. Je compte revenir plus tard, dans un autre travail, sur ces phénomènes de suture et d'accroissement des replis amniotiques, mais, dès à présent, je tiens à signa-

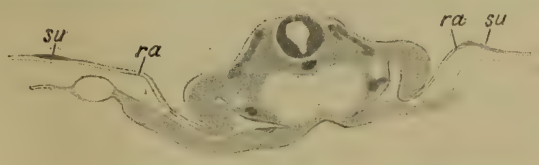


Fig. 7. — Coupe transversale passant à une certaine distance en arrière de la soudure des replis amniotiques latéraux chez un embryon de Canard de soixante-dix-huit heures, dont la torsion sur l'axe longitudinal est inversée. (Reichert, ocul. 2, Vérick, obj. O, chambre claire.) — *r a*, replis amniotiques latéraux; *su*, zones de suture amniotique.

ler ce fait important : les zones de suture amniotique existent avec leurs mêmes caractères dans les régions du blastoderme où les rudiments des plis amniotiques n'ont pas encore fait leur apparition (fig. 8), et chez les embryons totalement dépourvus d'amnios, qui ont été l'occasion de ces recherches (fig. 4, pl. 1).

S'il me paraît vraisemblable d'admettre que la torsion sur l'axe longitudinal de l'embryon des Vertébrés supérieurs et spécialement des Oiseaux, soit sous la dépendance de la production de l'amnios, ni les processus mêmes de cette formation, ni les dispositions asymétriques qu'on peut y observer, ne permettent d'expliquer le sens suivant lequel se fait cette torsion. Il est probable que c'est là un de ces phénomènes qui ne dépendent plus de causes actuelles, que certaines conditions encore inconnues peuvent troubler, mais qu'une longue hérédité a fixés définitivement sans rien laisser au hasard.

Il reste à chercher s'il est possible d'expliquer la torsion en sens inverse prise par les deux embryons d'Oiseaux, dépourvus d'amnios.

J'ai examiné quels étaient les organes dont le développement précoce et symétrique pouvait déterminer dans ce cas cette rotation et son sens inverse du type habituel. Le cœur attire immédiatement l'attention. Aux stades de développement où en sont arrivés les deux embryons en question, le tube cardiaque est déjà fléchi et ses battements sont très actifs. Une question se posait immédiatement à l'esprit: quels sont les rapports entre la torsion sur l'axe longitudinal de l'embryon et la torsion cardiaque, cette dernière étant un peu plus précoce? Dans l'étude géométrique de ces torsions, j'ai fait usage de la méthode d'*isolement graphique* de Kastschenko.

L'observation de coupes sériées d'embryons d'Oiseaux (se reporter aux reproductions de coupes de l'atlas de M. Duval) montre que lorsque la torsion sur l'axe longitudinal se produit, l'embryon bascule pour ainsi dire sur deux charnières qui sont les régions où




Fig. 8. — Coupe transversale passant par la région cardiaque d'un embryon de Canard de trente-huit heures d'incubation. (Reichert, ocul. 4, Vérick, obj. O, chambre claire.) — *su*, zônes de suture amniotique.

l'ectoderme et l'entoderme quittent l'embryon et s'accolent pour se continuer dans le blastoderme (fig. 2). En reconstruisant graphiquement, suivant la méthode précitée, l'extrémité céphalique de jeunes embryons, et en traçant pour chaque coupe une ligne médiane sagittale, on voit (ceci n'est exact que pour les premiers stades du développement) que toutes ces lignes se coupent en un même point que je nommerai *centre de torsion longitudinale* de l'embryon (fig. 9). D'une façon plus générale, on peut considérer que l'embryon s'enroule autour d'une ligne droite, l'*axe longitudinal*, dont la projection sur le plan transversal de l'embryon est le centre de torsion longitudinal. Au niveau de la région caudale du tube cardiaque, à l'union des deux veines omphalo-mésentériques, le centre de torsion longitudinale est sensiblement situé au milieu d'une ligne qui unirait l'extrémité proximale des deux grosses veines. D'autre part, ces veines fixées au blastoderme ne suivent pas les flexions du corps de l'embryon, mais elles conservent une même position et cette ligne qui les unit et que coupe perpendicu-

lairement l'axe de torsion longitudinale, demeure aux stades jeunes sensiblement parallèle au plan moyen du blastoderme. C'est cette ligne qui va me servir de base pour l'étude de la torsion cardiaque.

Cette étude présente de grandes difficultés; il serait très malaisé sinon impossible d'assimiler le tube cardiaque à un solide géométrique défini [1]. J'ai d'abord essayé de le considérer comme une surface-canal, c'est-à-dire engendrée par le déplacement d'une sphère dont le rayon serait de longueur variable suivant le calibre du tube; dans ce cas, la ligne suivant laquelle se déplace la sphère, l'axe du canal serait obtenu en superposant graphiquement les sec-

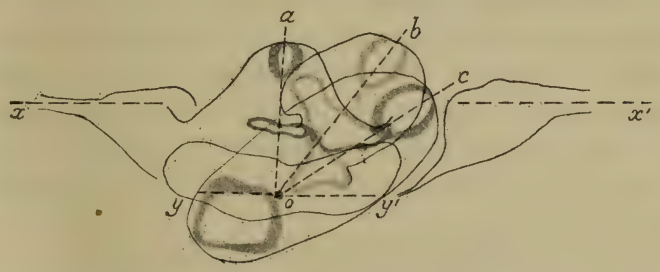


Fig. 9. — Portion de reconstruction graphique de l'extrémité antérieure d'un embryon de Canard de soixante heures, coupes transversales. (Reichert, ocul. 2, Vérick, obj. O, chambre claire.) — *Xx'*, plan moyen du blastoderme dans la région avoisinant le corps de l'embryon; *yy'*, ligne unissant les extrémités proximales des veines omphalo-mésentériques; *ao*, *bo*, *co*, lignes médianes sagittales des trois coupes reproduites; *o*, centre de torsion longitudinale.

tions du tube et en joignant par une ligne continue les différents centres des circonférences qu'on pourrait inscrire dans ces sections; mais tandis que dans le cas d'une surface-canal coupée par des plans de section parallèles, tous les centres des circonférences inscrites pourraient se projeter sur une seule ligne comprise dans l'un des plans, ligne qui serait l'axe du tube, il m'a été impossible d'arriver à ce résultat pour l'ébauche du cœur.

J'ai cherché également à aborder l'étude du tube cardiaque en le décomposant en une succession de petits cylindres dont les sections seraient des ellipses ou des surfaces à côtés rectilignes, rec-

1. Dans toutes les mesures qui vont suivre, je me suis servi uniquement du contour intérieur du tube cardiaque externe, c'est là un des éléments les moins sujets aux accidents de préparation pour des raisons que j'ai exposées dans un travail sur le développement du cœur. Je me suis servi uniquement aussi de coupes transversales, le rasoir parallèle au blastoderme, pour que les erreurs dues aux déformations par le passage du rasoir soient toutes portées dans le même sens.

tangles ou trapèzes; le centre des ellipses et des points choisis sur les autres figures, auraient pu, après projection sur un des plans de section, donner l'axe du tube; mais là encore le résultat a été négatif; j'ai donc été amené à obtenir d'une façon approximative l'axe de quelques ébauches cardiaques de jeunes embryons en me servant uniquement de la méthode de reconstruction graphique de Kastschenko, en dessinant rigoureusement les contours importants dans chacune des coupes de la série intéressant la région du cœur et en faisant passer ensuite une ligne axiale par la direction moyenne de la projection du tube cardiaque. Les figures 10 à 14 représentent les résultats obtenus. Pour ne pas surcharger les dessins, je n'ai pas reproduit le contour de l'ébauche du cœur et j'ai seulement indiqué la position par rapport au plan médian sagittal primitif et à la ligne qui unit les extrémités des veines omphalo-mésentériques, de l'axe du tube cardiaque. Le chiffre placé à côté de la figure donne, en millièmes de millimètre, la distance rectiligne qui sépare la terminaison des veines vitellines de l'origine des aortes ascendantes.

Il serait très difficile et inutile au point de vue de ces recherches de caractériser géométriquement les courbes obtenues par la projection de l'axe cardiaque. Le simple examen des figures permet de se rendre un compte suffisamment exact de la nature de la torsion de l'ébauche du cœur. J'ai indiqué aussi par des lignes, l'angle que forme, avec le plan médian primitif, la ligne sagittale médiane des différentes coupes passant à des niveaux importants du corps de l'embryon : extrémité céphalique, début des aortes ascendantes, ébauche du pancréas dorsal, intestin caudal.

La figure 10 se rapporte à un embryon de Canard de dix-sept protovertèbres, dont la torsion sur l'axe longitudinal commence à se produire; au niveau de l'ébauche cardiaque, ce phénomène ne s'est pas encore propagé : les deux extrémités de l'axe du cœur se trouvent situées sur une même ligne, projection du plan médian sagittal de la partie de l'embryon encore rectiligne.

Aux stades suivants (fig. 11 à 14) les modifications principales qui se produisent dans la courbure cardiaque sont une diminution dans la distance qui sépare les deux extrémités terminales de l'ébauche cardiaque (570 μ, 460 μ, 400 μ), ce phénomène dû à la flexion céphalique sur un axe transversal qui restreint ainsi les dimensions longitudinales de la cavité pariétale est le principal

facteur de l'enroulement du tube cardiaque et de l'étalement latéral que prend l'axe du cœur sur les graphiques; à partir de vingt protovertèbres, l'accroissement général de l'embryon se fait aussi

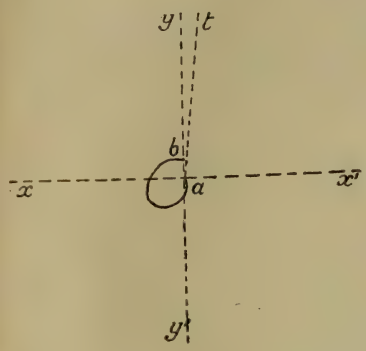


Fig. 10. — Embryon de Canard de dix-sept protovertèbres. (570μ.)

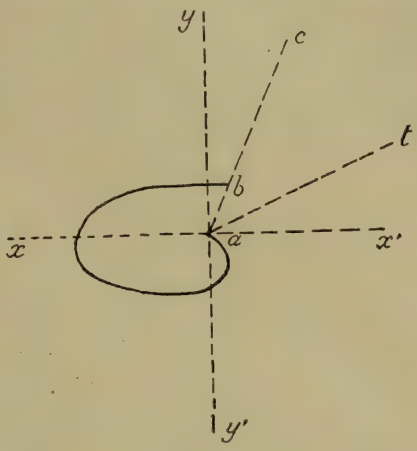


Fig. 11. — Embryon de Canard de dix-huit à dix-neuf protovertèbres. (460μ.)

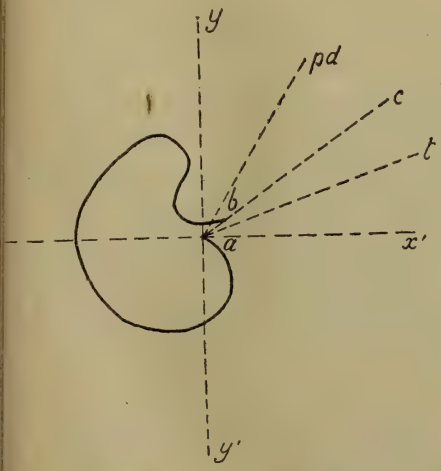


Fig. 12. — Embryon de Canard de vingt protovertèbres. (400μ.)

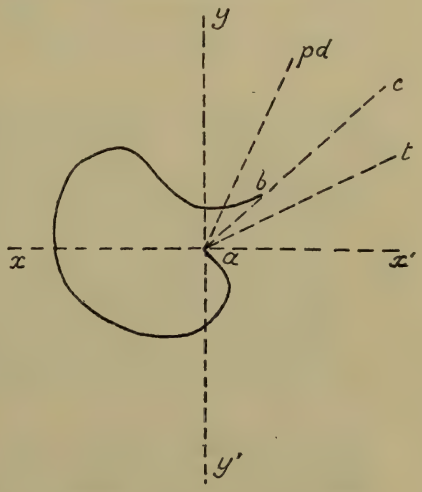


Fig. 13. — Embryon de Canard de vingt-trois à vingt-quatre protovertèbres. (570μ.)

sentir à ce niveau et la distance aortico-vitelline augmente (400 μ, 570 μ, 670 μ). De plus, la torsion sur l'axe longitudinal se propageant de l'extrémité céphalique à la région cervicale et cardiaque de l'embryon, la torsion de l'ébauche du cœur s'accroîtra d'autant; en effet l'extrémité caudale du cœur de l'embryon est fixée au

germe par les veines vitellines et reste immobile, tandis que l'extrémité craniale se déplace d'autant plus sur la gauche du plan médian sagittal primitif que la torsion sur l'axe longitudinal est plus marquée. En même temps, la projection des deux extrémités de l'axe du tube cardiaque tend à se rapprocher; ce fait est aussi dû à la flexion de la tête et du cou de l'embryon; en s'accentuant, et à un stade dont je n'ai pas reproduit ici le graphique, cette flexion arri-

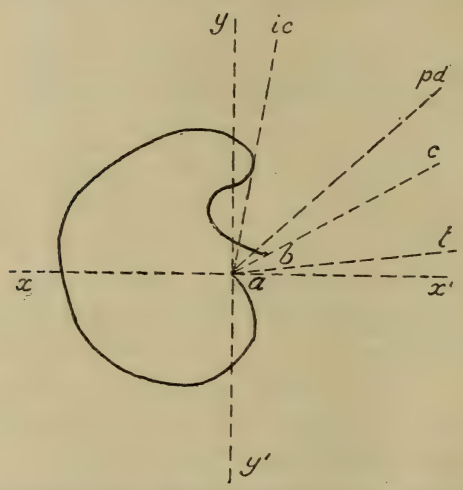


Fig. 14. — Embryon de Canard de vingt-huit protovertèbres. (670μ.) Le côté dorsal de toutes ces figures est en haut, le ventral en bas.

Fig. 10 à 14. — Projections graphiques sur le plan transversal de l'axe du tube cardiaque. (Reichert, ocul. 4, Vérick, obj. O, chambre claire.) — *Xx'*, ligne unissant les extrémités des veines omphalo-mésentériques parallèles au plan du blastoderme dans la région avoisinant le corps de l'embryon; *yy'* projection du plan médian sagittal primitif; *a*, extrémité caudale; *b*, extrémité craniale de l'axe de l'ébauche cardiaque; *t*, *a*, projection du plan médian de l'extrémité céphalique; *ca*, projection du même plan au niveau de la région bulbaire du cœur; *pd*, *a*, au niveau de l'ébauche du pancréas dorsal; *ic*, *a*, au niveau de l'intestin caudal. Les angles formés entre ces diverses lignes et la ligne *y*, *a* indiquent le degré de torsion du corps de l'embryon aux différents niveaux considérés. Le nombre de millièmes de millimètre inscrit à côté des figures indique la distance rectiligne qui sépare les deux extrémités de l'ébauche cardiaque.

vera à porter la projection de l'origine des aortes ascendantes au côté ventral de l'extrémité caudale du cœur.

Les renseignements que donne cette méthode pour les embryons anamniotes que j'ai observés sont particulièrement intéressants. En ce qui concerne la torsion sur l'axe longitudinal, on voit qu'elle s'est faite à droite du plan médian primitif, qu'elle est très légère au niveau des rudiments du pancréas dorsal, un peu plus forte au niveau de l'extrémité aortique de l'ébauche cardiaque, mais, fait très important, de ce niveau à l'extrémité céphalique, l'embryon

ne présente aucune torsion; les lignes médianes sagittales des coupes de toute cette région se superposent toutes dans la reconstruction graphique suivant une même droite (*tc*, *a*). La torsion sur l'axe longitudinal de ces embryons a donc pour maximum l'extrémité craniale du cœur et décroît de là dans une direction cranio-caudale. L'existence de ce fait me paraît permettre une explication de la torsion inversée de ces embryons anamniotes. Dans les deux cas, cette torsion serait sous la dépendance du développement de l'ébauche cardiaque. La flexion et la torsion du cœur se produisent à un stade très précoce dès que l'organe commence à battre. A ce moment, le cœur de l'embryon est un tube enroulé, facilement déformable comme tous les tissus embryonnaires, dans lequel circule sous une certaine pression le liquide sanguin. Des deux extrémités du tube en question, l'une est continue avec les veines omphalo-mésentériques et ainsi fixée à un plan qui ne se déforme pas, celui du blastoderme; mais l'autre extrémité qui fournit les aortes ascendantes, ne présente pas une telle fixité, la tête de l'embryon peut pivoter en effet sur ses zones d'union avec le blastoderme comme charnières. En outre toute la région moyenne de l'ébauche cardiaque est libre d'attaches à l'intérieur de la cavité pariétale.

Le tube cardiaque forme ainsi un système comparable au tube des manomètres métalliques. Sous l'influence de la pression du courant sanguin, le tube cardiaque tendra à se dérouler et son extrémité mobile entraînera avec elle dans son mouvement de rotation la région céphalique précardiaque.

Cette hypothèse me paraît expliquer ces faits : que la torsion sur l'axe longitudinal de ces embryons anamniotes est inversée; que cette torsion s'arrête en avant de l'origine des aortes, c'est-à-dire qu'à partir de ce point l'extrémité céphalique de l'embryon est symétrique par rapport à un même plan médian sagittal; que la torsion sur l'axe longitudinal décroît à partir de l'extrémité aortique du cœur en se rapprochant de l'extrémité caudale de l'embryon; que la courbe décrite par l'axe des tubes cardiaques des deux anamniotes est plus ouverte qu'elle ne le serait chez des embryons normaux aux mêmes stades de développement (fig. 15 et 16).

Tous ces faits plaident en faveur de l'hypothèse d'une action mécanique de l'ébauche cardiaque sur la torsion longitudinale de l'embryon quand l'amnios fait complètement défaut.

Il serait intéressant de chercher d'autres vérifications, ce que je n'ai encore pu faire, ainsi étudier des stades d'embryons d'Anamniotes, de Poissons par exemple, comparables à l'état de développement atteint par les deux embryons que j'ai observés et voir si, à ce moment, il se produit dans le corps de l'embryon une torsion sur l'axe longitudinal, rudimentaire peut-être, mais inverse de celle des Amniotes.

Les considérations, purement hypothétiques du reste, auxquelles

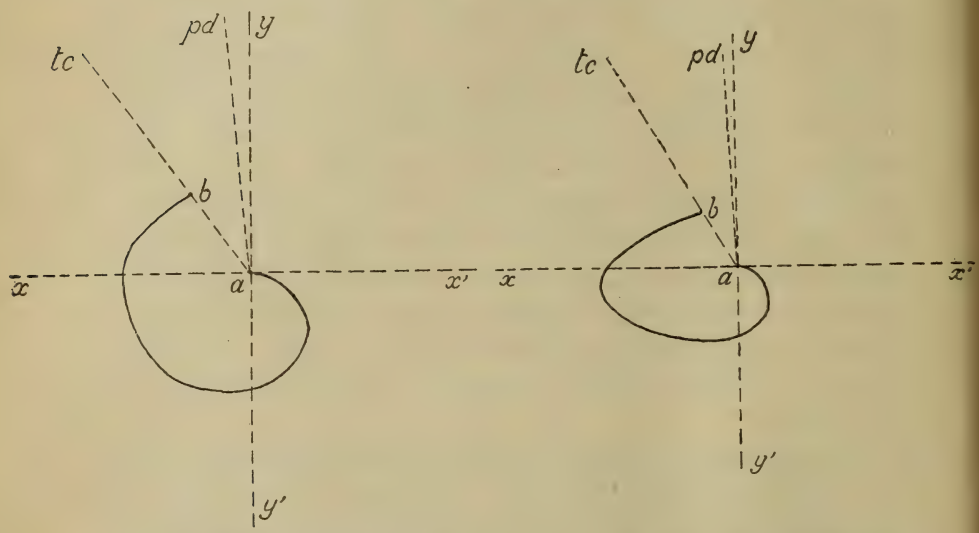


Fig. 15. — Embryon de Canard de soixante-dix-sept heures d'incubation.

Fig. 16. — Embryon de Poulet de quarante-deux heures d'incubation.

Fig. 15 et 16. — Projection graphique de l'axe du tube cardiaque des deux embryons anamniotes à torsion sur l'axe longitudinal inversée. — Le grossissement et les indications sont semblables à celles des figures précédentes ; *tc*, *a*, est la ligne sur laquelle est projeté le plan médian sagittal de toute la région céphalique précardiaque.

je suis arrivé par l'examen des faits énoncés dans ce travail, peuvent se résumer de la façon suivante :

L'existence du sac amniotique paraît une nécessité physiologique pour les embryons des Vertébrés supérieurs, qui ont une évolution terrestre et ne tire pas son origine de causes purement mécaniques.

L'apparition du repli céphalique de l'amnios détermine une torsion particulière de l'embryon.

La torsion sur l'axe longitudinal des embryons d'Amniotes est un phénomène grâce auquel peut se produire un enroulement sur un

axe transversal et permet ainsi à un embryon très allongé, comme celui des Reptiles ou probablement ceux des ancêtres des Oiseaux et des Mammifères, d'occuper un minimum de place dans la cavité du sac amniotique. Ces deux torsions principales sont des effets de l'accommodation à l'habitat intra-amniotique.

Le sens caractéristique de la torsion sur l'axe longitudinal (côté gauche reposant sur le vitellus), très rarement inversé chez les embryons complètement normaux, ne peut pas être expliqué par les phénomènes de dissymétrie qui se produisent dans le développement de l'amnios. Lorsque l'amnios fait totalement défaut chez des embryons vivants et sans aucune malformation, une autre cause de torsion sur l'axe longitudinal interviendra, le déroulement du tube cardiaque.

L'une des extrémités de ce tube est fixée au blastoderme par les veines omphalo-mésentériques, l'autre est adhérente à la tête de l'embryon par l'origine des aortes ascendantes. En se déroulant, l'ébauche cardiaque imprimera à l'extrémité antérieure de l'embryon une torsion sur un axe longitudinal, mais en sens inverse de celle des embryons pourvus d'amnios.

---

## Index bibliographique.


1. Dareste. — Sur l'absence totale de l'amnios chez les embryons de Poule, *Comptes rendus de l'Académie des Sciences de Paris*, t. LXXXVIII, 1879.
2. — *Recherches sur la production artificielle des monstruosités*, 2e édition, Paris, Reinwald, 1891.
3. M. Duval. — *Atlas d'embryologie*, Paris, Masson, 1889.
4. Fleischmann. — *Embryologische Untersuchungen*, Wiesbaden, 1889.
5. Foster et Balfour. — *Éléments d'embryologie*, Traduction française, Paris, 1877.
6. Geoffroy Saint-Hilaire. — *Histoire générale et particulière des anomalies de l'organisation chez l'homme et les animaux*, Paris, 1832-1837.
7. His. — *Ueber die erste Anlage des Wirbelthierleibes. Die erste Entwickelung des Hünchens im Ei*, Leipzig, 1868.
8. Hubrecht. — Die Phylogenese des Amnios und die Bedeutung des Trophoblastes, *Verh. der k. Akad. der Wetenschappen*, Amsterdam, 1895, et 1896.
9. Kœlliker. — *Embryologie*, Traduction française, Paris, 1882.
10. Mehnert. — Ueber Entwickelung, Bau und Function des Amnion und Amnionganges nach Untersuchungen an *Emys lutaria taurica* (Marsilii), *Morphol. Arbeiten*, Bd IV, 1895.
11. Prenant. — *Éléments d'embryologie de l'Homme et des Vertébrés*, liv. I, 1891.
12. Ryder. — The origin of the amnion, *American naturalist*, vol. XX.

13. Shore et Pickering. — The proamnion and amnion in the Chick, *Journ. of. anat.*, 1889.
14. Van Beneden et Julin. — Recherches sur la formation des annexes fœtales chez les Mammifères (Lapin et Chéiroptères), *Arch. de Biologie*, t. V, 1884.
15. A. Weber. — Recherches sur les premières phases du développement du cœur chez le Canard, *Bibliographie anatomique*, 1902.

---

## Explication de la planche.

*Fig. 1.* — Embryon de Canard de soixante-dix-sept heures d'incubation, totalement dépourvu d'amnios, vu à la lumière réfléchie (grossissement environ 8 diamètres).

*Fig. 2.* — Le même embryon vu à la lumière transmise (même grossissement).

*Fig. 3.* — Embryon de Poulet de quarante-deux heures d'incubation entouré de son aire vasculaire; vue par transparence (grossissement environ 6 diamètres).

*Fig. 4.* — Coupe transversale passant par la zone de suture amniotique droite (*Su*) de l'embryon de Canard anamniote. (Reichert, ocul. 4, obj. 8, chambre claire.) Fixation, liquide de Zenker. Coloration, hémalun. — *Ect*, ectoderme; *som*, feuillet mésodermique somato-pleural.

*Fig. 5.* — Coupe transversale du repli amniotique latéral gauche d'un embryon de Poulet de cinquante et une heures d'incubation. (Reichert, ocul. 4, obj. 8, chambre claire.) Fixation, liquide de Zenker. Coloration, carmin boracique alcoolique. — La zone de suture *Su* quitte le sommet du repli amniotique *ra*; *Ect*, ectoderme; *Som*, feuillet somato-pleural.

*Fig. 6.* — Coupe transversale du repli amniotique gauche d'un embryon de Canard de soixante-dix-huit heures d'incubation. (Reichert, ocul. 4, obj. 8, chambre claire.) Fixation, liquide de Zenker. Coloration, carmin alcoolique. — *Coe*, cavité cœlomique; *Su*, zone de suture amniotique occupant le sommet du repli amniotique latéral; *Ect*, ectoderme; *som*, feuillet somato-pleural.

*Fig. 7.* — Coupe transversale passant au niveau de la soudure des replis amniotiques latéraux du même embryon (Reichert, ocul. 2, obj. 8, chambre claire.) — *ma*, masse ectodermique en dégénérescence résultant de la fusion des deux zones de suture amniotique; *Ect*, feuillet ectodermique; *Som*, feuillet somato-pleural; *Sua*, suture amniotique proprement dite.

# BIBLIOGRAPHIE

**Manuel d'histologie pathologique,** par Cornil et Ranvier. Tome II. Paris, F. Alcan, 1902.

Le tome second du manuel d'histologie pathologique de Cornil et Ranvier est consacré à l'étude des muscles, du sang et de la moelle osseuse et à des généralités sur le système nerveux central.

Si on laisse de côté les muscles, on peut donc dire que ce volume ren-

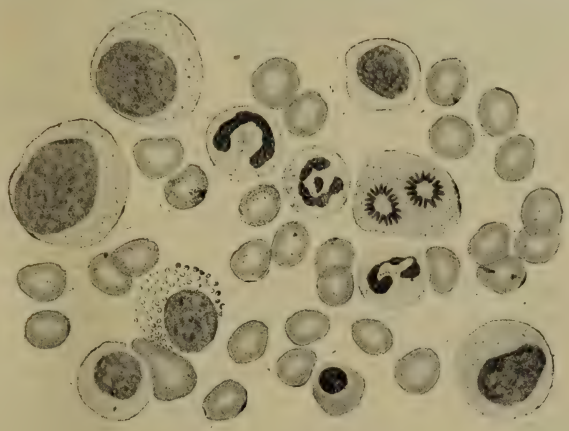

Fig. 1. — Sang de l'homme. Myélocytémie. Dessiccation. Acide chromique, éosine, hématéine. Leucocyte à noyau polymorphe; gros myélocytes neutrophiles; myélocyte éosinophile, globule rouge nucléé; myélocyte en karyokinèse. Les deux gros myélocytes qui se trouvent en haut et à gauche ont été rapprochés. — Grossissement de 800 diamètres.

ferme les questions les plus neuves et les plus intéressantes de l'histologie pathologique.

Il serait injuste, du reste, de ne pas noter, dans l'étude consacrée *au tissu musculaire*, par le Dr Durante, certains chapitres originaux, tels que ceux qui traitent de la régénération et de la régression plasmodiale et cellulaire.

La quatrième partie de l'ouvrage constitue un véritable traité du sang et de l'hématopoièse écrit par deux jeunes maîtres des plus autorisés dans la question : Jolly et Dominici.

Le premier, considérant plus spécialement le sang en lui-même, étudie successivement les altérations des éléments figurés et du plasma. Il nous montre toutes les modifications que les hématies et les globules blancs

peuvent présenter dans leur nombre, dans leur morphologie, dans leurs réactions colorantes, etc.; puis il étudie les différentes anémies, la leuco-

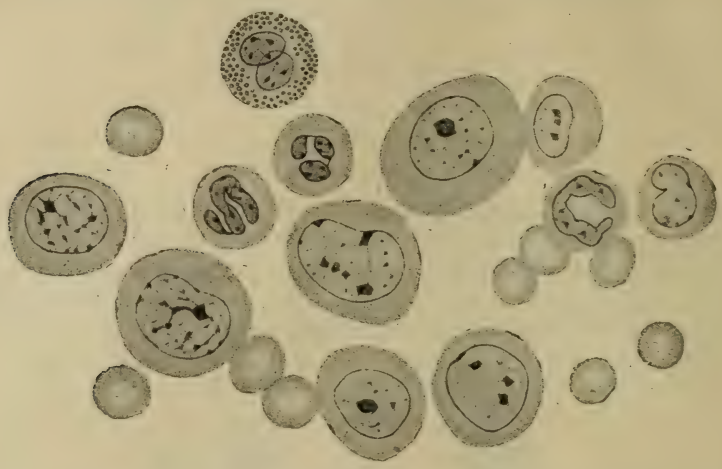

Fig. 2. — Sang de l'homme. Myélocytémie. Fixation par le mélange de Flemming sans dessiccation safranine. Leucocytes à noyau polymorphe; leucocyte éosinophile; petits myélocites; gros myélocites avec leurs nucléoles, leur membrane et leur réseau de linine. Dans les deux de gauche on voit la formation du réseau chromatique. Avec cette technique, les éléments n'étant pas aplatis, leur diamètre apparent est sensiblement moindre que sur les préparations faites par dessiccation. — Grossissement de 1500 diamètres.

cytose, la leucémie (fig. 1, 2, 3, 4, myélocytémie) et les parasites du sang.

Bien que l'étude des altérations du plasma sanguin et du sérum ne rentre pas précisément dans le cadre de l'histologie pathologique, Jolly a bien fait cependant de parler des plus importantes de ces altérations. Il les résume en quelques pages, tout en étant assez complet pour donner au lecteur une idée suffisante des substances : l'alexine et le corps immunisant d'Ehrlich, par exemple, dont l'étude est constamment actuellement à l'ordre du jour.

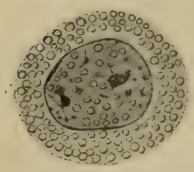

Fig. 3. — Sang de l'homme. Myélocytémie. Flemming sans dessiccation. Safranine, vert acide. Myélocyte à granulations éosinophiles. — Grossissement de 1500 diamètres.

Fig. 4. — Même objet, même technique. Myélocyte à granulations éosinophiles, en karyokinèse. Phase de rupture du peloton en anses chromatiques. — Grossissement de 1500 diamètres.

Le travail de Dominici est consacré à l'examen comparatif du sang et de la moelle osseuse. Il nous montre d'abord les rapports normaux par lesquels le sang et la moelle sont intimement reliés au point de vue histologique et hématopoiétique. Il se trouve amené ainsi à classer les éléments figurés du sang suivant une ordonnance particulière. Dans un premier groupe il place les cellules et organites qui déri-

vent essentiellement de la moelle osseuse active (série myélogène); dans un second, il range les autres éléments qui constituent la série lymphogène. L'étude de la moelle à l'état normal qui suit ces considérations est une de celles qui doivent placer et ouvrage sur la table de l'histologiste aussi bien que sur celle du pathologiste. L'auteur considère d'abord l'appareil de soutènement, puis le tissu hématopoiétique (fig. 5) et, dans ce tissu, il nous montre en détail : les myéloplaxes de Robin, qu'il appelle des mégacaryocites, les hématies nucléées et les différentes sortes de myélocites.

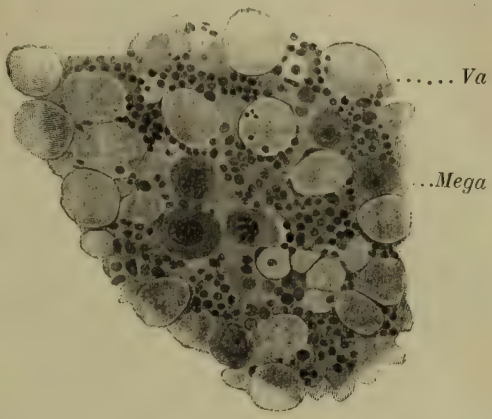


Fig. 5. — Moelle osseuse de lapin de deux mois (*Coupe*). *Va*, vésicules adipeuses. Ces vésicules adipeuses limitent des sortes de couloirs bourrés de cellules libres, cellules du tissu myéloïde. Entre les parois des vésicules adipeuses sont tendues les grandes cellules conjonctives comparables à des cellules endothéliales et qui sont cachées ici par les cellules libres; *Mega*, mégacaryocytes. Ceux-ci sont particulièrement nombreux dans ce point de la préparation. (Obj. 6. Stiassnie, oc. 1.)

La deuxième partie du travail de Dominici concerne les transformations contemporaines du sang et de la moelle osseuse, qui peuvent être commandées par les grands processus morbides. C'est ainsi que nous le voyons envisager le sang et la moelle dans les conditions suivantes : 1° infections; 2° intoxications; 3° anémies; 4° évolution des tumeurs malignes et 5° leucémie.

La même réflexion que nous venons de faire tout à l'heure peut encore s'appliquer à l'histologie pathologique du système nerveux central présentée par Gombault et Philippe. Les cinquante premières pages de cette étude sont consacrées en effet à l'histologie normale et aux dernières méthodes de technique concernant le système nerveux central.

Considérant ensuite les cellules nerveuses, les fibres et la névroglie, ces deux auteurs nous montrent successivement dans chacun de ces éléments : leurs lésions élémentaires, les principales formes anatomiques de leurs lésions, les circonstances étiologiques, etc.

Gustave Loisel.

---

**Les fonctions hépatiques**, par A. Gilbert et P. Carnot. Paris, C. Naud, 1902.

Ce charmant petit livre de près de 300 pages nous donne successivement : une étude anatomique, histologique et embryologique du foie; une étude de ses sécrétions; enfin une analyse et une synthèse de ses troubles fonctionnels.

Etant donné le titre du livre, la première partie est nécessairement la moins importante. Nous le regrettons, car MM. Gilbert et Carnot nous auraient donné alors une véritable monographie qui aurait été aussi utile à l'homme de science qu'à l'étudiant; c'est la même idée qui nous fait regretter l'absence totale de bibliographie et aussi une illustration trop restreinte, parfois même insuffisante.

Telle qu'elle est, cependant, cette première partie ne manque pas d'intérêt; nous y trouvons même une manière neuve de présenter l'évolution et la constitution du foie de l'homme. Chez les Vertébrés inférieurs, chez les Poissons, le foie et le pancréas sont confondus en un seul corps glandulaire (hépato-pancréas) dont la sécrétion est douée d'un véritable pouvoir digestif. Chez les Batraciens, le pancréas devient une glande distincte; le foie garde toujours la structure et le rôle d'une glande tubulée, dont la sécrétion tout entière continue à se déverser dans l'intestin; c'est probablement uniquement une glande à sécrétion externe. Il en est encore de même au début de la vie embryonnaire des Mammifères; mais bientôt des vaisseaux sanguins plus nombreux viennent remanier les cordons épithéliaux du foie embryonnaire, les orientent autour des ramifications de la veine sus-hépatique qui devient ainsi la voie de sortie d'une nouvelle sécrétion, la sécrétion interne. C'est ainsi que les auteurs nous montrent le foie de l'homme passant par trois étapes anatomiques : cæcum intestinal, glande tubulée, glande remaniée, qui répondent à trois modes prédominants de fonctionnement physiologique : foie intestinal, biliaire et sanguin.

Les deux autres parties de l'ouvrage traitent des fontions hépatiques d'abord au point de vue physiologique, ensuite au point de vue pathologique. Dans l'étude de la sécrétion interne, les auteurs considèrent successivement l'action du foie sur les sucres, sur les graines, sur les albuminoïdes et sur les substances non assimilables amenées par le sang. Avec la sécrétion externe, ils nous font connaître la physico-chimie de la bile et son rôle digestif. Enfin trois chapitres, particulièrement originaux terminent ce petit traité; ce sont ceux des méthodes expérimentales d'exploration fonctionnelle du foie, les études analytiques et synthétiques des troubles fonctionnels du foie.

GUSTAVE LOISEL.

---

*Le propriétaire-gérant* : FÉLIX ALCAN.

Coulommiers. — Imprimerie PAUL BRODARD.

FÉLIX ALCAN, ÉDITEUR

# COLLECTION MÉDICALE

Élégants volumes in-16, cartonnés à l'anglaise, à 4 et à 3 fr.

*VIENNENT DE PARAÎTRE*

## GROSSESSE ET ACCOUCHEMENT

ÉTUDE DE SOCIO-BIOLOGIE ET DE MÉDECINE LÉGALE

par G. MORACHE,

Professeur de médecine légale à la Faculté de médecine de Bordeaux.
Membre Associé de l'Académie de médecine.

Un volume in-16, cart. à l'anglaise..... 4 fr.

## LES NOUVEAUX TRAITEMENTS

par le Docteur J. LAUMONIER.

Un volume in-16, cart. à l'anglaise..... 4 fr.

## MANUEL DE PSYCHIATRIE

par le Docteur J. ROGUES DE FURSAC

Un volume in-16, cart. à l'anglaise..... 4 fr.

## OUVRAGES PRÉCÉDEMMENT PUBLIÉS

**Manuel d'électrothérapie et d'électrodiagnostic**, par le Dr E. ALBERT-WEIL, avec 80 gravures..... 4 fr.
**Traité de l'intubation du larynx**, par le Dr A. BONAIN, avec 48 gravures..... 4 fr.
**L'hystérie et son traitement**, par le Dr PAUL SOLLIER..... 4 fr.
**La profession médicale**, *ses devoirs, ses droits*, par le Dr G. MORACHE, professeur de médecine légale à l'Université de Bordeaux, associé de l'Académie de médecine..... 4 fr.
**Le mariage**. *Étude de sociobiologie et de médecine légale*, par *le même*..... 4 fr.
**L'instinct sexuel**. *Évolution, dissolution*, par le Dr CH. FÉRÉ, médecin de Bicêtre, 2e édit. 4 fr.
**Les maladies de l'urèthre et de la vessie chez la femme**, par le Dr KOLISCHER, trad. de l'all. par le Dr *Beuttner*, de Genève, avec grav..... 4 fr.
**L'éducation rationnelle de la volonté**; *son emploi thérapeutique*, par le Dr P.-E. LÉVY, préface de M. le *Professeur Bernheim*, 3e édition..... 4 fr.
**Chirurgie de la plèvre et du poumon**, par le Pr FÉLIX TERRIER et le Dr E. REYMOND, ancien interne des hôp. de Paris, avec 67 grav..... 4 fr.
**Chirurgie de la face**, par les Drs FÉLIX TERRIER, GUILLEMAIN et MALHERBE, avec 214 grav. 4 fr.
**Chirurgie du cou**, par *les mêmes*, avec 101 gravures..... 4 fr.
**Chirurgie du cœur et du péricarde**, par les Drs FÉLIX TERRIER et E. REYMOND, avec 79 grav. 3 fr.
**Petit manuel d'antisepsie et d'asepsie chirurgicales**, par les Drs FÉLIX TERRIER et M. PÉRAIRE, ancien interne des hôpitaux de Paris, avec gravures..... 3 fr.
**Petit manuel d'anesthésie chirurgicale**, par *les mêmes*, avec gravures..... 3 fr.
**L'opération du trépan**, par *les mêmes*, avec 222 gravures..... fr.
**Manuel théorique et pratique d'accouchements**, par le Dr A. POZZI, professeur à l'Ecole de médecine de Reims, avec 138 gravures, 3e édition..... 4 fr.
**La mort réelle et la mort apparente**, nouveaux procédés de diagnostic et traitement de la mort apparente, par le Dr S. ICARD, avec gravures (*Ouvrage récompensé par l'Institut*)..... 4 fr.
**La fatigue et l'entraînement physique**, par le Dr PH. TISSIÉ, préface de M. le *Professeur Bouchard*, avec gravures (*Ouvrage couronné par l'Académie de médecine*..... 4 fr.
**Morphinomanie et morphinisme**, par le Dr P. RODET (*Ouvrage couronné par l'Académie de médecine*.)..... 4 fr.
**Hygiène de l'alimentation dans l'état de santé et de maladie**, par le Dr J. LAUMONIER, avec gravures, 2e édition..... 4 fr.
**L'alimentation des nouveau-nés**. *Hygiène de l'allaitement artificiel*, par le Dr S. ICARD, avec 60 gravures (*Ouvrage couronné par l'Académie de médecine*)..... 4 fr.
**L'hygiène sexuelle et ses conséquences morales**, par le Dr S. RIBBING, professeur à l'Université de Lund (Suède), 2e édition..... 4 fr.
**Hygiène de l'exercice chez les enfants et les jeunes gens**, par le Dr F. LAGRANGE, lauréat de l'Institut, 7e édition..... 4 fr.
**De l'exercice chez les adultes**, par *le même*, 4e édition..... 4 fr.
**Hygiène des gens nerveux**, par le Dr LEVILLAIN, 4e édition..... 4 fr.
**L'Idiotie**, *Psychologie et éducation de l'idiot*, par le Dr J. VOSIN, médecin de la Salpêtrière, avec gravures..... 4 fr.
**La famille névropathique**. *Hérédité, prédisposition morbide, dégénérescence*, par le Dr CH. FÉRÉ, médecin de Bicêtre, avec gravures, 2e édition..... 4 fr.
**L'éducation physique de la jeunesse**, par A. MOSSO, professeur à l'Université de Turin.. 4 fr.
**Manuel de percussion et d'auscultation**, par le Dr P. SIMON, professeur à la Faculté de médecine de Nancy, avec gravures..... 4 fr.
**Éléments d'anatomie et de physiologie génitales et obstétricales**, par le Dr A. POZZI, professeur à l'Ecole de médecine de Reims, avec 219 gravures..... 4 fr.
**Le traitement des aliénés dans les familles**, par le Dr CH. FÉRÉ, 2e édition..... 3 fr.

# TABLE DES MATIÈRES

G. GÉRARD. — De l'anévrysme du canal artériel. Étude anatomique (*avec 1 figure dans le texte*) ..... 1
LESBRE et FORGEOT. — Étude anatomique d'un fœtus bovin sycephalien d'un genre intermédiaire aux genres janiceps et iniope d'Is. Geoffroy Saint Hilaire (*avec 22 figures dans le texte*). 11
E. GALLOIS et A. CADE. — Recherches anatomiques sur la date d'apparition et le développement du ligament ou membrane interosseuse de l'avant-bras (*avec 2 figures dans le texte*) ..... 39
É. RABAUD. — Fœtus humain paracéphalien hémiacéphale (*avec 7 figures dans le texte*) ..... 45
A. WEBER. — Notes de mécanique embryonnaire (*avec 16 figures dans le texte et 1 planche hors texte*) ..... 75
BIBLIOGRAPHIE. — Manuel d'histologie pathologique par *Cornil* et *Ranvier* (*avec 5 fig.*). — Les fonctions hépatiques, par *A. Gilbert* et *P. Carnot* ..... 93

Le *Journal de l'Anatomie et de la Physiologie* paraît tous les deux mois :

**CONDITIONS DE LA SOUSCRIPTION**

Un numéro ..... 6 fr.
Un an, pour Paris ..... 30 »
— pour les départements et l'étranger ..... 33 »

CHAQUE LIVRAISON CONTIENT :

1° Des *travaux originaux* sur les divers sujets que comporte son titre, accompagnés de planches hors texte en noir et en couleurs, et de gravures dans le texte;
2° Des *analyses et comptes rendus* de travaux présentés aux Sociétés savantes françaises et étrangères.

IL A EN OUTRE POUR OBJET :

La *tératologie*, la *chimie organique*, l'*hygiène*, la *toxicologie* et la *médecine légale* dans leurs rapports avec l'anatomie et la physiologie;
Les applications de l'anatomie et de la physiologie à la *pratique de la médecine, de la chirurgie et de l'obstétrique.*

Les ouvrages à analyser, et tout ce qui concerne la rédaction, devront être adressés *franco* à la librairie FÉLIX ALCAN, 108, boulevard Saint-Germain, Paris (6e).

**FÉLIX ALCAN, ÉDITEUR**

*VIENT DE PARAITRE :*

LES OBSESSIONS ET LA PSYCHASTHÉNIE

II

*Fragments des leçons cliniques du mardi à la Salpêtrière,*

PAR LES DOCTEURS

**F. RAYMOND** et **Pierre JANET**
Professeur de la clinique des maladies nerveuses à la Salpêtrière. — Professeur de psychologie au Collège de France.

Un volume grand in-8, avec gravures ..... 14 fr.

**Précédemment paru :**

I

*Études cliniques et expérimentales,*

Par le Professeur **Pierre JANET.**

Un volume grand in-8, avec gravures ..... 18 fr.

**FÉLIX ALCAN**, *Editeur*, **108, Boulevard Saint-Germain, PARIS.**

**DICTIONNAIRE DE MÉDECINE**

par les Drs **E. BOUCHUT et A. DESPRÉS**

*Sixième Edition au courant des derniers Progrès de la Science.*

1 magnifique volume de 1630 pages in-4° sur 2 colonnes, avec 1000 gravures dans le texte, **Indispensable aux Familles**

**PRIX : BROCHÉ, 25 FR. ; — RELIÉ, 30 FR.** *Franco contre Mandat.*

Coulommiers. — Imp. PAUL BRODARD.

7514

# JOURNAL
DE
# L'ANATOMIE
ET DE
# LA PHYSIOLOGIE
NORMALES ET PATHOLOGIQUES
## DE L'HOMME ET DES ANIMAUX

Fondé par CHARLES ROBIN (1864-1885)
Continué par GEORGES POUCHET (1885-1894)

PUBLIÉ PAR MATHIAS DUVAL
Membre de l'Académie de médecine, professeur à la Faculté de médecine

AVEC LE CONCOURS DE MM.

RETTERER
Professeur agrégé à la Faculté de médecine de Paris.

TOURNEUX
Professeur à la Faculté de médecine de Toulouse.

XXXIXe ANNÉE, 1903. — N° 2. — MARS-AVRIL

FÉLIX ALCAN, ÉDITEUR
ANCIENNE LIBRAIRIE GERMER BAILLIÈRE ET Cie
108, BOULEVARD SAINT-GERMAIN, 108
PARIS, 6e

1903

FÉLIX ALCAN, ÉDITEUR

## Revue de Médecine et Revue de Chirurgie

La *Revue de médecine* et la *Revue de chirurgie*, qui constituent la 2e série de la *Revue mensuelle de médecine et de chirurgie*, paraissent tous les mois; chaque livraison de la *Revue de médecine* contient 5 à 6 feuilles grand in-8; chaque livraison de la *Revue de chirurgie* contient de 8 à 9 feuilles grand in-8.

S'ADRESSER POUR LA RÉDACTION :

*Revue de médecine* : à M. le Dr **Landouzy**, 4, rue Chauveau-Lagarde, à Paris (8e), ou à M. le Dr **Lépine**, 30, place Bellecour, à Lyon.
*Revue de chirurgie* : à M. le Dr **F. Terrier**, 11, rue de Solférino, Paris (7e).

POUR L'ADMINISTRATION :

A M. **Félix Alcan**, libraire-éditeur, 108, boulevard Saint-Germain, Paris (6e).

PRIX D'ABONNEMENT :

| Pour la Revue de Médecine | | Pour la Revue de Chirurgie | |
|---|---|---|---|
| Un an, Paris | **20** fr. | Un an, Paris | **30** fr. |
| — Départements et étranger | **23** fr. | — Départements et étranger | **33** fr. |
| La livraison, **2** fr. | | La livraison, **3** fr. | |

Les *deux Revues* réunies, un an, Paris, **45** fr.; départements et étranger, **50** fr.
Les quatre années de la *Revue mensuelle de médecine et de chirurgie* (1877, 1878, 1879 et 1880) se vendent chacune séparément 20 fr.; la livraison, 2 fr.
Les vingt-deux premières années (1881 à 1902) de la *Revue de médecine* se vendent le même prix. Les dix-huit premières années (1881 à 1898) de la *Revue de chirurgie*, 20 fr. Les autres années, 30 fr.

## Revue de l'École d'Anthropologie de Paris

RECUEIL MENSUEL (**13e année, 1903**)
PUBLIÉ PAR LES PROFESSEURS.
*Abonnement* : France et étranger, **10** fr. — Le numéro, **1** fr.

## Revue de Thérapeutique Médico-Chirurgicale

**Rédacteur en chef : Dr RAOUL BLONDEL.**
Un an : France, **12** fr.; étranger, **13** fr.

*VIENT DE PARAITRE* :

# MANUEL D'HISTOLOGIE PATHOLOGIQUE

PAR

**V. CORNIL**
Professeur à la Faculté de médecine,
Membre de l'Académie de médecine,
Médecin de l'Hôtel-Dieu.

ET

**L. RANVIER**
Professeur au Collège de France,
Membre de l'Institut.
Membre de l'Académie de médecine.

AVEC LA COLLABORATION DE MM.

**A. BRAULT**
Médecin de l'hôpital Lariboisière,
Chef des travaux pratiques d'anatomie pathologique
à la Faculté de médecine.

ET

**M. LETULLE**
Professeur agrégé à la Faculté de médecine,
Médecin
de l'hôpital Boucicaut.

TOME DEUXIÈME

**G. Durante.** ANATOMIE PATHOLOGIQUE DES MUSCLES. — **J. Jolly.** HISTOLOGIE PATHOLOGIQUE DU SANG. — **H. Dominici.** LE SANG ET LA MOELLE OSSEUSE. — **A. Gombault** et **C. Philippe.** HISTOLOGIE PATHOLOGIQUE DU SYSTÈME NERVEUX. GÉNÉRALITÉS.

1 vol. gr. in-8, avec 369 gravures en noir et en couleurs dans le texte. **25** fr.

**Précédemment paru** : TOME PREMIER

**L. Ranvier.** GÉNÉRALITÉS SUR L'HISTOLOGIE NORMALE. CELLULES ET TISSUS NORMAUX. — **V. Cornil.** GÉNÉRALITÉS SUR L'HISTOLOGIE PATHOLOGIQUE. ALTÉRATION DES CELLULES ET DES TISSUS. DES INFLAMMATIONS. — **A. Brault.** DES TUMEURS. — **F. Bezançon.** NOTIONS ÉLÉMENTAIRES SUR LES BACTÉRIES. — **Maurice Cazin.** LÉSIONS DES OS. LÉSIONS DU TISSU CARTILAGINEUX. ANATOMIE PATHOLOGIQUE DES ARTICULATIONS. — **V. Cornil.** DES ALTÉRATIONS DU TISSU CONJONCTIF. LÉSIONS DES MEMBRANES SÉREUSES.

1 vol. gr. in-8, avec gravures en noir et en couleurs dans le texte ..... **25** fr.
*Les tomes III et IV terminant l'ouvrage paraîtront dans le cours de l'année 1903.*

APR 1903

RECHERCHES SUR LA STRUCTURE HISTOLOGIQUE

# DES VÉGÉTATIONS ADÉNOÏDES

## DU NASO-PHARYNX

### SIGNIFICATION DES ÉLÉMENTS GRANULEUX : CELLULES ÉOSINOPHILES, MASTZELLEN, QU'ON Y RENCONTRE

**Par le Dr Paul VIOLLET**

Préparateur d'histologie à la Faculté, Médecin auriste de l'hôpital Péan.

(*Travail du Laboratoire des travaux pratiques d'histologie à la Faculté de médecine de Paris.*)

---

Un certain nombre de questions se posent à propos des végétations adénoïdes, notamment celle-ci : ces hypertrophies lymphoïdes sont-elles le résultat d'une inflammation locale plus ou moins répétée ou traduisent-elles un état constitutionnel?

J'ai eu l'occasion de pratiquer l'examen microscopique approfondi de végétations adénoïdes provenant d'un enfant dont je publie l'observation complète à la fin de ce travail. Opérées dans des conditions assez particulières, ces végétations m'ont permis de faire quelques constatations ayant trait aux rapports qui unissent le revêtement épithélial et le tissu adénoïde proprement dit, à l'évolution de ce tissu, à la présence d'éléments éosinophiles ou basophiles, etc.

Partant de cette étude, je me suis livré, dans le but d'en interpréter les résultats, à une série d'examens comparatifs.

J'ai notamment comparé la teneur en cellules éosinophiles des végétations adénoïdes et de divers organes tels que ganglions lymphatiques, rate, glandes salivaires, etc.

J'ai fait également, dans le même but, un certain nombre de recherches bibliographiques.

De l'ensemble des faits notés, il m'a semblé résulter quelques données intéressantes pouvant servir à l'interprétation de ces formations pathologiques si fréquentes chez l'enfant, en même temps qu'à l'étude des leucocytes et en particulier des leucocytes granuleux (cellules éosinophiles, mastzellen, etc.), dont l'histoire est intimement liée à celle des réactions inflammatoires ou de la vitalité des tissus; c'est ce qui m'a décidé à les publier.

J'ai appliqué à l'étude de la structure générale des végétations adénoïdes du naso-pharynx les méthodes que M. Retterer a récemment employées dans ses recherches sur les ganglions lymphatiques et les amygdales.

Fixation de petits fragments de la végétation, immédiatement après l'ablation, dans le liquide de Branca (*Comptes rendus de la Société de Biologie*, 19 mai 1900, p. 486), durcissement par la série des alcools, inclusion à la paraffine, coloration à l'hématoxyline et à l'éosine ou à l'éosine-orange-aurantia suivant une méthode due à Israël et Pappenheim, modifiée par M. Retterer (*Journal de l'anatomie et de la physiologie*, 1901, p. 481.)

J'ai de plus appliqué à l'étude des éléments granuleux que j'ai rencontrés, les méthodes de coloration régressive qu'a eu l'obligeance de m'indiquer le Dr Landel : surcoloration par l'hématoxyline, décoloration par l'immersion dans de l'alcool contenant quelques gouttes d'acide chlorhydrique, surcoloration à l'éosine, puis décoloration par de l'alcool faible (75°) contenant du carbonate de lithine en excès; on obtient ainsi de fort belles préparations mettant en parfaite évidence les noyaux et les granulations éosinophiles.

J'ai également employé la méthode d'Unna pour la coloration des mastzellen, en prenant la précaution de diluer assez fortement le décolorant de cet auteur dans l'eau, et en combinant son action à celle de l'alcool, sur le conseil du Dr Branca.

Enfin la méthode des coupes en séries et l'emploi de la chambre claire m'ont facilité certaines constatations.

Les végétations adénoïdes que j'ai eu l'occasion d'examiner ne présentaient pas l'aspect macroscopique habituel de ces formations pathologiques; elles n'avaient pas l'aspect feuilleté ou lisse que l'on observe d'ordinaire, mais un aspect framboisé, granuleux, tout à fait comparable à ce que les spécialistes sont habitués à voir dans certaines formes de dégénérescence du cornet inférieur, de la queue du cornet notamment.

Cet aspect, joint à la série d'interventions successives qu'avait subies l'enfant, m'avait d'abord fait supposer qu'il pouvait s'agir de végétations adénoïdes tuberculeuses; c'est même dans le but de vérifier cette hypothèse, que ni l'observation clinique (voir p. 122), ni l'examen histologique n'ont du reste confirmée, que j'avais entrepris leur étude.

L'étude de la structure générale de ces végétations m'a permis de noter les particularités que voici :

L'épithélium qui recouvrait le tissu adénoïde de la végétation que j'ai examinée, bien que coupé perpendiculairement à sa surface, n'avait pas une épaisseur ni un aspect uniformes : séparé en divers point du tissu sous-jacent par une ligne de démarcation qui paraissait assez nette à un faible grossissement, il pénétrait, au contraire, par places, dans la profondeur de ce tissu; il prenait alors un aspect déchiqueté, en archipel, les interstices étant remplis par le tissu adénoïde; ce revêtement s'amincissait, en d'autres endroits, au point de ne plus exister pour ainsi dire; le tissu adénoïde semblait venir affleurer la surface. Je n'insiste pas sur les invaginations ou cryptes épithéliales que l'on rencontrait par endroits, coupées suivant leur axe, ou plus ou moins obliquement; au voisinage de l'épithélium ou des cryptes on notait la présence des follicules clos (fig. V, Vue d'ensemble de la végétation en coupe).

Quand on examinait le tissu propre de la végétation à un grossissement de 300 diamètres au moins, on reconnaissait qu'il était constitué par un réticulum teinté en rose par l'éosine, en rose violacé dans les coupes colorées par la méthode de M. Retterer, qui le rendait beaucoup plus apparent; les mailles de ce réseau étaient en majorité occupées par des noyaux en apparence libres, prenant très fortement l'hématoxyline, au point qu'il devenait difficile d'étudier les détails de leur structure. Ces noyaux étaient très chromatiques; il s'agissait d'un tissu adénoïde adulte réticulé.

En examinant avec soin les préparations, on reconnaissait qu'à côté des noyaux fortement colorés existaient, disséminés et rares dans la profondeur du tissu, mais de plus en plus abondants à mesure qu'on se rapprochait des invaginations ou du revêtement épithélial, d'autres noyaux plus volumineux en général, plus clairs, dans lesquels on distinguait quelques rares grains chromatiques. Ces noyaux ont absolument le même aspect que ceux de l'épithélium

voisin et, de fait, on constate dans les régions où l'épithélium est déchiqueté et s'enfonce dans la profondeur du tissu, que les noyaux clairs, situés aux confins des noyaux en apparence libres du tissu réticulé, sont entourés d'une petite zone protoplasmique étoilée dont les prolongements se continuent directement avec les travées du tissu réticulé voisin, détail de structure d'importance capitale que M. Retterer décrit déjà en 1897 au cours de ses études sur l'amygdale. Ces zones protoplasmiques et leurs prolongements ont du reste une réaction colorante rose ou rose violacée, identique à celle du réseau qui leur fait suite; entre les gros noyaux clairs à grains chromatiques rares et les petits noyaux très chromatiques, on trouve tous les intermédiaires. Somme toute, on assiste bien, semble-t-il, en ces points, à la transformation de ce que M. Retterer a appelé tissu épithélial hyperplasié ou tissu conjonctif primordial, en tissu réticulé à mailles vides par disparition du « hyaloplasma » qui, par sa présence, en faisait un tissu plein[1]. La vitalité de l'épithélium est du reste affirmée par la présence de figures de karyokinèse que l'on trouve dans le revêtement épithélial ou les infiltrations d'éléments épithéliaux, voisines de ce revêtement.

De place en place, au voisinage de l'épithélium de revêtement ou le long des cryptes ou invaginations épithéliales, on trouve des portions de tissu plus denses, plus colorées, par l'hématoxyline, au moins à leur pourtour qui est arrondi, que le tissu adénoïde voisin; ce sont des follicules clos dont le diamètre, sur mes coupes, variait de 1/4 à 1/2 millimètre.

Si l'on examine ces follicules à un fort grossissement, on y remarque plusieurs particularités qui distinguent le tissu du follicule du tissu adénoïdien voisin :

1° absence de réticulum net entre les éléments cellulaires; 2° présence de nombreux noyaux volumineux et clairs contenant quelques rares grains chromatiques; 3° figures de karyokinèse à différents stades.

A un faible grossissement, on pouvait déjà noter, en ces points, l'absence de traînées fibreuses et vasculaires, prenant fortement la coloration rose de l'éosine que l'on trouvait en grand nombre dans les autres parties de la végétation.

La périphérie de ces follicules est constituée par une zone de

1. Voir son Mémoire sur le tissu réticulé, *Journal de l'anatomie et de la physiologie*, 1897.

petits noyaux arrondis, disposés sur plusieurs couches plus ou moins irrégulièrement concentriques; ces noyaux prennent à peu près uniformément, avec force, la matière colorante; ils sont très chromatiques, par conséquent; leur diamètre est deux ou trois fois plus petit que celui des noyaux clairs, à rares grains chromatiques que l'on rencontre, de préférence, au centre du follicule; ils sont en outre beaucoup plus tassés que les éléments du centre; ce qui, joint à leur affinité plus grande pour les réactifs nucléaires tels que l'hématoxyline, explique la coloration plus foncée de la zone périphérique du follicule (fig. VII).

C'est seulement en dehors de cette zone qu'apparaissent le réticulum et les noyaux minces et allongés en fuseau à pointe effilée qui caractérisent les éléments du tissu fibreux ou conjonctif adulte.

Dans les régions voisines de l'épithélium, on note fréquemment l'absence complète de membrane basale ou de réticulum quelconque séparant le revêtement épithélial du tissu sous-jacent; on constate alors que les gros noyaux clairs à rares grains chromatiques de l'épithélium sont plus ou moins mélangés de petits noyaux foncés fortement colorés, tels qu'on les rencontre surtout dans l'intimité du tissu adénoïde proprement dit, ou à la périphérie des follicules; les gros noyaux clairs se retrouvent en abondance dans le tissu sous-jacent, de moins en moins nombreux, cependant, à mesure que l'on s'éloigne de la lumière de la crypte ou de la surface du revêtement; des cellules en karyokinèse se rencontrent fréquemment en ces points à la limite des régions superficielles et profondes.

Si l'on se rapproche du centre de la végétation le réticulum apparaît plus net, les petits noyaux deviennent prédominants; somme toute, en bien des points, le revêtement ne se distingue du tissu sous-jacent que par sa situation superficielle et la coloration plus claire d'une partie de ses noyaux.

L'aspect que je décrivais plus haut du centre à la périphérie du follicule, se reproduit ici de la surface à la profondeur du revêtement (fig. VI).

En d'autres points, la limite du revêtement épithélial est bien nette, se distinguant à la disposition plus régulière de ses noyaux, parfois allongés dans le sens perpendiculaire à la surface même du revêtement, plus chromatiques et plus tassés, moins volumineux que les noyaux plus clairs, généralement plus arrondis, plus clair-

semés qui se rencontrent presque exclusivement au sein du tissu homogène de l'épithélium sous-jacent.

En ces points, le tissu adénoïde immédiatement voisin présente un réticulum bien net dont les premiers linéaments semblent constituer ce qu'on est convenu d'appeler classiquement la membrane basale des épithéliums; de plus, on note la présence de capillaires parfois assez volumineux entrant au contact plus ou moins immédiat avec les premières assises des noyaux arrondis ou ovalaires de l'épithélium que je viens de décrire.

En résumé, à s'en fier au seul examen des coupes de végétations adénoïdes que j'ai en vues, il semble que l'on soit en droit de conclure que les végétations adénoïdes se développent très inégalement, en divers points : tandis que l'épithélium semble à peu près au repos par place, méritant par conséquent bien son nom d'épithélium de revêtement, il paraît proliférer assez activement ailleurs en profondeur, et prendre ainsi une part active à l'accroissement du tissu adénoïde avec lequel il est alors plus ou moins intimement confondu.

D'autre part, si le tissu propre de la végétation semble assez inactif et au repos, il n'en est pas de même des follicules ordinairement voisins de l'épithélium, qui paraissent proliférer du centre à la périphérie et contribuer aussi, pour une part, à l'augmentation de volume de la végétation [1].

Dans les végétations adénoïdes que j'ai examinées, on décèle par la méthode de MM. Israël et Pappenheim, modifiée par M. Retterer, la présence de nombreux éléments à noyau unique ou bilobé, en bissac, rarement multilobé, chaque lobe ayant des dimensions et des réactions colorantes tout à fait comparable à celles des petits noyaux libres voisins. Le protoplasma de ces éléments cellulaires est granuleux; les granulations se colorent très vivement par l'éosine et l'éosine-orange-aurantia. Ils siègent de préférence au voisinage de l'épithélium où on les trouve parfois groupés en véritables

1. Je ne saurais dire exactement l'origine des follicules clos des végétations adénoïdes du pharynx nasal. Dérivent-ils de l'épithélium directement ainsi que les recherches embryologiques de M. Retterer l'ont conduit à l'admettre pour les amygdales et les follicules clos de l'intestin? Il est vraisemblable que le processus de développement est ici le même, cependant il serait nécessaire pour élucider ce point important de recourir à l'expérimentation sur les animaux et aux données embryologiques; ces recherches auraient en outre l'avantage de servir de contrôle aux déductions que je tire de l'examen de mes coupes de végétations adultes.

bouquets de dix à vingt éléments de ce type; ils paraissent siéger exceptionnellement dans l'épaisseur même du revêtement épithélial; on peut les trouver également groupés en assez grand nombre au voisinage des capillaires sanguins dans la profondeur du tissu adénoïde où ils sont alors plus disséminés. Les capillaires sanguins, que l'on trouve souvent en assez grand nombre dans le voisinage des points où l'on rencontre ces éléments, sont souvent bourrés de leucocytes dits polynucléaires; ils ne contiennent pas d'éléments granuleux éosinophiles.

M. J. Jolly qui a eu l'obligeance d'examiner les éléments que je viens de décrire n'a pas hésité à faire de ces éléments des cellules appartenant au type décrit sous le nom de cellules éosinophiles dont elles ont indubitablement tous les caractères : aspect bilobé du noyau, caractère et réactions des granulations, etc[1].

Si, au lieu d'examiner les régions voisines de la surface épithéliale de la végétation, on examine les parties plus profondes, on constate que le centre des lobes ou lobules de cette amygdale pharyngée hypertrophiée est constitué par un tissu fibro-vasculaire qui se continue insensiblement à sa périphérie avec le tissu adénoïde auquel il sert pour ainsi dire de squelette.

Dans cette zone centrale qui rappelle un peu par sa richesse vasculaire l'aspect des coupes de polypes fibreux naso-pharyngiens, ou la structure du tissu caverneux, suivant la comparaison employée par M. Retterer à propos du même tissu observé dans l'amygdale[2], on constate la présence en grand nombre d'éléments granuleux, mastzellen ou cellules éosinophiles. Ces éléments se trouvent en nombre à peu près égal, irrégulièrement répartis et mêlés aux autres éléments figurés du tissu, disséminés en proportion variable

1. La richesse en leucocytes des capillaires sanguins des végétations ne me semble pas pouvoir être mise seulement sur le compte de leur siège périphérique (sur la richesse toujours plus nombreuse des leucocytes dans les vaisseaux périphériques, voir les nombreux auteurs cités par Schlesinger, *Zeitsch. f. Hygiene*, 1900); la preuve en est qu'on ne fait pas la même constatation sur les capillaires de la peau, par exemple. Elle ne peut être mise non plus sur le compte de l'inflammation; j'ai, en effet, vérifiée l'extrême abondance des leucocytes polynucléaires dans les capillaires de la muqueuse nasale normale du cobaye.

On est donc en droit de supposer que l'afflux ou la stagnation des leucocytes dans les capillaires de la muqueuse du nez, normale ou non, est commandée par d'autres facteurs en rapport sans doute avec la défense si nécessairement active de l'organisme à ce niveau. (Voir Paul Viollet, *Recherches sur les moyens de défense de l'organisme au niveau des fosses nasales*, in-8, Paris, Baillière, 1900.)

2. Retterer, Communication au *Congrès de médecine*, 1900, sur l'évolution de l'amygdale du chien.

suivant les points, mais toujours abondants; c'est ainsi que je compte, dans un même champ microscopique, huit éléments à granulations éosinophiles contre six à granulations violettes (bleu d'Unna); je compte dans le même espace, dessiné à la chambre claire, quatre-vingts à quatre-vingt-dix noyaux appartenant à d'autres éléments. La proportion des éléments granuleux éosinophiles ou à réaction de mastzellen par rapport aux autres éléments du tissu est, on le voit, d'un sixième environ (fig. I); ce qui est une proportion assez élevée quand on envisage surtout le reste du tissu adénoïde constituant la végétation. Ce dernier tissu ne contient jamais que quelques rares cellules éosinophiles dans l'intimité des tissus; les vaisseaux nombreux qui se rencontrent, comme je viens de le dire, en ces points, ne contiennent pas plus qu'ailleurs, du reste, d'éléments éosinophiles.

J'ai déjà parlé des caractères qui permettent d'affirmer la nature des cellules éosinophiles; les autres éléments ont bien tous les caractères des mastzellen : protoplasma granuleux coloré métachromatiquement en violet rouge par le bleu d'Unna, absence de contour net, tendance à l'effritement, noyau faiblement coloré, à contour difficilement précisable, etc.

N'ayant pu obtenir en même temps sur une même coupe, les réactions caractéristiques des mastzellen et des cellules éosinophiles; j'ai soumis une première fois les coupes à l'une des deux colorations spécifiques : éosine ou bleu d'Unna (voir plus haut la technique de Landel et de Branca); j'ai ainsi dessiné les éléments caractéristiques obtenus en un point de la préparation; puis faisant agir le décolorant correspondant, carbonate de lithine en solution dans l'alcool faible ou décolorant d'Unna, j'ai pu soumettre la même coupe à l'action du second colorant; sur le premier dessin, obtenu à la chambre claire, où j'avais, par exemple, représenté les éléments éosinophiles observés en un point précis de la première préparation, j'ai pu alors superposer exactement la même silhouette du même point, repéré à la chambre claire, de la seconde préparation, et représenter ainsi sur un même dessin, d'après nature et avec précision, cellules éosinophiles et mastzellen. (Voir fig. I.)

J'ai également employé dans le même but la méthode des coupes en série qui me permettaient de comparer les points correspondants de deux préparations voisines dans la série, colorées l'une

pour les éléments éosinophiles, par exemple; l'autre pour les mastzellen.

Par l'emploi combiné de ces deux méthodes, j'ai constaté que, contrairement aux éléments éosinophiles, les mastzellen ne se rencontrent pas au voisinage de l'épithélium [1]; en revanche, dans les régions centrales, fibreuses et vasculaires, les deux variétés d'éléments s'y rencontraient en nombre à peu près égal, et suivant un mode de répartition analogue; on les trouvait irrégulièrement disséminés au sein du tissu (voir fig. I).

La parenté des cellules éosinophiles et des mastzellen ou clasmatocytes [2] est si grande qu'on peut à la rigueur se demander s'il y a lieu d'attacher une grande importance aux réactions sur lesquels se base leur distinction. Je me suis, en effet, demandé, au cours de ces recherches, si le fait que je ne mettais en évidence des cellules du type mastzellen par le bleu d'Unna que dans les régions centrales fibro-vasculaires du centre de la végétation, ne pouvait pas tenir à la nature même des tissus dans lesquels se trouvaient plongés les éléments granuleux lesquels, suivant les cas, favoriseraient ou non la réation métachromatique.

Quelques faits d'observation m'ont paru rendre possible cette interprétation, mais il y aurait lieu d'instituer de nouvelles expériences dans cet ordre d'idées avant de conclure définitivement.

Dans tous les cas la présence des mastzellen, ou autrement dit des cellules sur lesquelles a pu être obtenue la réaction métachromatique, a été signalée déjà dans le tissu fibreux à l'exclusion des autres régions de l'organe, par Rothe, au niveau du foie [3].

1. Je me base ici sur les résultats que j'ai obtenus avec le bleu d'Unna.

L'emploi combiné du bleu d'Unna et d'une solution alcoolique d'orcéine, en surcoloration, m'a permis de mettre en évidence la présence de nombreux éléments granuleux à contours plus ou moins déchiquetés ou effrités au contact des épithéliums, mais les granulations de ces éléments n'étaient colorés que par l'orcéine, les noyaux seuls étaient bleus.

2. Sur l'identité des clasmatocytes décrits par Ranvier et des mastzellen, au moins chez les batraciens, voir : J. Jolly, *Comptes rendus de la Soc. de Biologie*, 1900, et H. Stassano et G. Haas, *même journal*, 4 août 1900.

3. Voir Oppel, *Lehrbuch f. vergleich. Anat.*, t. III, p. 991, fig. p. 1018. Cette citation est tirée d'un travail de Rothe intitulé : *Ueber die Sternzellen der Leber*, Inaug. Diss., München, 1882.

Fait assez frappant, l'auteur de ce travail original ne se résout à faire des cellules étoilées du foie (sternzellen) et des mastzellen qu'il y rencontre également, mais seulement dans le tissu fibreux, des éléments différents, que parce qu'il n'a pu obtenir la réaction particulière, donnée comme caractéristique des mastzellen, sur les cellules étoilées, tout à fait semblables par leurs autres caractères, qu'il observait au voisinage des cellules hépatiques.

Il résulte de l'exposé que je viens de faire que, sur les coupes de la végétation examinée, la portion végétante, active, proliférante, se trouvait au voisinage de l'épithélium ; les tissus paraissaient au contraire de vitalité moindre à mesure que l'on se rapprochait du centre, la vascularisation des tissus eux-mêmes augmentant avec l'âge.

Cette observation concorde parfaitement avec les conclusions des longues et patientes recherches de M. Retterer sur l'évolution de l'amygdale et des follicules clos.

L'évolution vasculaire des végétations comme des amygdales avec l'âge du tissu est en accord avec ce fait d'observation clinique courante que les hémorragies tout à fait exceptionnelles chez l'enfant, dans les conditions normales, au cours des interventions sanglantes sur ces organes, sont au contraire de plus en plus à redouter à mesure que le sujet avance en âge.

Le fait d'avoir constaté la présence de cellules éosinophiles ou de mastzellen dans le tissu des végétations adénoïdes n'a rien non plus de bien surprenant.

La présence des cellules éosinophiles a été en effet signalée depuis longtemps non seulement dans les organes dits lymphatiques mais un peu partout dans le tissu conjonctif normal. D'après Lowit [1] elles existeraient dans tous les organes leucocytopoiétiques : foie, ganglions lymphatiques, corps thyroïde, thymus. Ehrlich [1] les signale parmi les cellules fixes du tissu conjonctif de la grenouille. Oppel [2] les figure dans le tissu conjonctif des villosités intestinales, du pancréas, du foie. Heidenhain les avait déjà signalées et figurées dans l'intestin de la grenouille et du chien [3].

Gerhardt [4] figure dans le foie des éléments qui me paraissent rentrer dans cette catégorie. Landel et Branca m'ont dit les avoir observés fréquemment dans le tissu conjonctif du rectum normal. Rothe les signale dans le foie ainsi que les mastzellen qu'il croit devoir distinguer des cellules étoilées du foie (Sternzellen) à cause de leur siège différent et malgré l'analogie qu'il a notée entre les deux éléments [5].

1. Cités par Soumaire, Thèse Lyon, 1901 : *Contribution à l'étude de l'éosinophilie dans la maladie de Dühring*, etc., p. 10-12.
2. Oppel, t. II, planche III ; t. III, planche IX, fig. 78 et 80.
3. Heidenhain, *Beiträge zur histol. und physiol. der Dünndarmschleimhaut*, p. 40-44.
4. Gerhardt, Ueber Leberveränderungen nach Gallengansunterbindung, *Arch. f. experim. path. und pharmak.*, Bd. XXX, 1892.
5. Rothe, fig. in Oppel, p. 1018, *Ueber die Sternzellen der Leber*, Inaug. Diss., München, 1882.

Bettmann a signalé leur présence dans la muqueuse vésicale[1].

MM. Labbé et Lévi-Sirugue ont signalé leur présence ainsi que celle des mastzellen dans le tissu conjonctif périamygdalien[2]. Leur nombre varie avec les espèces animales envisagées. Peu nombreux chez le lapin, ces éléments seraient au contraire très nombreux chez le bouc; ils se rencontreraient surtout à la face profonde de l'amygdale, au voisinage du tissu conjonctif profond.

Dans un travail récent, M. G. Delamare a de nouveau signalé la présence de cellules éosinophiles dans les ganglions lympathiques normaux[3].

H. Dominici les signale également ainsi que les mastzellen[4] tout en insistant sur la rareté de ces dernières, comparativement aux cellules éosinophiles qui y seraient, d'après lui, relativement nombreuses.

Pour cet auteur qui résume, dans le travail que je cite ici, l'opinion des auteurs sur la question, leur production, comme celles des polynucléaires ordinaires, serait douteuse dans les ganglions à l'état normal; en revanche, à la suite des anémies post-hémorragiques, polynucléaires granuleux ou non et mêmes globules rouges, nucléés tout au moins, pourraient prendre naissance dans les ganglions.

M. Delamare, lui, admet la possibilité d'une transformation de certains des lymphocytes en polynucléaires éosinophiles dans le ganglion. Il ne se prononce pas sur la question de savoir si ces éléments émigrent vers les vaisseaux directement ou s'ils vivent et meurent sur place.

On verra plus loin que j'ai moi-même constaté la présence de nombreux éléments éosinophiles dans le ganglion lymphatique d'un jeune cobaye à la périphérie des follicules.

1. Ueber das Verhalten der eosinophile Zellen in Hautblasen, *Münch. med. Woch.*, 1898, n° 39.

2. Recherches sur la structure des amygdales, *Bull. de la Soc. Anat.*, 1899, p. 691, 693 et 696.

3. G. Delamare, *C. R. de la Soc. de Biologie*, 5 juillet 1901, p. 849.

4. H. Dominici, *Le ganglion lympathique*, p. 29. Paris, Masson, 1902, in-8. — Il m'a paru regrettable que M. Dominici n'ait pas cru devoir mentionner dans ce travail, sorte de revue générale, avec plus de précision et de détail, les expériences ou les travaux originaux sur lesquels il base ses conclusions. Il est, en effet, difficile de se faire, d'après l'exposé de la question tel qu'il nous a été présenté jusqu'ici par M. Dominici, dans une simple brochure d'actualité, il est vrai, une idée exacte de l'importance réelle et de l'originalité relative des travaux publiés sur la question par les divers auteurs; des recherches originales d'un très grand intérêt peuvent ainsi passer presque inaperçues ou n'être pas attribuées à leur auteur, comme elles devraient l'être.

Ehrlich[1] a signalé leur apparition dans la glande mammaire lors de la suppression de la sécrétion lactée chez le cobaye. Ces éléments siégeaient dans le tissu de la glande, mais non dans les canaux galactophores. Il est intéressant de rappeller ici que l'accumulation de mastzellen dans la glande mammaire a été signalée dans les mêmes conditions par Unger[2] chez la femme. Les cellules éosinophiles polynucléaires ainsi rencontrées répondraient aux caractères des éléments éosinophiles du sang[3].

Je les ai moi-même rencontrées en extraordinaire abondance dans le tissu conjonctif périglandulaire d'une glande sous-maxillaire de cobaye gravide, elles y formaient des amas et des traînées compactes considérables; en revanche on n'en rencontrait pas dans les interstices laissés libres entre les acini, ni autour des canaux excréteurs ou des vaisseaux. Les amas de cellules éosinophiles siégeaient dans le tissu conjonctif périglandulaire ou interlobaire[4].

Tout récemment G. van Emden, examinant le contenu intestinal, déclare la présence des cellules éosinophiles dans les selles, banale[5].

Il y a longtemps qu'on a signalé la présence des cellules éosinophiles dans les sécrétions nasales (coryza) ou bronchiques[6] (asthme).

On les a signalées de même dans divers tissus pathologiques des fosses nasales (polypes muqueux, hyperplasie de la muqueuse)[7]; elles n'ont pas été signalées, que je sache, dans le mucus physiologique ou la muqueuse normale du nez et des bronches, ce qui ne veut pas dire qu'on ne puisse les y rencontrer; les résultats

1. Ehrlich, *Die Anæmie*, p. 112.
2. Unger, Das Colostrum, *Virch. Arch.*, vol. CLV, 1898.
3. Michaelis, Co. Hertwig, Beiträge zur Kenntniss der Milchsecretion, *Archiv f. microsk. Anat.*, Bd. 51, 1898.
4. Leur siège était donc différent des formations lymphoïdes que B. Rawitz a décrites dans la glande sous-maxillaire de certains singes au voisinage des canaux excréteurs et E. Lefas dans la même glande chez des malades atteints de lymphadénie (voir *Gaz. hebdom. de méd. et de chir.*, 1899, n° 48, p. 565); Krause dans la même glande chez le chien (voir Ch. Garnier, De la structure et des fonctions des cellules glandulaires séreuses, *Journal de l'Anatomie*, 1900). L'auteur décrit, après Krause, des leucocytes granuleux basophiles dans le tissu conjonctif interlobulaire des glandes de von Ebner du hérisson.
5. G. Van Emden, C.-R. in Litteratur-Beilage der *Deutsche med. Wochensch.*, 1902, n° 9.
6. E. Leyden, Ueber éosinophile Zellen aus dem sputum von bronchialasthma, *Deutsche med. Wochensch.*, 1891, n° 38, p. 1085.
7. Leyden, Benno-Lewy, etc., voir Erhlich, *Die Anæmie*, I, Abtheilung, p. 108.

positifs auxquels ont conduit les recherches faites en ce sens, que je viens de signaler, du côté de l'intestin, feraient plutôt supposer le contraire.

Des recherches nouvelles dans cette direction seraient intéressantes. J'ai examiné moi-même, à ce point de vue, des coupes pratiquées en différents points de la muqueuse nasale du cobaye; mes recherches sont restées infructueuses. Je n'ai pas non plus constaté la présence d'éléments éosinophiles dans le mucus pharyngo-nasal de deux enfants porteurs de végétations adénoïdes que j'ai examinés à ce point de vue, tandis que j'y constatais la présence de nombreux leucocytes mono ou polynucléaires.

Comme les cellules éosinophiles, les mastzellen semblent faire partie des éléments constitutifs normaux du tissu conjonctif des divers organes. La présence des mastzellen aurait été signalée dans le foie, le cœur, le testicule, l'intestin, les membranes conjonctives[1].

D'après Berdal[2], le grand épiploon des mammifères serait plus riche en clasmatocytes que le sac lymphatique périœsophagien de la grenouille qui en est cependant constellé ainsi que j'ai eu l'occasion de le vérifier moi-même. Le même auteur, d'après Ehrlich, affirme que les mastzellen existent à côté des cellules conjonctives dans la plupart des organes; il énumère la langue, l'estomac, l'intestin, les ganglions lymphatiques, le foie, la rate, le thymus, le pancréas, le poumon, la glande mammaire, l'utérus, le derme, les membranes séreuses. En revanche, elles seraient très rares dans le rein et elles manqueraient complètement dans le testicule et les capsules surrénales.

On peut admettre on le voit que cellules éosinophiles et mastzellen font, pour ainsi dire, partie constituante du tissu conjonctif en général. De plus les cellules éosinophiles ont été tout particulièrement observées dans les régions suivantes du corps : fosses nasales et intestin normal où l'on rencontre tant de formations dites lymphatiques; rien d'étonnant par suite que je les ai rencontrées en grande abondance dans le tissu des végétations adénoïdes, d'autant plus que celles-ci provenaient d'un enfant, comme c'est presque toujours le cas lorsqu'il est question des végétations adénoïdes; or, il semble que les organismes jeunes ou tout au moins les organes

1. Levaditi, Thèse Paris, 1902.
2. Berdal, *Manuel d'histologie normale*, 1899, p. 115 117. L'auteur ne donne malheureusement pas ses sources.

lymphatiques des jeunes sujets tels que les ganglions, sont plus riches en éléments de ce genre que les autres, si j'en juge par les constatations que j'ai eu l'occasion de faire sur un petit ganglion lymphatique provenant d'un jeune cobaye mâle, âgé d'un mois et demi à deux mois environ.

Le ganglion que j'ai examiné siégeait au voisinage de la capsule surrénale; il était tellement riche en éléments éosinophiles dans les régions de désagrégation du tissu ganglionnaire, c'est-à-dire à la périphérie des follicules ou plutôt des portions de tissu encore jeune, compact, « primordial » du ganglion, là où le tissu plus âgé prend la structure du tissu réticulé, subit une sorte de désintégration et se vascularise (cf. Retterer, *loc. cit.*), que ces éléments formaient en ces points de véritables amas ou bouquets de 15 ou 20 cellules de ce type (voir fig. II) alors que sur le ganglion sous-maxillaire d'un chien adulte que j'ai eu l'occasion d'examiner à ce point de vue, je n'ai pu mettre nettement pareilles cellules en évidence.

La constatation que j'ai faite sur le ganglion de mon jeune cobaye doit être rapprochée, je crois, de celle que Rieder, Canon, Zappert ont faites dans le sang des enfants, chez lesquels ils ont toujours trouvé une proportion considérable et constamment élevée d'éosinophiles[1]; c'est un fait qui résulte également des examens pratiqués par MM. Lichtwitz et Sabrazès[2]; ces auteurs signalent une proportion de 3,44 p. 100 de leucocytes éosinophiles chez un groupe d'enfants normaux, âgés de quatre à quinze ans, alors que la proportion admise dans le sang normal de l'adulte est de 1 à 2 p. 100 seulement. Chez les enfants porteurs de végétations adénoïdes la proportion s'élève au point d'atteindre en moyenne 9,99 p. 100 avant l'opération pour redescendre à 6,23 après.

Ainsi la richesse du sang des enfants chez lesquels le système lymphatique est particulièrement développé en leucocytes éosinophiles; le fait que l'on rencontre en abondance les cellules éosinophiles dans les organes tels que l'intestin normal ou les fosses nasales, sinon tout à fait normales du moins peu malades (coryza), organes où les formations folliculaires et lymphatiques sont si développées, les constatations que j'ai faites de la richesse possible

1. Travaux cités in Thèse Soumaire, Lyon, 1901.
2. *Archives internationales de laryngologie*, 1899, p. 495-500, et 1900, p. 18.

des végétations adénoïdes en éléments de ce même type[1]; le fait enfin que j'ai également observé de la richesse particulièrement grande du ganglion lymphatique du jeune animal (cobaye) en cellules éosinophiles, tout cet ensemble me paraît plaider en faveur de la possibilité pour les organes lymphatiques, tels que ganglions, follicules clos (végétations adénoïdes et sans doute amygdales), de former des polynucléaires granuleux tels que les cellules éosinophiles dans certaines conditions de nutrition active qui se trouvent réalisées, dans l'organisme jeune, au niveau des organes lymphatiques si développés chez l'enfant, comme elles se trouvent probablement réalisées aussi chez la femme ou plutôt chez la femelle — car ces constatations des cellules éosinophiles dans les glandes ont été faites, en partie, sur les animaux — en état de grossesse, au décours de la lactation, dans la glande mammaire ou la glande sous-maxillaire (voir plus haut). Il resterait cependant à prouver, comme je vais montrer que cela a été fait pour les ganglions lymphatiques, que les éléments éosinophiles que l'on constate dans ces glandes, en pareil cas, sont bien nés sur place.

Cette possibilité des organes lymphatiques de l'enfant de former des leucocytes éosinophiles ne devrait pas nous étonner puisque nous savons maintenant, grâce aux importants travaux de MM. Retterer et Dominici entre autres, que ces formations sont de nouveau possibles, chez l'animal adulte, dans certaines conditions particulières de nutrition.

Ces auteurs, en effet, par des procédés d'étude différents, mais comparables, consistant à provoquer artificiellement des états infectieux, l'inanition ou l'anémie, sont parvenus à démontrer à nouveau l'origine commune possible de tous les leucocytes et en particulier la possibilité pour les organes dits lymphatiques : ganglions lymphatiques, rate, etc., de donner naissance dans certaines condi-

1. Les examens du sang pratiqués chez les adénoïdiens révèlent une proportion deux ou trois fois plus élevée de ces éléments que celle qui existe dans le sang des enfants normaux. Ce fait mérite d'être rapproché de l'observation qui a été faite, paraît-il, d'éosinophilie sanguine au cours de certaines adénies (cf. Delamarre, *loc. cit.*); or, n'est-ce pas une sorte de diathèse lymphatique qui caractérise justement l'adénoïdien; l'hypertrophie du système lymphatique chez ces enfants, prenant un développement en quelque sorte pathologique. Je tiens à faire remarquer également qu'il est assez remarquable que la proportion des éosinophiles, très élevée dans le sang des adénoïdiens, avant toute opération, reste encore bien au-dessus de la normale après, si l'on se fie aux examens de MM. Lichtwitz et Sabrazès; il est vrai que ces auteurs pratiquaient leurs examens un à trois mois seulement après l'opération ou même moins (voir le texte p. 110).

tions aux polynucléaires en général et aux polynucléaires dits granuleux en particulier.

Je fais allusion aux récents travaux de H. Dominici qui ont démontré la possibilité de la transformation myéloïde de la rate et des ganglions lymphatiques sous l'influence de certaines infections on anémies expérimentales et réciproquement l'apparition possible d'îlots de lymphocytes dans la moelle osseuse [1].

De son côté M. Retterer est arrivé, par la saignée ou l'inanition, a accélérer la formation de cellules à noyau polymorphe dans le ganglion lymphatique avant que ces éléments se soient détachés de ce qu'il appelle le complexus commun ou général, c'est-à-dire avant de s'être transformés en cellules libres prenant part à la circulation générale [2].

Je tiens à faire remarquer que si les recherches de M. Retterer et de M. Dominici concordent sur ce point, ces auteurs ne conçoivent nullement de même la genèse des leucocytes en général et les rapports de leur diverses variétés entre elles.

En effet, tandis que M. Dominici, se ralliant à l'opinion généralement reçue, admet que les lymphocytes sont des cellules jeunes d'où peuvent dériver presque toutes les variétés de leucocytes, y compris les polynucléaires granuleux [3], M. Retterer, étayant sa manière de voir sur de nombreux et importants travaux, soutient au contraire, depuis longtemps, que les lymphocytes, au même titre que les autres variétés de leucocytes, sont de vieux éléments cellulaires, incapables de donner naissance à des éléments nouveaux, produits déchus et isolés du tissu plein, du syncytium commun, — tissu conjonctif primordial (Retterer), épithélium nucléaire ou substance fondamentale (Ch. Robin) — seul véritablement fécond et productif, seul capable d'accroissement et de division cellulaire (Keimcentrum des auteurs allemands, Flemming, etc.) [4].

M. Retterer comprend aussi la genèse des globules rouges dans le ganglion lymphatique tout autrement que M. Dominici qui adopte l'opinion de Lowit. Ainsi la formation des leucocytes poly-

1. *Archives de médecine expérimentale*, p. 497.
2. Ed. Retterer, Structure, développement et fonction du ganglion lymphatique, *Journal de l'Anatomie*, 1901, p. 649-695.
3. *Loc. cit.*, p. 20, 30, 37 et passim.
4. Ed. Retterer, *loc. cit.*, p. 527 et passim, 643, 649, 652; et nombreux travaux de première importance dont le lecteur trouvera l'indication exacte dans le travail que je cite, p. 659.

nucléaires, granuleux ou non, semble possible au sein des ganglions lymphatiques de l'adulte placé dans certaines conditions de dénutrition de l'organisme (infection ou anémie) si l'on se rapporte aux résultats de ces importantes recherches [1].

Le fait que rappelaient dans un récent article sur les leucocytoses dans les maladies infectieuses [2] MM. F. Bezançon et Labbé de la disparition des cellules éosinophiles dans les ganglions lymphatiques, en même temps que dans le sang, pendant la période d'état des infections expérimentales, ainsi que de leur réapparition lors de la convalescence, montre bien que, comme le veut depuis longtemps M. Retterer, la production de telle ou telle forme leucocytaire par les ganglions lymphatiques n'est très vraisemblablement que le résultat de conditions nutritives différentes; et, entre ces conditions, celles qui paraissent particulièrement favorables à la genèse des cellules éosinophiles sont celles qui indiquent un état de nutrition assez favorable, j'allais dire d'hypernutrition de l'organisme (ou tout au moins de certains organes, dans cet organisme), signe de bonne résistance : convalescence ou guérison des infections, organismes jeunes, état de grossesse, etc.

Par là, les cellules éosinophiles mériteraient peut-être aussi le nom allemand de mastzellen ou cellules engraissées [3] que l'on réserve habituellement à des cellules d'un type bien voisin, sinon identique.

Si les considérations que j'ai fait valoir plus haut tendent à prouver que les organes lymphatiques de l'enfant ou des jeunes animaux doivent former ces mêmes éléments à l'état normal étaient vérifiées, il faudrait admettre que la formation, dans certaines conditions, des mêmes éléments chez l'adulte n'est que la reproduction anormale de ce qui se passe normalement dans les organes lymphatiques sains d'un organisme jeune.

1. Ce qui suppose vraisemblablement au contraire une hypernutrition active des organes susceptibles de compenser les pertes subies, leur rendant momentanément des facultés dont ils avaient joui dans leur jeunesse. Voir Retterer (*loc. cit.*, p. 698 : Étude sur la structure du ganglion lymphatique) sur les bienfaits de la saignée à ce point de vue.

2. *Revue médicale*, 8 nov. 1902, p. 1072-1074.

3. Du mot allemand « masten » engraisser, mettre à l'engrais; ce qui ne préjuge en rien la nature des matériaux nutritifs accumulés par les cellules ainsi désignées. Le mot « engraissé » n'implique pas ici la présence de graisse mais seulement de matériaux de réserve. Il est bon de noter cependant que M. Bogdanoff aurait obtenu la réaction de l'acide osmique sur des leucocytes éosinophiles; ces cellules si voisines des mastzellen pourraient donc produire de la graisse (*Physiologiste russe*, Bd. I, p. 37).

Cependant, alors même que la genèse des éléments éosinophiles serait absolument démontrée pour les organes lymphatiques normaux de l'enfant, la question ne serait pas du même coup résolue pour les végétations adénoïdes, car bien que la structure de ces formations rappelle beaucoup celle des amygdales ou des ganglions lymphatiques, il n'en est pas moins vrai qu'il s'agit ici d'une formation anormale, en quelque sorte pathologique, qui peut présenter certains caractères particuliers; c'est ainsi que sur les coupes des végétations adénoïdes que j'ai examinées, j'ai constaté en certains points les indices d'une inflammation indubitable du tissu même de la végétation par des infiltrations d'éléments du type polynucléaire banal, véritables globules de pus, qui en certains points formaient des amas. Il s'agissait de véritables grains de pus, constituant parfois un nodule circonscrit au centre du revêtement épithélial distendu (thèques); les capillaires sanguins de la région contenaient de nombreux leucocytes polynucléaires; on y trouvait un amas de petites cellules, lymphocytes très colorés, qui semblaient être le contenu d'un vaisseau lymphatique distendu (lymphangite). Au niveau de la zone intermédiaire au revêtement épithélial et du tissu propre de la végétation, qui étaient à ce niveau plus ou moins confondus, on trouvait plusieurs figures de karyokinèse. Tel est l'aspect que peut prendre la végétation enflammée; or, précisément, sur mes coupes, j'ai noté, dans les mêmes points, la présence de nombreuses cellules éosinophiles typiques.

Faut-il admettre que ces cellules se sont développées sur place aux dépens des éléments même de la végétation sous l'influence d'une inflammation locale par un processus analogue à celui que M. Retterer et M. Dominici ont réalisé expérimentalement au niveau du ganglion lymphatique.

Le fait est fort possible, puisqu'il semble bien démontré aujourd'hui — on vient d'ailleurs de le voir — que les organes lymphatiques sont susceptibles, sous certaines influences tout au moins telles que le jeune âge, l'inanition, l'infection, la saignée etc., de produire des polynucléaires granuleux ou non, au même titre que la moelle des os.

Je dirai même que le fait me paraît vraisemblable, car jamais je n'ai remarqué la présence notable de leucocytes éosinophiles dans les capillaires sanguins des régions en question, comme j'ai eu l'occasion de l'observer dans la rate; ils étaient au contraire parfois

bourrés de leucocytes polynucléaires, comme, du reste, le sont ceux de la muqueuse nasale normale du cobaye, si je me fie à mes propres constatations. Je n'ai pas non plus trouvé de cellules éosinophiles, on l'a vu, dans le mucus nasal des quelques enfants porteurs de végétations adénoïdes, que j'ai examinés à ce point de vue.

Il est à noter cependant que les examens du sang pratiqués chez les enfants porteurs de végétations adénoïdes révèlent, si je m'en rapporte aux chiffres que me fournissent les examens de MM. L. Lichtwitz et J. Sabrazès[1] une proportion d'éosinophiles deux ou trois fois plus considérable que celle du sang d'enfants normaux du même âge; or, cette proportion semble déjà être deux ou trois fois plus élevée qu'elle ne l'est normalement chez l'adulte (voir plus haut, p. 110).

Faut-il en conclure que les éléments éosinophiles trouvés en grand nombre dans le tissu de la végétation adénoïde proviennent du sang? Rien ne le prouve; les considérations que je faisais valoir plus haut tendent au contraire à démontrer que les éléments éosinophiles du sang peuvent être, en partie, fournis chez l'enfant par les organes lymphatiques, et par suite, vraisemblablement aussi, par les végétations adénoïdes qui traduisent seulement, au niveau du pharynx nasal, l'hypertrophie du système lymphatique normal dans un organisme dont la nutrition particulière semble favorable au développement de ces éléments.

Avant d'affirmer la provenance sanguine des éléments éosinophiles des végétations adénoïdes, il y aurait à démontrer d'abord, d'une façon certaine, la possibilité pour les cellules éosinophiles de diapédéser à travers les parois des capillaires sanguins comme de simples leucocytes polynucléaires.

Le fait est généralement admis, je ne sais s'il a été jamais exactement vérifié[2].

Pour ma part, j'ai eu l'occasion de constater de façon indubitable le passage de cellules éosinophiles à travers la paroi des lacunes vasculaires de la rate. Il s'agissait d'une rate de cobaye extrême-

1. État du sang (formule hématologique) chez les adénoïdiens, *Archives intern. de laryngologie*, 1899, p. 500, et 1900, p. 18.

2. En revanche les facultés pour ces éléments de se mouvoir (mouvements amiboïdes) et de se multiplier (division indirecte) ont été vérifiés par J. Jolly, *Archives d'anatomie microscopique*, 1899.

ment riche en cellules éosinophiles intra- ou extra-vasculaires[1]. Les cellules éosinophiles existaient en grand nombre dans les vaisseaux, contrairement à ce que j'ai noté sur mes coupes de végétations.

Sur une seule et même coupe de cette rate, fixée par le liquide de Zenker et colorée à l'hématoxyline-éosine (méthode régressive), j'ai pu constater le passage à travers la paroi des lacunes vasculaires de cet organe, de cellules éosinophiles des plus typiques, affectant la forme d'haltères, d'éléments étranglés par leur milieu (fig. III), la partie rétrécie répondant à l'épaisseur de la membrane traversée (fig. IV), plus caractéristiques encore peut-être, s'il est possible, au point de vue de la diapédèse, que les formes que j'ai déjà décrites et figurées dans un précédent travail[2]. On peut donc affirmer d'une façon indubitable la faculté migratrice des cellules éosinophiles[3], faculté si développée, au niveau des lacunes de cet organe, que j'ai noté plusieurs figures de diapédèse dans la paroi d'une seule et même lacune (fig. IV, *a* et *b*).

Ce fait prouve qu'il existe entre le sang circulant et les tissus des échanges de leucocytes éosinophiles, mais il ne renseigne pas sur le sens de ces échanges : ces cellules dont nous vérifions ainsi le passage à travers certaines parois vasculaires proviennent-elles du sang ou des tissus? La question reste à résoudre.

Du reste le fait que des cellules éosinophiles peuvent passer du tissu de la rate dans la cavité des lacunes vasculaires de cet organe ou réciproquement ne suffirait pas absolument à prouver que ces mêmes éléments puissent franchir la paroi des capillaires sanguins. La structure de la paroi d'une lacune vasculaire de la rate ne semble en effet nullement assimilable à celle des capillaires ordinaires.

1. Sur cette rate, colorée par la méthode régressive, mettant en évidence les cellules éosinophiles (voir plus haut), ces éléments étaient encore plus abondants peut-être que dans le ganglion lymphatique d'animal jeune et les végétations adénoïdes que je figure à la fin de ce travail (fig. I et II); les éléments, groupés en amas ou disséminés, se trouvaient à peu près aussi nombreux dans l'épaisseur des travées du tissu plein que dans l'intérieur des lacunes même de la rate (on peut en rencontrer jusqu'à 8 à 10 dans une même lacune). En revanche on n'en rencontrait jamais dans la profondeur même des corpuscules de Malpighi, mais seulement à la périphérie de ces follicules véritables, comme je l'ai constaté pour les follicules du ganglion lymphatique.

2. Paul Viollet, *Recherches sur les moyens de défense de l'organisme au niveau des fosses nasales*, in-8, Paris, Baillière, 1900; p. 60 et *passim*, pl. II, fig. 3.

3. La possibilité de migration des éléments du type mastzellen ou capables de le devenir, semblerait résulter de constatations faites par MM. H. Stassano et Émile Haas sur la grenouille : *Comptes Rendus de la Société de Biologie*, 4 août 1900.

En effet, si quelques auteurs, Robin et Legros [1], Dominici [2], décrivent aux lacunes une paroi endothéliale plus ou moins complète, d'autres auteurs tels que Frey et ses élèves, Mathias Duval [3], Laguesse surtout [4] qui a fait une étude très approfondie de la rate, considèrent les lacunes comme dépourvues de paroi propre.

Me basant sur les figures en bissac des éléments éosinophiles que j'ai constatées sur les coupes de rate que j'ai examinées, j'estime qu'il faut admettre une sorte de paroi aux lacunes : l'étranglement du bissac est évidemment dû au passage à travers une membrane plus ou moins compacte, mais réelle. Comme d'autre part je n'ai pas constaté de noyaux aplatis dans l'épaisseur de la lacune en question, je comparerais volontiers cette paroi à la membrane basale des épithéliums [5] telle que la décrivent les classiques.

Ainsi rien ne prouve absolument que les éléments éosinophiles, non plus d'ailleurs que les leucocytes polynucléaires ordinaires que l'on rencontre au sein du tissu des végétations adénoïdes, proviennent du sang [6].

1. Voir Testut, *Traité d'anatomie*, 1re éd., t. III, p. 688.

2. Étude sur la rate normale, *Archives de médecine expérimentale*, septembre 1900, p. 578, fig. 5.

3. *Précis d'histologie*, 2e éd., Paris, 1900; p. 774.

4. Laguesse, Thèse de doctorat ès sciences. Paris, F. Alcan, 1890.

5. La paroi des lacunes doit être tantôt revêtue d'un endothélium complet, et alors il s'agit d'un véritable capillaire, tantôt en être dépourvue, constituant alors un simple espace vasculaire au sein du tissu de la lacune. Il est en effet probable qu'à la périphérie des corpuscules de Malpighi, véritables follicules clos lymphatiques de la rate possédant un centre germinatif (voir Laguesse, *loc. cit.*), se passent perpétuellement des phénomènes de fonte cellulaire et de transformations vasculaires hémoglobiques analogues à ceux que M. Retterer a si bien décrits au cours de son étude sur les ganglions lymphatiques (*loc. cit.*, p. 508-532); ces phénomènes ne seraient que la continuation du processus même qui a donné naissance à la rate (voir l'étude du développement de la rate chez les poissons, in Laguesse (*loc. cit.*). Les aspects différents de la paroi lacunaire de la rate observés par les divers auteurs et par moi-même, suivant les lacunes envisagées dans une même coupe, ne représentent peut-être que les stades divers d'un processus de vascularisation, perpétuellement renouvelé en divers points de la rate, suivant leur âge, et d'après les règles qui paraissent générales, de l'évolution des tissus.

Le premier stade serait le simple espace sanguin formé par la transformation d'un certain nombre des éléments du tissu, encore dépourvu de paroi propre, simplement limité par ce que M. Retterer appelle les lames chromophiles, dans ses études sur le tissu réticulé de l'amygdale (voir Évolution de l'amygdale de chien, p. 5, *loc. cit.*).

Il se pourrait que ce soit seulement à ce stade que les cellules éosinophiles, contenues dans le tissu voisin, puissent pénétrer, par suite des mouvements amiboïdes dont elles sont douées, dans l'espace vasculaire ainsi néoformé; rien ne prouve qu'elles puissent franchir de même la paroi endothéliale qui ne tarderait pas à se former aux dépens des éléments voisins.

6. Le fait ne semble pas d'ailleurs mieux démontré pour tous les faits que l'on invoque en faveur de la chimiotaxie particulière des différents types de leucocytes,

Ce qui me paraît certain c'est qu'il existe un rapport étroit entre l'apparition de ces cellules et celle des vaisseaux. C'est presque toujours au voisinage des capillaires, dans les régions les plus vascularisées de la végétation que nous rencontrons le plus grand nombre de cellules éosinophiles; mais, cependant, ces vaisseaux eux-mêmes, je le répète, pas plus du reste que le mucus qui baigne les végétations, n'en contiennent d'une façon anormale; on note du reste, en plusieurs points, la présence particulièrement abondante de cellules éosinophiles au voisinage de l'épithélium du revêtement ou de l'épithélium des cryptes sans que les capillaires soient toujours présents en ces points.

Il y a donc lieu, je crois, de se demander si l'apparition des cellules éosinophiles au sein du tissu adénoïde de la végétation n'est pas un phénomène connexe d'une transformation hémoglobique, sanguine et vasculaire, des éléments mêmes de cette végétation suivant le processus qui nous a été récemment révélé par les travaux de M. Retterer sur l'amygdale et le ganglion lymphatique (*loc. cit.*).

Il y aurait lieu de faire de nouvelles recherches dans ce sens. Je n'ai pas eu jusqu'ici le loisir de les entreprendre.

L'étude des réactions propres aux éléments fixes des tissus enflammés sur l'importance desquelles de nombreux travaux récents [1] ont de nouveau attiré l'attention des pathologistes, dans ces dernières années, pourrait aider aussi, je crois, à la solution du problème.

Il est en particulier, une expérience, facile à répéter, que MM. Mathias Duval et Retterer ont tout d'abord réalisée dans le but d'étudier le mode de croissance et de rénovation des épithéliums [2], que M. Retterer a reprise récemment dans le but d'apprécier le rôle des agents irritants sur l'évolution des éléments constitutifs des ganglions lymphatiques [3], sur laquelle je voudrais m'arrêter un ins-

notamment des cellules éosinophiles. Je fais allusion aux observations de Neusser, Leredde et Perrin, Chantemesse, que l'on trouvera mentionnés dans un opuscule récemment publié par M. Marcel Labbé (*Le sang*, Paris, Baillière, 1902; p. 49).

1. Voir notamment : Cornil, Inflammation expérimentale des endothéliums (grand épiploon), in *Traité d'anatomie pathologique* de Cornil et Ranvier. Paris, F. Alcan, 1901. Voir aussi : Ranvier, *C. R. de l'Acad. des Sciences*, 1887 à 1897; Metchnikoff, *Pathologie comparée de l'Inflammation*, p. 118; Widal, Ravaut et Dopter, *Gazette des hôpitaux*, 1902, n° 84; voir Patella, *Il Policlinico*, février et mars 1902, p. 481 et 673.

2. *Comptes rendus de la Société de Biologie*, 1886, p. 137.

3. Karyokinèse dans l'épiderme des mammifères adultes, *Comptes rendus de la Société de Biologie*, 1902, p. 315.

tant : je veux parler de l'étude des modifications obtenues dans la structure et l'évolution des éléments cellulaires des épithéliums cutanés ou muqueux ou du tissu ganglionnaire annexé, par l'application de vésicatoires sur la peau ou les muqueuses.

MM. Mathias Duval et Retterer ont observé, dans ces conditions, une transformation des cellules du corps muqueux de Malpighi dont le protoplasma se liquéfie, dont le noyau se libère et se fragmente, donnant ainsi naissance à des éléments multinucléés; en même temps ces auteurs constataient la présence de nombreux éléments en karyokinèse, ce qui s'observe rarement, on le sait, au niveau des épithéliums au repos de l'adulte.

M. Retterer, expérimentant sur la muqueuse nasale du lapin, irritée à l'aide d'un vésicatoire roulé en allumette, a observé, dans ces conditions, une évolution précipitée des éléments émanés du ganglion lymphatique correspondant, causée par les principes irritants du vésicatoire qui lui sont apportés par les vaisseaux afférents : « le mode d'évolution du ganglion ne change pas, dit M. Retterer, mais au lieu de former, en pareil cas, des lymphocytes et hématies typiques, il produit alors des leucocytes à corps cellulaires volumineux ou à noyau multinucléé et diverses variétés d'éléments hémoglobiques ».

J'ai tenu à rappeler avec quelque détail ces expériences parce qu'elles peuvent aider à comprendre le processus de rénovation constante de l'épithélium et du tissu adénoïde annexé au niveau du pharynx nasal, sous l'influence des causes d'irritation multiples et incessantes qui s'exercent constamment à son niveau.

La fréquence des figures de karyokinèse, l'abondance des cellules éosinophiles, l'hypertrophie surtout et la richesse du tissu adénoïde et des éléments qui le constituent dans son ensemble, l'apparition même en certains points d'éléments multinucléés (inflammation), sont, très probablement, en partie dus à cette action [1].

Sans vouloir préjuger de la question, je crois cependant utile de faire ressortir encore un détail d'observation qui a son impor-

1. J'ai déjà dit, p. 115, et p. 117, note 6, combien me paraissaient prématurées les déductions tirées de quelques constatations intéressantes faites, à l'aide du vésicatoire notamment, dans ces dernières années. Avant de faire intervenir dans l'interprétation des faits auxquels je fais allusion, la leucocytose et la chimiotaxie positive ou négative, il y aurait lieu, semble-t-il, de s'inquiéter d'abord, ainsi que l'avaient fait MM. Mathias Duval et Retterer, des modifications locales apportées à l'évolution des éléments constitutifs du tissu lui-même par l'agent irritant exogène (vésicatoire), ou endogène

tance; je veux parler de l'effritement possible des granulations constitutives des éléments éosinophiles qui paraît bien réel ainsi qu'en témoignent quelques-unes des figures annexées à ce travail (voir fig. IV, *a*, *c*, *d*) et semble devoir être assimilé au phénomène de la clasmatose des mastzellen[1]. Il y aurait là un caractère commun de plus entre ces deux éléments si voisins. Si ce fait était de nouveau vérifié, il semblerait plaider singulièrement en faveur de l'opinion qui veut faire, de ces éléments, des cellules âgées, au terme de leur évolution, sur le point de se résoudre en noyaux libres et en granulations. Si la complète analogie de dimensions, d'aspect et de réactions colorantes qui m'a paru à plusieurs reprises exister entre les noyaux des cellules éosinophiles et les noyaux libres, en apparence tout au moins, du voisinage, étaient réelle, il y aurait là un nouvel argument en faveur de cette manière de voir.

Il me semble utile de tirer de cette étude quelques conclusions, ne seraient-elles que provisoires : la production des végétations adénoïdes ne semble pas le simple résultat d'une irritation locale passagère produisant une accumulation toute transitoire de leucocytes; l'étude de leur structure semble indiquer que leur développement se fait aux dépens de l'épithélium même de revêtement. La présence dans leur tissu de nombreux éléments éosinophiles dont l'abondance chez l'enfant paraît pouvoir, en partie tout au moins, être rattachée au développement du système lymphatique à cet âge, semble indiquer qu'il ne faut pas voir seulement dans leur production le fait d'une simple réaction inflammatoire mais, davantage encore, probablement, une véritable manifestation consti-

(intoxication, infection, etc.). Il serait intéressant de poursuivre ces recherches en y appliquant les méthodes modernes de fixation et de coloration qui permettent la différenciation des divers types de leucocytes, en recourant à des modes d'expérimentation variés, etc.

On s'apercevrait peut-être, ainsi, que les cellules éosinophiles dont on constate la présence presque exclusive dans les bulles d'un vésicatoire ou les vésicules d'un malade atteint de la maladie de Dühring, ne proviennent peut-être pas du sang par chimiotaxie particulière; l'augmentation de nombre des cellules éosinophiles du sang que l'on constate concurremment dans la maladie de Dühring, par exemple, constatation qui avait décidé les auteurs qui se sont occupés tout particulièrement de cette affection à admettre la provenance sanguine des éléments éosinophiles des vésicules (voir Leredde et Perrin, Anatomie pathologique de la dermatose de Dühring, *Annales de dermatologie,* 1895, p. 283 notamment) pouvant peut-être résulter de la nature des modifications apportées par la maladie à la genèse des éléments leucocytaires du sang au sein même des tissus.

1. Au *Congrès intern. de médecine* (Paris, 1900), MM. Courmont et V. Montagard ont signalé dans leur étude sur la moelle osseuse variolique des granulations libres éosinophiles : C. R. in *Presse médicale,* 19 septembre 1900, p. 205.

tutionnelle, liée à la nutrition de l'organisme dans son ensemble et relevant pour une bonne part des ressources thérapeutiques mises en œuvre par la médecine générale [1].

Il faut néanmoins tenir compte de l'influence probable des causes d'irritation de la muqueuse du naso-pharynx par les germes et les poussières de l'air inspiré, dont l'action doit favoriser la production des végétations adénoïdes par l'exagération même et le développement excessif du processus physiologique d'évolution des tissus à ce niveau (voir p. 118-119).

Sans parler de l'élaboration des vaisseaux sanguins et des éléments figurés du sang par les végétations adénoïdes elles-mêmes, ce qui ne peut avoir ici rien de bien particulier, il est vraisemblable d'admettre que l'état du sang chez les adénoïdiens tel que nous l'ont appris à connaître les recherches de MM. Lichtwitz et Sabrazès (*loc. cit.*) n'est pas seulement facteur de la gêne apportée à la respiration et par suite à l'hématose par la présence des végétations adénoïdes dans le naso-pharynx, mais facteur aussi de la nutrition générale des organismes chez lesquels se développent les végétations adénoïdes.

De fait, les examens de sang de MM. Lichtwitz et Sabrazès, pratiqués quelque temps après l'opération, chez les adénoïdiens, montrent que, si la formule hématologique tend à se rapprocher de la normale, elle conserve une partie des caractères antérieurs à l'intervention. Peut-être trouverait-on là l'explication des oscillations inexplicables que disent avoir observées ces auteurs dans le pourcentage des leucocytes, répété au cours d'examens successifs, à moins que ces oscillations ne tiennent à la date plus ou moins rapprochée de l'opération, choisie pour l'examen [2], ou au moment fixé pour le pratiquer (leucocytoses liées à la période digestive, etc.).

Qu'il me soit permis, à la fin de ce travail, de remercier mon

1. Les interventions chirurgicales ne se justifient que par le volume exagéré que ces formations peuvent prendre, volume qui peut nuire notamment au développement thoracique de l'enfant, à sa nutrition, à sa respiration pulmonaire ou entraîner des complications phonétiques ou auriculaires, qui peut même compromettre la vie du nouveau-né en empêchant l'allaitement ou en provoquant des vomissements incoercibles, retarder la marche de l'enfant ou déterminer de l'incontinence d'urine par actions réflexes sur les centres nerveux, etc.

2. Une étude récente sur les fonctions de l'amygdale, publiée dans la *Gazette clinique de Botkine*, due à S. V. Mangoubi et dont je n'ai encore pu lire que les comptes rendus publiés dans le *Journal de physiologie et de pathologie générale* de Bouchard et Chauveau, 15 mars 1901, p. 321 et la *Revue d'hygiène* de Vallin, 1901, p. 556, pourrait, semble-t-il, être interprétée dans le même sens : l'auteur a constaté une diminution

ami le Dr Laudel, préparateur de M. Quénu, qui a bien voulu en parcourir les épreuves et me faire part de ses observations; qu'il me soit permis surtout de remercier mon maître et chef vénéré M. Retterer, chef des travaux pratiques d'histologie à la Faculté, dont la compétence particulière, les nombreux et importants travaux sur des sujets voisins de celui que je traite aujourd'hui, et les précieux conseils m'ont, à chaque instant, servi de guide dans ces recherches.

## Observation de l'enfant dont les végétations font l'objet de cette étude microscopique.

Germaine M..., sept ans, se présente à ma consultation de l'hôpital Péan le 20 juin 1900.

Quand je vis l'enfant, je fus tout d'abord frappé de son aspect chétif et délicat; née à terme, pesant 3 kilos à sa naissance, de parents bien portants, l'enfant avait été malade sitôt après. A l'âge d'un an, elle avait eu une bronchite, et une seconde à l'âge de trois ans.

A cette époque sa mère avait failli la perdre. Depuis, elle fut sujette aux rhumes. Jusqu'à l'âge de trois ans elle était fréquemment atteinte de diarrhée. A cette époque sa mère l'ayant conduite à l'hôpital Trousseau, on lui aurait dit :

« Ne donnez pas trop à manger à votre gosse, sans quoi elle attraperait un gros ventre. »

Voulait-on exprimer dans ce langage par trop pittoresque la crainte du carreau, ou s'agissait-il simplement de symptômes rachitiques? Je ne sais.

L'enfant avait cependant été nourrie au sein jusqu'à l'âge de treize mois. Elle avait vécu à la campagne jusqu'à quatre ans, au Perreux.

Entre deux et trois ans elle avait eu à de courts intervalles la coqueluche, la varicelle, enfin la rougeole.

Contrairement à ses frère et sœur, un frère plus âgé et une sœur plus jeune, qui se sont toujours bien portés, l'enfant a marché tard,

considérable des leucocytes (55 p. 100 en moyenne) souvent assez persistante (68 jours dans un cas) en même temps qu'une diminution du nombre des hématies et un certain degré d'hypohémoglobinhémie, dans la plupart des cas, après l'amygdalectomie.

Je laisse de côté ici les phénomènes de résistance moindre de l'organisme que l'auteur a eu l'occasion de constater au cours de ses expériences.

Il faut toutefois remarquer que ces expériences auraient peut-être besoin (je dis peut-être n'ayant pas lu l'original en russe que je n'ai pas réussi à me procurer jusqu'ici) d'être reprises en tenant compte des modifications, qui ont pu être apportées par la plaie buccale (amygdalectomie) ou nasale (ablation de végétations adénoïdes) telles que : hémorragies opératoires, suppurations, fièvres, et en tenant compte aussi des autres facteurs tels que l'état de la nutrition, le mode d'alimentation, etc., qui peuvent facilement modifier l'état du sang des animaux en expérience.

n'a dit quelques mots qu'à l'âge de deux ans, parle encore avec difficulté.

A neuf ans, elle ne sait pas encore lire tandis que son frère et sa sœur lisaient couramment à six ou sept ans. Il faut dire que la fillette ne fréquente assidûment la classe que depuis peu. Elle a le caractère d'un enfant de cinq ans. Elle ne pèse que 42 livres environ, tandis que sa sœur plus jeune de deux ans et plus courte d'une tête qu'elle-même pèse cependant une livre de plus.

Elle a percé ses œillères et ses grosses molaires à deux ans.

En naissant elle était atteinte de strabisme et fut opérée avec succès à l'âge de trois ans par le Dr de Wecker; sa vue n'en est pas moins courte.

Depuis qu'elle est au monde, elle a, dès qu'elle est un instant tranquille, des mouvements nerveux choréiformes : elle frotte incessamment ses jambes l'une contre l'autre ou se gratte machinalement le pouce avec l'index; les téguments du pouce en sont abîmés, excoriés, cicatriciels; l'enfant n'a jamais eu de convulsions ou de crises de nerfs proprement dites. Elle a toujours eu bon appétit; actuellement elle mange beaucoup, presque comme ses parents ; elle n'aime cependant ni le lait, ni les œufs.

Pas d'antécédents syphilitiques ou tuberculeux dans la famille ; le père et la mère se portent bien.

En ce qui touche l'histoire des végétations adénoïdes, la mère affirme que l'enfant ronflait dès sa naissance ou à peu près : à l'âge d'un an ou dix-huit mois, une tante qui fréquentait les hôpitaux l'aurait remarqué; le bébé aurait eu de la peine à téter.

Vers l'âge de quatre ou cinq ans, elle avait été opérée une première fois de ses végétations par le Dr Delaunay, chirurgien de l'hôpital Péan ; depuis (1898), elle avait été opérée à deux reprises différentes à l'hôpital Lariboisière au moyen d'une pince coupante. A la suite de ces dernières opérations ses oreilles coulèrent pendant un certain temps; elles n'avaient jamais coulé antérieurement; depuis, grâce à des soins intelligents, elle se sont cicatrisées. A dater de cette époque la fillette n'a pas eu de bronchite nouvelle.

En août 1899 elle a passé six semaines chez une tante, à Berck.

Quand je vis l'enfant, elle était encore porteuse d'une masse de végétations que je curetai moi-même, le 27 juin 1900, à l'aide d'un couteau de Gottstein ; les végétations ne se sont pas reproduites depuis. J'ai revu l'enfant l'an dernier (février 1902); elle présentait toujours le même aspect chétif : membres grêles, bras squelettiques, corps fluet et légèrement voûté. Elle pesait alors 43 livres pour une taille de 1 m. 20.

A aucun moment elle n'avait présenté d'hypertrophie des amygdales palatines. En revanche, on remarquait encore, à cette époque, une micropolyadénie cervicale malgré un séjour de treize mois à la campagne, à Mulhouse, depuis mon intervention.

Malgré tout, la santé de l'enfant n'est pas mauvaise, elle a bon appétit et ne s'enrhume plus.

Pour nous résumer, il s'agit d'une fillette de constitution chétive, délicate, retardée dans son développement physique et intellectuel, mais nullement tuberculeuse, ce qui s'accorde fort bien avec l'examen des végétations adénoïdes qui a été l'occasion de cette étude.

J'avais pensé, lors de l'extraction de ces végétations, qu'il s'agissait peut-être de végétations tuberculeuses, car j'avais été frappé de leur aspect particulier, framboisé, et non feuilleté ou lisse, habituel, en même temps que de leur repousse, nécessitant des interventions répétées; la physionomie de l'enfant semblait corroborer d'ailleurs cette manière de voir. Néanmoins, je n'ai trouvé à l'examen, ainsi qu'on a pu le voir au cours de cette étude, qu'un tissu végétant par places, enflammé en d'autres, mais nullement tuberculeux, si bien que je suis en droit de penser que l'aspect un peu particulier de ces végétations était dû aux ablations répétées probablement incomplètes qu'avait subies l'enfant avant mon intervention. Je possédais par suite, un objet d'étude sur lequel il y avait intérêt à rechercher le mode de croissance des végétations adénoïdes, puisque les végétations que j'enlevais l'étaient pour la quatrième fois.

Ayant eu l'occasion de faire quelques constatations microscopiques intéressantes en étudiant ces végétations, je me suis décidé à les publier.

Quant à la question de savoir si l'état maladif de l'enfant est le résultat de la présence de végétations adénoïdes dans le jeune âge, ou si au contraire ces végétations représentent un symptôme de plus de cet état maladif, c'est une question sur laquelle je ne puis insister ici, mais que cependant je crois pouvoir résoudre dans le sens du simple symptôme, si je m'en rapporte à l'observation que je possède de deux enfants jumelles dont l'une, porteuse de végétations à un moment donné, chétive, retardataire et sujette à des tics nerveux comme l'enfant qui fait l'objet de cette observation, était, dès sa naissance, beaucoup plus frêle que sa sœur et l'est restée depuis.

---

**Explication de la planche.**

Toutes ces figures ont été dessinées à l'aide de l'objectif à dessiner de Leitz. Celles dont le grossissement n'est pas spécialement indiqué ont été dessinées avec l'objectif à immersion homogène 1/15 de Stiassnié, oculaire 1 de Leitz.

*Fig. I.* — Coupe de végétations adénoïdes. Centre de la végétation, portion fibro-vasculaire très riche en éléments éosinophiles et mastzellen Voir le texte : fixation p. 98, coloration et signification p. 103 à 105. Observation de l'enfant adénoïdien, p. 122.

*Fig. II.* — Coupe d'un ganglion lymphatique de jeune cobaye. Fixation par le liquide de Branca (M. Vigier); coloration hématoxyline-éosine; voir le texte, p. 110.

*Fig. III.* — Lacune de rate de cobaye montrant le passage d'une cellule éosinophile à travers sa paroi; une autre cellule se trouve dans la cavité même de la lacune; texte, p. 115.

*Fig. IV.* — Formes que prennent les éléments éosinophiles en diapédèse à travers les parois des lacunes de la rate de cobaye. Tendance à l'effritement, *a*, *c*, *d*. Les éléments *a* et *b* se trouvaient traverser la paroi d'une seule et même lacune. Les éléments de cette figure ainsi que la figure III ont été dessinés sur une seule et même coupe. Même texte que la figure III et p. 117.

*Fig. V.* — Vue d'ensemble d'une coupe de végétation adénoïde, grosst. 32; fixation et coloration régressive p. 98, description p. 99 à 104. La portion fibro-vasculaire de cette coupe (*a*) répond à une portion similaire d'une des coupes de la même série dessinée figure I. La figure VII représente une portion de la périphérie et du centre d'un des follicules (*b*) de cette coupe; *c*, *d*, revêtement épithélial à ligne de démarcation nette; *e*, *f*, cryptes; *g*, *h*, revêtement sans limite bien distincte.

*Fig. VI.* — Portion du revêtement épithélial de la végétation, grosst. 330; fixation et coloration p. 98; description p. 101. — *a*, épithélium à noyaux clairs et à rares grains chromatiques, protoplasma intermédiaire non différencié; *b*, *c*, apparition d'un réticulum au pourtour des éléments cellulaire; *d*, *g*, petits noyaux foncés très chromatiques, en apparence libres, au centre d'espaces clairs; *e*, *f*, capillaires sanguins.

*Fig. VII.* — Portion d'un follicule clos de la végétation représentée figure V. — *d*, *e*, petits noyaux chromatiques; *f*, *g*, gros noyaux clairs granuleux du centre; *h*, *i*, figures en karyokinèse. L'extrême périphérie du follicule manque dans cette figure; on y trouverait quelques noyaux minces effilés de cellules du tissu fibreux; le tiret indicateur répondant à la lettre *h* marque assez bien la limite de la zone périphérique foncée, à petits noyaux, du follicule et du centre plus clair parsemé de gros noyaux clairs et de figures karyokinèse.

# LES TORSIONS OSSEUSES

## LEUR ROLE DANS LA TRANSFORMATION DES MEMBRES

**Par P. Le DAMANY**
Professeur à l'École de Médecine de Rennes.

---

Des recherches expérimentales sur la luxation congénitale de la hanche humaine nous ont conduit, après Meyer, Schmidt, Merkel, Mikulicz, Broca et d'autres encore, à étudier la torsion fémorale. La mensuration tropométrique de fémurs recueillis sur des embryons et des fœtus humains, aux diverses périodes de leur développement, et sur des enfants d'âges variés, nous a montré que la torsion fémorale apparaît vers la fin de la première moitié et grandit durant toute la deuxième moitié de la vie intra-utérine pour diminuer après la naissance, mais sans disparaître jamais complètement. Au contraire, la torsion de l'humérus, chez l'homme, existe nettement dès que cet os est suffisamment dessiné pour qu'on puisse lui attribuer une forme précise, et elle croît non seulement avant, mais encore après la naissance, pendant toute la durée du développement du squelette : les mensurations de Gegenbaüer, dont nous avons vérifié l'exactitude, démontrent qu'il en est ainsi. Cette différence entre la marche de la torsion dans l'un et dans l'autre de ces os, fait penser que deux mécanismes distincts président à leur évolution. Et dès lors, l'obligation se présente de quitter la torsion fémorale, de sortir, pour mieux le comprendre, du sujet primitivement choisi, d'étudier les torsions osseuses en général, et de savoir comment s'est faite, dans ses grandes lignes, l'évolution des membres dans la série des vertébrés. A quiconque prendra la peine de faire avec nous cette incursion dans le domaine de l'anatomie comparée, toutes les opinions émises jusqu'à présent sur l'appréciation des torsions humérale et fémorale se montreront vraies en partie, mais grosses d'erreurs néanmoins.

Les théories qui expliquent comment l'humérus et le fémur se différencient dans deux membres primitivement semblables et arrivent à constituer deux types opposés, l'un tournant son genou en avant, l'autre son coude en arrière, sont au nombre de trois.

1° Pour Martins, l'humérus dérive du fémur par une torsion de 90° chez les quadrupèdes, et de 180° chez l'homme. La forme du fémur reste fixe;

2° Pour Julien et Sabatier, humérus et fémur proviennent d'un os isomorphe, en subissant l'un et l'autre une torsion égale, mais en sens inverse, chez les quadrupèdes;

3° Albrecht enfin nie toute torsion de l'humérus, même dans l'espèce humaine. Le secret de la transformation du membre antérieur serait dans le déplacement du radius autour du cubitus.

En face des précédentes, dont elle diffère, voici notre opinion. Le fémur et l'humérus ne présentent de torsion que chez l'homme et les anthropoïdes. A partir du moment où, chez les vertébrés anciens, les surfaces articulaires ont acquis une orientation permettant la tropométrie (téléosaure), l'évolution de l'humérus et du fémur sont très différentes, mais les transformations de l'un ne sont pas inverses des transformations de l'autre.

Tous deux dérivent de deux os semblables, cylindriques d'abord (ichthyosaure), puis coudés à leur extrémité supérieure : l'humérus et le fémur primitifs sont isomorphes, isotropes, et semblables l'un et l'autre à l'humérus des quadrupèdes supérieurs ou des oiseaux. L'humérus garde sa forme initiale jusqu'aux singes voisins de l'homme : il ne se tord que chez les anthropoïdes.

Le fémur, semblable à l'humérus chez les batraciens, les reptiles, les mammifères monotrèmes et aussi chez les chéiroptères, change de forme chez les autres mammifères supérieurs et chez les oiseaux. Sa surface articulaire supérieure et la saillie qui la supporte (col) se développent en un point différent du point primitif et se rapprochent ainsi peu à peu d'un plan perpendiculaire à celui qu'elles occupaient précédemment. Si l'on place, côte à côte sur une même table, un fémur de chien et un fémur de tortue, l'axe de leur extrémité inférieure étant parallèle à la table, la tête du premier aura son axe horizontalement dirigé, tandis que celle de la seconde regardera directement en haut comme celle d'un humérus (fig. 1).

Cette différence pourrait faire croire à une torsion qui n'existe pas, ainsi que nous le démontrerons. Aussi, en comparant l'angle

de torsion du fémur humain par lequel la tête, interne chez l'embryon, est plus tard reportée en avant, à l'obliquité dans le même sens que présente, chez certains animaux, l'axe de l'extrémité fémorale supérieure, Broca a commis une erreur, à notre sens. Il a rapproché deux dispositions évidemment identiques en apparence, mais pourtant différentes, puisqu'elles sont dues à deux causes qui n'ont rien de commun. L'angle que fait l'axe de l'extrémité supérieure avec l'axe de l'extrémité inférieur est bien, chez l'homme, le résultat d'une torsion; mais chez les quadrupèdes, l'éléphant par exemple, il n'est dû qu'à une imparfaite différenciation, à la persistance, plus ou moins atténuée, d'une disposition ancestrale, à l'origine de laquelle le fémur est semblable à l'humérus.

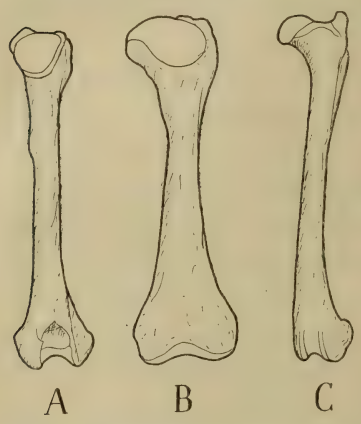


Fig. 1. — L'humérus du chien A, et le fémur de la tortue B ont leurs surfaces articulaires semblablement orientées. C'est le fémur du chien C qui s'est différencié du type primitif.

L'étude des variations que les torsions osseuses subissent avec l'âge, un regard jeté sur les altérations que peuvent leur imprimer les causes pathologiques et les anomalies, tel le rachitisme qui assouplit le squelette et le rend malléable à l'excès, telle l'achondroplasie qui le fixe avant l'heure dans une forme immuable, l'étude d'une pièce squelettique donnée, aux diverses phases de ses transformations dans la série animale, sont la principale source de nos preuves. De plus, serait-ce une erreur de penser qu'ici, comme dans toutes les sciences qui ont pour but l'étude de la nature, la méthode expérimentale doive avoir sa place? Nous ne l'avons pas cru. Nous avons donc cherché à reproduire ou à modifier des torsions osseuses chez des animaux jeunes, en cours de développement, et nous avons retiré grand profit de ces expériences.

Dans ce champ d'observations il est facile de montrer, après J. Guérin, que certaines difformités et certaines maladies peuvent avoir une influence très évidente sur la torsion et la détorsion des os. Nous en rapportons aussi la conviction que la torsion osseuse peut produire des accidents pathologiques et, pour préciser davantage, que son rôle dans la pathogénie de la luxation congénitale

de la hanche, quoique méconnu jusqu'à ce jour, doit être pourtant considéré comme étant d'une importance primordiale.

Devons-nous, avant d'aborder l'exposé du problème que nous voulons résoudre et des solutions auxquelles nous ont conduit lentement l'expérience et l'observation, faire une profession de foi et nous déclarer partisan ou adversaire des théories transformistes de Lamarck et de celles de Darwin? Nous ne pensons pas qu'il soit utile d'aller si loin et de prendre parti dans une lutte qui a divisé et divise encore les savants. Sur l'objet de leurs discussions, l'accord n'est pas fait ni près de se faire. Le transformisme, dans ses déductions quelque peu hasardeuses, s'éloigne des faits et de la science proprement dite pour se rapprocher de la philosophie. Nous ne chercherons pas à monter si haut et, sauf pour donner un rapide aperçu de l'évolution des membres, nous resterons dans le domaine des faits constatés. Aussi suffira-t-il aux besoins de notre cause de considérer comme démontré que les espèces peuvent varier, que des changements se produisent chez tous les êtres vivants, sous la double influence des conditions de milieu et de la sélection luttant d'une manière efficace contre l'hérédité, pour le perfectionnement, autant vaut dire pour la transformation des espèces. Cette partie du problème transformiste a reçu et reçoit encore chaque jour des démonstrations irréfutables.

Peut-être est-il prudent, avant d'affirmer que l'humérus n'est pas un os tordu chez les quadrupèdes et chez les oiseaux; avant de chercher à prouver que sa torsion est un caractère particulier aux anthropoïdes et à l'homme, avant d'entrer aussi dans l'étude plus délicate de la torsion fémorale, peut-être est-il sage, disons-nous, de préciser ce qu'il faut entendre en ostéologie par le mot *torsion*. Si cette définition paraissait superflue, tant le mot est simple et d'usage courant, la vérité nous obligerait à dire que la valeur de ce mot n'a pas été bien analysée, ni sa signification bien interprétée par les auteurs qui, comme Martins et Durand (de Gros), se sont occupés de la torsion humérale dans la série des vertébrés. D'après eux, le coude, comme le genou, aurait primitivement sa face d'extension dirigée en avant, et la transformation par laquelle le membre antérieur aurait tourné sur lui-même de manière à amener en avant le pli de flexion du coude n'aurait pu se produire que par une torsion de 180° dans l'humérus. Cette opinion serait vraie

si l'extrémité supérieure de l'humérus était restée fixe dans cette transformation supposée, si la nature, pour l'obtenir, n'avait eu d'autre ressource que d'imposer à cet os l'énorme violence d'une torsion équivalente à une demi-circonférence. Heureusement, de même qu'elle affectionne les solutions simples, de même, pour y parvenir, elle a recours aux moyens les plus faciles. Dans le cas présent, un mouvement de circumduction de l'humérus entier, autour de l'épaule comme centre, mouvement facile, grâce à la mobilité que lui donne cette jointure, suffit, avec les déplacements de l'omoplate, aux diverses orientations du membre antérieur chez les vertébrés.

Sous le nom de torsion, nous désignons toute modification d'un os consistant, l'une des extrémités restant fixe, en une rotation, autour de l'axe diaphysaire, de l'autre extrémité soit seule, soit accompagnée de la diaphyse. Elle se produit toujours à l'endroit où l'os s'allonge, c'est-à-dire, pour les os des membres, dans le cartilage de conjugaison. Du double phénomène combiné de rotation et d'allongement résulte un accroissement spiroïde.

Cette torsion se révèle par les transformations successives d'un os dans la série animale et aussi, pour un être donné, par les changements d'orientation réciproque que subissent, dans des plans perpendiculaires à l'axe de la diaphyse, les axes articulaires de cet os, depuis le moment où il apparaît dans l'embryon jusqu'à celui où il a terminé son développement. Pour qu'elle puisse se produire et surtout se reconnaître, il faut que les pièces squelettiques aient perdu leur forme cylindrique primitive, soit après aplatissement (côtes), soit par inclinaison des surfaces articulaires qui, d'abord terminales et perpendiculaires à l'axe diaphysaire (humérus et fémur d'ichthyosaure, fig. 2) tendent à devenir terminolatérales (tête fémorale, humérale). Le résultat de cette obliquité des surfaces articulaires est de fournir des points de repère et des plans d'orientation utilisables pour constater et mesurer les déformations.

Une vérité que nous voulons énoncer dès à présent concernant la morphogénie des membres, c'est que la nature a rarement recours à ces torsions. La plupart des os modifient leur disposition par rapport aux trois plans de l'espace sans subir de torsion proprement dite. Le secret des grandes transformations des membres n'est pas là, il est dans les changements d'orientation des segments osseux

que permettent les mobilités articulaires : aucune altération de la forme fondamentale des pièces squelettiques n'intervient ordinairement.

Les membres peuvent subir deux sortes de modifications par torsion. Les unes, fréquentes et faciles, changent les rapports des pièces osseuses, mais non leur forme : un individu qui regarde son

Fig. 2. — Os pour lesquels aucune tropométrie n'est possible : Les surfaces articulaires sont des portions de sphères terminales. — A, Humérus de plésiosaure; B, Humérus de tortue luth; C, Radius de baleine.

épaule droite ou son épaule gauche tord son cou, mais non ses vertèbres, l'avant-bras de l'homme en pronation est tordu, mais non le radius ni le cubitus. Les autres se passent dans la continuité des os dont une extrémité tourne autour de l'axe diaphysaire, l'autre restant fixe : la forme de la pièce squelettique est ici modifiée; celles-ci sont rares, ne se produisent qu'en des circonstances très spéciales et ne se voient guère que dans les côtes, chez de nombreux animaux, et surtout dans l'humérus et le fémur de l'homme et des anthropoïdes.

# I

## Les torsions osseuses, étude générale.

Historique. — L'étude historique et critique des torsions osseuses envisagées d'une manière générale présente à considérer plusieurs points : 1° Les torsions osseuses existent-elles? 2° Comment ont-elles été comprises et appréciées? 3° Par quels procédés les a-t-on mesurées?

L'objet de cette recherche, depuis les premiers travaux de Martins, a toujours été la comparaison de l'humérus avec le fémur. Le fémur a sa tête à peu près au-dessus du condyle interne, l'humérus a la sienne au dessus de l'olécrâne (rotule) chez les quadrupèdes mammifères, tandis que, chez l'homme, elle se trouve à peu près au-dessus de l'épitrochlée qui correspond au condyle externe du fémur. La présence, sur la face externe du corps de l'humérus, d'une gouttière qui le contourne en spirale a fait penser que cet os est celui qui s'est différencié de l'autre par une torsion de 90°, torsion qui, chez l'homme, est devenue voisine de deux angles droits.

Vicq d'Azyr [1] comparait le membre inférieur droit au membre supérieur gauche et obtenait ainsi une orientation générale des membres humains pouvant faire croire à une certaine homologie, mais son interprétation n'a pu être acceptée. Le membre supérieur droit doit être comparé au membre inférieur droit, le membre inférieur gauche au membre supérieur gauche. L'humérus droit doit donc être comparé au fémur du même côté. C'est ce que fit Martins [2] qui, le premier, compara aussi l'humérus de l'homme et celui des quadrupèdes et admit l'existence de la torsion. Se demandant si cette torsion était réelle ou virtuelle, il considéra la solution de ce problème comme une difficulté d'ordre métaphysique qu'il ne chercha même pas à résoudre ; il considéra simplement cette torsion comme démontrée par l'existence de la gouttière spiroïde de l'humérus.

La première tentative d'explication de ces torsions, provoquée par une deuxième publication de Martins [3], est due à J. Guérin qui, dans les pieds bots avait noté la torsion du tibia, torsion nettement démontrée par l'examen comparatif du côté sain et du côté déformé. Cette torsion était due, pour Guérin, à l'action des muscles.

Durand (de Gros) [4], la même année, s'appliqua à montrer l'influence

1. Sur les rapports entre les usages et la structure des quatre extrémités dans l'homme et les quadrupèdes, *Mémoires de l'Académie des Sciences de Paris*, 1774.

2. Nouvelle comparaison des membres pelviens et thoraciques chez l'homme et les mammifères, *Mémoires de l'Académie des Sciences et des Lettres de Montpellier*, 1857, t. III, p. 471 à 512.

3. Sur la torsion de l'humérus, *Bulletin de la Société d'anthropologie*, 2e série, t. III, 1868.

4. *Bulletins de la Société d'anthropologie*, 2e série, t. III, 1868.

des muscles et de l'adaptation au milieu sur la torsion des os. Mais la base de son étude, qui était l'absence de torsion humérale chez la tortue marine, l'existence d'une torsion de cet os chez la tortue de marais, se trouve fausse. Si donc son travail est vrai dans ses grandes lignes, il n'en est pas moins certain que, malgré l'originalité des vues, il est moins démonstratif que la courte note de J. Guérin. Durand (de Gros) eut pourtant le mérite d'établir dans son travail l'isomorphisme et l'isotropisme de l'humérus et du fémur primitifs chez l'ichthyosaure et le plésiosaure. Mais, pour lui comme pour tous les auteurs qui l'ont suivi, les différences qui surviennent entre l'humérus et le fémur ne sont le résultat que d'une torsion.

Martins, qui s'était demandé si la torsion humérale était réelle ou virtuelle, Guérin, qui avait démontré l'existence de torsions pathologiques et les avait attribuées aux influences musculaires, Durand (de Gros), qui avait cru voir des torsions là où il n'y avait que de trompeuses apparences, n'avaient pas réussi à prouver l'existence des torsions normales chez des individus normaux.

L'humérus est-il tors comme une colonne sculptée en torsade, ou tordu comme l'est chaque brin destiné à entrer dans la composition d'une corde de chanvre? C'est à Gegenbaüer[1] que revient le mérite d'avoir donné à cette question une réponse justifiée. Il a vu que, chez le fœtus et l'adulte, les axes des extrémités articulaires n'avaient pas la même orientation réciproque et que, en avançant en âge, cet humérus s'éloignait de plus en plus du type huméral des quadrupèdes. Cette constatation, malgré les objections d'Albrecht[2], démontrait d'une manière péremptoire que l'humérus se tord au cours de son développement.

Donc, la torsion osseuse est bien réelle et non virtuelle et la « difficulté métaphysique » de Martins est très facilement résolue par des mensurations comparatives chez le fœtus, l'enfant et l'adulte.

Si certains changements d'orientation réciproque des surfaces articulaires sont le résultat de torsions osseuses, faut-il en conclure que tous ces changements d'orientation sont le résultat de torsions? C'est l'opinion généralement admise, mais elle n'est basée sur aucune démonstration, aucune preuve. Gegenbaüer a pour ainsi dire assisté à la torsion de l'humérus et a prouvé sans conteste qu'il y a des torsions osseuses. Mais de là à admettre que toute la différence qui sépare l'humérus humain du fémur humain soit due à une torsion de 180° au moins, il y a loin puisque la torsion mesurée par Gegenbaüer ne dépasse pas 30°. Donc, pour les 150° restants, aucune vérification n'a été faite.

Aucun auteur ne semble avoir compris que, si certaines variations de direction des axes articulaires peuvent être dues à ce que l'os se tord au cours de son développement ou au cours de son évolution dans la série

1. Ueber die Drehung des Humerus, *Jenaische Zeitschrift für Medicin und Naturwissenschaft*, t. IV, 1868.

2. *Beitrag zur Torsionstheorie des Humerus und zur morphologischen Stellung der Patella in der Reihe der Wirbelthiere*, Kiel, Schriften der Universität, 1875.

des vertébrés, il y a aussi une autre transformation, sans torsion, qui résulte de ce que la tête articulaire se développe en un point différent de son siège primitif, l'os ne se tordant pas, mais poussant son apophyse articulaire dans une direction autre que la primitive.

Donc, en résumé, pour ce qui concerne l'existence des torsions osseuses, la réponse à faire d'après les documents publiés jusqu'à ce jour est celle-ci : Guérin et Gegenbaüer ont démontré leur existence et Guérin a fait voir l'influence des muscles dans les torsions pathologiques. Mais tous les auteurs ont eu le tort d'attribuer à des torsions toute la différence qui sépare l'orientation des axes articulaires de l'humérus de l'orientation des axes articulaires du fémur.

Le mot courbure de torsion, par opposition au mot courbure d'enroulement, est aussi employé pour les côtes. Il ne semble pas que l'explication de cette courbure ait été recherchée.

Dans l'appréciation des torsions, les procédés les plus singuliers ont été employés. Parfois on ne les examine que par l'orientation du coude sans songer que la tête humérale a pu tourner en même temps que le reste de l'os. Les affirmations de Durand (de Gros) [1] n'ont d'autre base que des examens de ce genre.

Martins, dans son mémoire de 1857, jugeait les torsions de l'humérus par un simple coup d'œil et ses appréciations, quoique grossières, ont été fécondes en heureux résultats car elles ont été le point de départ des recherches de Lucæ, Welcker et même de Broca.

Welcker et Lucæ employèrent des procédés plus précis qui, l'un et l'autre, appartiennent à la méthode graphique.

Welcker [2] recourait à un procédé qui porte son nom et qui consistait essentiellement, après avoir tracé sur les os les axes articulaires et les avoir marqués par des épingles d'acier, à dessiner sur une vitre plane, perpendiculaire à l'axe de l'os, la projection des deux extrémités osseuses, puis à mesurer à l'aide d'un rapporteur l'angle formé par l'axe de l'une et celui de l'autre. Gegenbaüer employa cette même méthode. Les résultats en sont bons, mais la technique est très compliquée, aussi n'est-il pas étonnant que Lucæ ait cherché à la simplifier.

Lucæ [3] plaçait les os horizontalement et dessinait sur une glace verticale perpendiculaire à l'axe osseux la projection des deux extrémités. Mais le dessin, dans ces conditions, est difficile et nécessite, pour devenir précis, l'emploi du diagraphe qui le rend horizontal. L'avantage de cette méthode était de fournir sur un même dessin la projection des deux extrémités et de donner ainsi des résultats relativement très précis, tout aussi précis que ceux du tropomètre, nous dit Broca.

Le tropomètre, imaginé par Broca (fig. 3) en 1872 et décrit par lui neuf ans plus tard [4], comprend deux arcs à pointes dont l'un marque la

1. *Loco citato.*
2. *Archiv für Anthropologie*, 1866, t. I, p. 274.
3. *Die Hand und der Fuss*, in-4°, 1865.
4. *Revue d'anthropologie*, 1881, p. 406 et sqq.

direction de l'axe supérieur de l'os, humérus ou fémur, dont l'autre indique celui de l'extrémité inférieure. Cet arc à pointes est formé d'une monture en arc de cercle terminée par une pointe fixe à une extrémité et à l'autre par une glissière dans laquelle se meut une tige dite tige directrice et qui donne la direction de la ligne qu'on étudie. Une vis de serrage la fixe à la distance voulue de la pointe qui lui fait vis-à-vis. Au

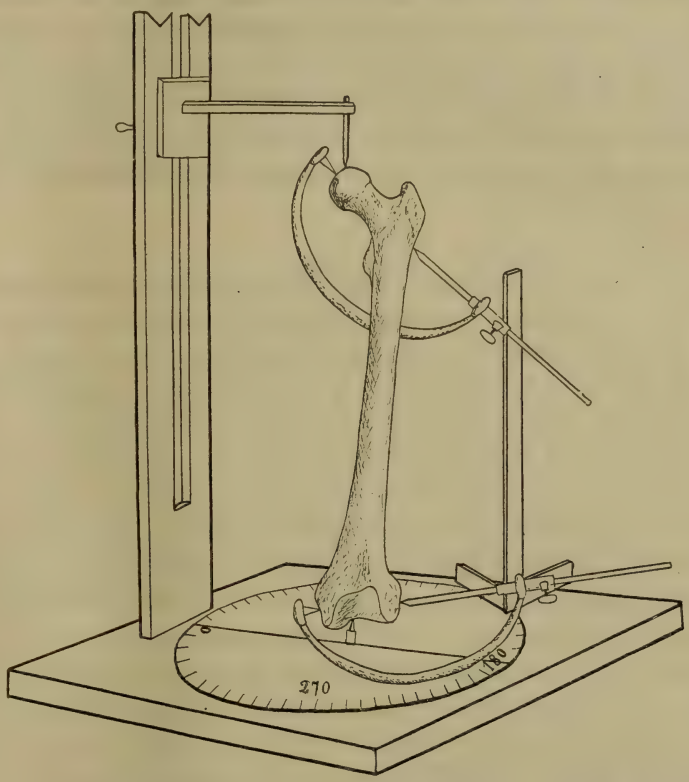


Fig. 3. — Le tropomètre de Broca avec notre double équerre qui facilite les mesures en supprimant la visée.

centre d'un cadran divisé en 360° s'élève une pointe qui doit être enfoncée à l'extrémité inférieure de l'axe longitudinal de l'os. Le long d'un montant glisse une potence terminée par une pointe placée sur la même verticale que la précédente et lui faisant vis-à-vis. Elle est enfoncée dans le point qui correspond à l'extrémité supérieure de l'axe. Quand l'appareil est entièrement disposé, l'os étant en place et les axes articulaires indiqués par les tiges directrices des arcs à pointes, ces deux tiges, la supérieure et l'inférieure, ainsi que les deux pivots verticaux, doivent être dans deux plans formant un angle dièdre dont le sommet est l'axe longitudinal de l'os. S'il en était autrement les pivots seraient légèrement déplacés de manière à les ramener dans ces plans.

Broca mesurait les torsions en visant la fente du montant avec la tige directrice supérieure. Nous avons trouvé plus commode d'employer deux doubles équerres qui donnent des résultats plus précis et plus rapides que la visée (fig. 3). Avec l'aide des deux doubles équerres aucune erreur ne peut être commise, sauf celle qui résulte de la difficulté qu'il y a à enfoncer les pointes de l'arc à pointes en des endroits absolument précis et même de déterminer les endroits où il faut les enfoncer. Ces mensurations ne peuvent être d'une précision absolue. Avec les plus grandes précautions, des erreurs surviendront, mais, après un apprentissage suffisant, un observateur soigneux ne les verra pas dépasser 2° à 3°. L'emploi du tropomètre permet ainsi une très grande rapidité et une exactitude très suffisante dans la mensuration des torsions. C'est grâce à lui que Broca a pu préciser si bien la torsion humérale dans les différentes races humaines.

Pour pouvoir affirmer qu'un os est tordu, nous ne nous contenterons pas de constater un changement dans la direction de l'une des surfaces articulaires. Il ne nous suffira pas davantage de trouver des bords plus ou moins disposés en spires; ces apparences peuvent être trompeuses. Nombreux sont les os ou groupements d'os qui paraissent tordus chez certains animaux et ne le sont pas en réalité. Tels sont le tibia, le péroné, l'ensemble du squelette de la jambe chez beaucoup de quadrupèdes, le fémur et l'humérus. Cette apparence de torsion, purement simulée, n'existant pas en réalité, due simplement à l'adaptation des formes osseuses dans le but de renforcer les insertions musculaires, de faciliter le glissement des tendons, de se prêter au contournement des os par des vaisseaux, mérite mention, car les anatomistes l'ont considérée longtemps comme une torsion réelle, et c'est seulement depuis un nombre d'années assez restreint qu'une interprétation nouvelle et exacte en a été donnée.

Le *péroné*, au premier abord, paraît tordu sur lui-même, mais les traités classiques nous apprennent que cette apparence a pour cause l'apparition, sur le tiers inférieur de la face externe, d'une crête oblique limitant la gouttière dans laquelle glissent les tendons des péroniers latéraux. Albrecht a pourtant insisté sur l'évidence de la torsion du péroné indiquée non seulement par la disposition spiroïde des faces et des bords de cet os, mais encore par l'angle d'une trentaine de degrés que fait le plan de l'extrémité supérieure avec celui de l'extrémité inférieure, la face articulaire supérieure regardant en dedans et en avant, tandis que l'inférieure regarde directement en dedans. Pour lui, chez les animaux qui ont l'extré-

mité supérieure du péroné située en arrière du tibia, c'est l'extrémité inférieure qui s'est déplacée de manière à devenir postérieure, d'externe qu'elle était d'abord. Or, il est facile de voir que si les quadrupèdes inférieurs (crocodile) ont le péroné situé en arrière du tibia, cela tient à ce que le genou est tourné en dehors. Par un mouvement de circumduction du fémur, ramenons le genou de ces animaux en avant, le péroné devient externe dans toute sa longueur. Pour que son extrémité postérieure revienne alors en arrière, le fémur restant immobile il faut de toute nécessité qu'elle se déplace. C'est ce qu'elle fait, en glissant autour du plateau tibial. Le changement d'orientation de la surface articulaire supé-

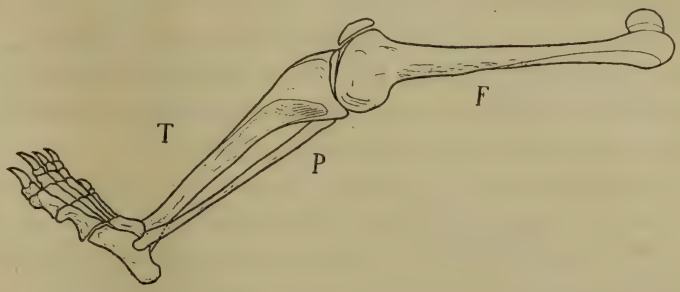


Fig. 4. — Membre postérieur d'un fourmilier. Montre que le déplacement en arrière du péroné, exécuté par la traction d'un muscle fléchissenr de la jambe, n'est pas une torsion, puisque l'axe du genou et du cou-de-pied sont restés parallèles entre eux. Comparer cette figure à la figure 5 où la torsion et, par suite, le changement d'orientation du pied, se sont produits non pas en apparence, mais en réalité.

rieure, péronéo-tibiale, est dû à ce glissement. Interne quand elle s'articulait avec le bord externe du plateau tibial, elle doit devenir antérieure pour s'unir au bord postérieur de ce plateau. Il se fait donc, très évidemment, un changement dans l'orientation réciproque des surfaces articulaires, mais il n'y a pas de torsion véritable (fig. 4). Sous l'influence des muscles fléchisseurs puissants auxquels elle donne insertion (biceps fémoral chez l'homme), l'extrémité supérieure du péroné se laisse entraîner et devient postérieure. Comme la fonction fait l'organe, la surface articulaire se déplace aussi peu à peu, la résorption modelante supprime du tissu à la partie antérieure de la facette articulaire, l'addition ostéoplasique en ajoute à la partie postérieure, et l'orientation de la facette est ainsi changée.

Un exemple qui nous fera mieux comprendre ces changements d'orientation des surfaces articulaires, sans torsion osseuse, nous

est fourni par l'extrémité inférieure du cubitus de l'oiseau. Chez les animaux dont le membre antérieur sert à la marche, l'articulation radio-cubito-carpienne ne possède que le mouvement de flexion; chez l'oiseau ce mouvement disparaît et est remplacé par l'adduction qui seule est utile pour coucher, dans le repos de l'aile, le carpe et les phalanges le long du cubitus. Aussi voyons-nous la cavité glénoïde terminale du cubitus se transformer en une trochlée très inclinée par rapport à l'axe osseux, et se continuant presque avec l'un des bords de l'os. C'est un phénomène analogue qui se produit à l'extrémité supérieure du péroné. Nous pouvons résumer de la manière suivante les arguments contraires à l'idée que cet os pourrait être tordu :

1° Les déplacements de ses surfaces articulaires ont beaucoup d'analogues pour lesquelles une torsion ne saurait être invoquée.

2° L'expérimentation et la pathologie les reproduisent très facilement, avec les mêmes caractères, sans torsion.

3° Pour qu'une torsion se fasse, il faut que deux forces interviennent, or le biceps, seul tendon qui, chez l'homme, s'insère sur l'extrémité supérieure du péroné, ne saurait, à lui seul, produire une torsion, il ne peut qu'attirer l'extrémité supérieure de l'os en arrière et en dedans : c'est ce qu'il fait.

4° Puisque, contrairement à l'opinion d'Albrecht, c'est l'extrémité supérieure et non l'extrémité inférieure qui se déplace, les crêtes obliques devraient avoisiner l'extrémité supérieure et non l'inférieure, s'il y avait torsion; nous avons dit, en outre, que ces crêtes n'ont pas d'importance.

5° Enfin, le simple glissement en arrière de l'extrémité supérieure explique très bien ces transformations et une torsion n'aurait aucune raison d'être.

Ce déplacement en arrière de la tête du péroné pourrait aussi, au premier abord, faire croire que le squelette de la jambe, deuxième segment du membre inférieur, présente dans son ensemble une torsion, non pas osseuse, mais articulaire, comparable à celui de l'avant-bras de l'homme en pronation. Il n'en est rien, puisque les axes physiologiques du genou et du cou-de-pied n'en sont pas modifiés : l'un et l'autre restent transversaux. La torsion (articulaire et non osseuse) existe, au contraire, chez les amphibiens, comme l'otarie, car chez eux, l'axe du cou-de-pied, de transversal est devenu vertical : le péroné s'est déplacé dans toute sa longueur,

de 90° autour du tibia et le tibia a tourné sur lui-même de 90° (fig. 5). Ces déplacements divers nous montrent que ces changements de forme ou de direction des os ne sont pas tous synonymes de torsion et qu'ils présentent plusieurs variétés : 1° torsions osseuses proprement dites; 2° torsions articulaires par simple rotation; 3° torsions apparentes, qui n'influent en rien sur l'orientation des axes des articulations ni sur la physiologie des membres.

Semblera-t-il paradoxal de notre part de dire après cela que le

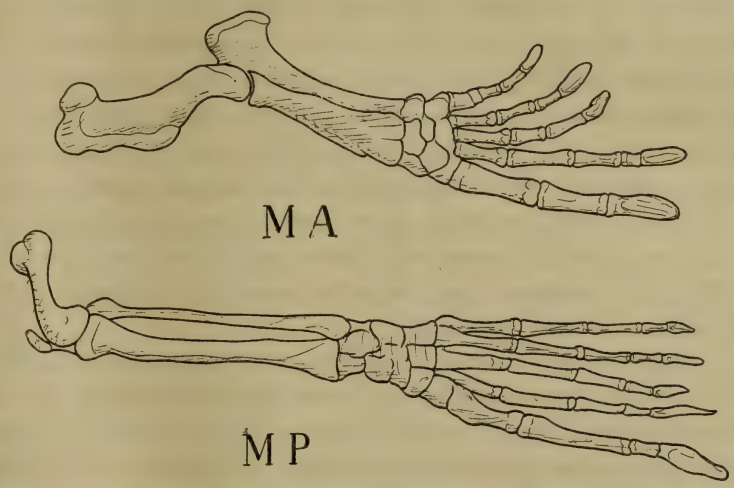


Fig. 5. — Membres antérieur MA. et postérieur MP gauches d'une otarie. Tous deux, adaptés à une fonction unique, la natation, ont subi une torsion articulaire. Pour chacun, respectivement, l'avant-bras et la jambe ont tourné de 90°. La rotation, torsion articulaire, s'est faite dans le coude et le genou. Le radius est venu au-devant (au-dessous) du cubitus, le péroné est postérieur (supérieur) par rapport au tibia. L'animal s'est ainsi pourvu de deux rames excellentes par transformation de deux membres ancestralement organisés pour la marche.

déplacement en avant de la tête du radius est un signe de torsion du squelette de l'avant-bras chez les quadrupèdes supérieurs? Nous sommes loin de le penser, et notre opinion s'appuie sur les arguments suivants : la torsion de l'avant-bras a été étudiée dans un important mémoire par Albrecht; son existence est certaine, mais le radius et le cubitus pris isolément ne sont pas tordus. Aussi disons-nous qu'il s'agit là d'une torsion fonctionnelle, d'une rotation articulaire. Le radius et le cubitus forment, chez les quadrupèdes, une torsade qui a pour résultat d'imprimer au poignet une rotation de 180°. Une moitié de cette rotation se fait par croisement des os antibrachiaux, l'autre par déplacement de l'extrémité supérieure du radius qui d'externe devient antérieure.

Les torsions que nous appelons articulaires sont fort nombreuses dans le squelette humain. Celui du cou se tord dans les mouvements de nutation; la colonne lombaire peut se tordre également, et aussi le squelette du pied. La forme des os ne subit aucune modification, il n'y a de changement que dans leurs rapports réciproques. Une autre torsion physiologique est celle qui rend le pouce opposable aux autres doigts. Chez l'homme, les quadrumanes, l'aye-aye, la main ou la patte étant appliquées sur le sol par leur face palmaire, tous les doigts y reposent à plat, sauf le pouce qui ne touche ce plan que par un bord, la face palmaire étant tournée en dehors. Et pourtant, examinons le squelette de ce doigt, nous n'y trouverons aucune trace de torsion. Entraîné sans doute par l'action des muscles opposants, il a tourné autour de son axe longitudinal, subissant, dans l'articulation trapézo-métacarpienne, une rotation qui le dispense de toute torsion dans la continuité des pièces osseuses. Le résultat est le même que si, les surfaces articulaires ayant conservé leurs rapports respectifs, le trapèze ou le métacarpien s'était tordu de 45°.

Les torsions osseuses ou anatomiques et les torsions fonctionnelles ou articulaires sont unies par un type intermédiaire qui en montre l'unité d'origine et de mécanisme. Cette preuve se trouve dans l'*avant-bras* de certains herbivores. L'avant-bras est formé, pour un grand nombre d'animaux, les reptiles, les chéloniens, les anthropoïdes, les oiseaux, etc., de deux os parallèles. Chez tous ceux qui possèdent les mouvements de pronation et de supination de la main, et chez l'homme tout particulièrement, ils peuvent exécuter, l'un autour de l'autre, des mouvements qui ont pour résultat une véritable torsion fonctionnelle de l'avant-bras, le minimum de cette torsion correspondant à la position de supination, le maximum à la pronation forcée. Le radius tourne sur lui-même en haut, et autour du cubitus en bas. La pronation, qui est volontaire pour l'homme et certains animaux, est nécessaire à la marche pour la plupart des quadrupèdes. Aussi la voyons-nous devenir chez eux une attitude fixe destinée à tourner vers le sol la face palmaire de la patte. Elle est produite, au début, sans doute, par les muscles pronateurs qui, une fois le changement fait, subissent la transformation fibreuse, partielle d'abord, puis totale et finissent ainsi par disparaître. Chez le lapin, le muscle rond pronateur existe tel qu'on le trouve chez l'homme avec des insertions comparables, mais son

rôle y est un peu modifié. Par ses contractions il doit, évidemment, augmenter légèrement la pronation et s'opposer activement à la supination, mais, en outre, il peut encore s'opposer passivement à ce dernier mouvement. En son centre, en effet, il est constitué par une bandelette fibreuse qui va des insertions cubitales aux insertions radiales et rend la supination impossible. Cette attitude de pronation perpétuelle rapprochant ainsi les deux os, ils finissent par s'accoler, puis par se souder; mais au lieu d'être soudés paral-

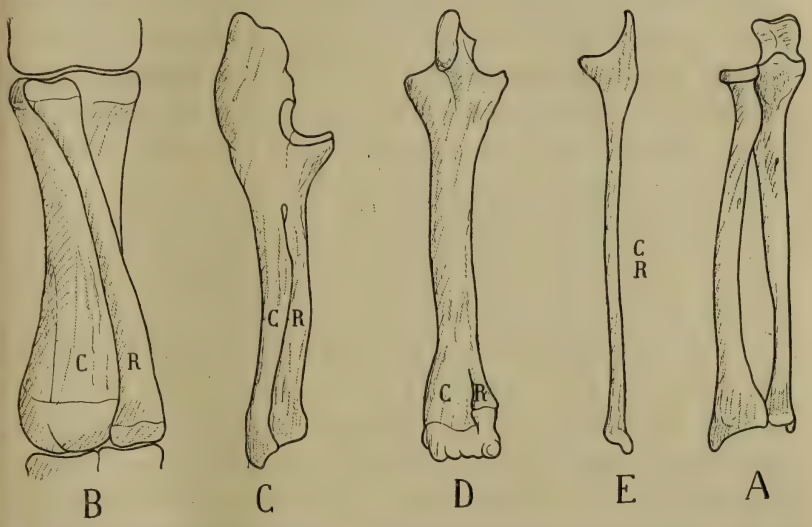


Fig. 6. — Évolution de l'avant-bras. — A, homme : le radius et le cubitus sont à peu près parallèles ; B, éléphant : torsade sans soudure ; C, sanglier : début de soudure dans la torsade; D, alpaca : soudure presque complète, remarquer que les points épiphysaires inférieurs restent nettement distincts ; E, chauve-souris : soudure complète à tel point qu'on peut se demander si le radius n'a pas disparu.

lèlement l'un à l'autre comme le tibia et le péroné des équidés, ils s'unissent en une torsade, le radius étant antéro-externe en haut, directement interne en bas. L'avant-bras, ainsi constitué par un os unique, possède assurément un squelette tordu, et tordu anatomiquement parlant, tordu comme l'est une corde à deux brins; cette torsion a pour point de départ une attitude purement fonctionnelle due à la contraction initiale des muscles pronateurs (fig. 6).

La torsion de l'avant-bras avec soudure complète ainsi produite est peu apparente et n'a guère frappé les anatomistes, si on en juge par leur silence. Il est pourtant impossible de penser que l'un des des deux os ait disparu, car, sur l'os unique on voit les traces

de leur soudure; chez certains animaux, la fusion commence à peine, d'autres l'ont presque complète, mais néanmoins les points d'ossification épiphysaires du radius et du cubitus restent distincts et facilement reconnaissables. Il se produit là des phénomènes analogues à ceux qui se passent dans le sacrum de l'homme où les vertèbres se soudent. Donc, par la coalescence de deux os non tordus, nous avons obtenu un os unique, dont la torsion, anatomiquement, est supérieure à 90°, et physiologiquement égale à 180°.

Physiologiquement elle est de 180°, puisque la face palmaire des doigts, qui regarderait en avant, si l'avant-bras était complètement détordu, est maintenant dirigée en arrière. Mais, comme en haut l'extrémité du radius s'est déplacée en se portant en avant et en dedans, la torsion qui reste à accomplir n'est plus guère que d'un angle droit : c'est la pronation qui l'exécute.

Les anatomistes nous disent que les *côtes* présentent, outre leur courbure d'enroulement, une courbure de torsion, et ils ont raison, car une côte moyenne, prise dans un squelette d'homme, déposée sur une table, ne peut entrer en contact avec sa surface que par deux points : il semble que les deux extrémités ont été tordues en sens inverse. Si nous examinons les vertébrés les plus inférieurs ou ceux dont les côtes ont été fixées dans leur forme primitive par leur adhérence avec un test résistant, nous verrons que cette torsion n'existe pas. Les tortues, par exemple, ont des côtes perdues ou non dans la carapace, mais toujours reconnaissables : disposées comme les douves d'un tonneau, elles n'ont ni obliquité ni torsion. Chez les animaux plus inférieurs encore, les proto-vertébrés, la segmentation du corps en métamères se fait suivant des lignes uniquement transversales, perpendiculaires à la notocorde. Dans les squelettes des serpents dépourvus de membres et de sternum, dont les côtes sont aussi épaisses que larges, nous voyons apparaître une première modification, l'obliquité de la côte. La torsion est surtout nette quand les côtes sont aplaties de dedans en dehors et suivent une direction oblique en bas et en avant. Une lame de plomb disposée en spire autour d'un cylindre se tordrait de la même manière. Il est probable que l'abaissement de l'extrémité antérieure de la côte et de l'extrémité postérieure du cartilage costal (ou de la pièce osseuse correspondante), et par suite, la torsion costale qui en résulte forcément, sont dues à l'action des puissants muscles de la paroi abdominale.

En somme, en dehors de la torsion de l'humérus et du fémur que nous montreront l'homme et les anthropoïdes, il n'existe chez les animaux que deux exemples bien nets de torsion osseuse, celle de l'avant-bras, quand les deux sont soudés, et celle des côtes quand elles sont obliques par rapport à la colonne vertébrale; encore ces deux torsions sont-elles bien spéciales, comme on vient de le voir.

Si nous entrions dans le domaine de la pathologie, notre enquête, même limitée aux altérations morphologiques du squelette humain, serait plus fructueuse. Nous nous contenterons d'y jeter en passant un coup d'œil rapide. Dans le pied bot (Guérin), les os de la jambe sont tordus par suite de la déformation du pied et de sa direction anormale. Celle-ci oblige les muscles fléchisseurs et extenseurs à suivre, le long des os de la jambe, un trajet spiroïde; c'est à leurs contractions et aussi à l'action continue de leur tonicité qu'est due la torsion.

La torsion osseuse, anatomique, avons-nous dit plus haut, est toujours un phénomène nécessitant l'emploi d'une force importante et l'utilisation de points d'appui solides. Nous en avons un exemple frappant dans les conséquences de cette rétraction musculaire qu'on appelle le torticolis chronique. La torsion du cou y détermine à la longue une véritable torsion des vertèbres, anatomiquement déformées. Consécutivement, il survient aussi une torsion faciale caractérisée par une asymétrie, parfois légère, parfois importante. Avec une force normale, les résultats seront encore excessifs si elle agit sur des os dont la résistance sera moindre qu'à l'état sain. Les manifestations du rachitisme, sous ce rapport, sont des plus remarquables.

La colonne vertébrale, outre ses courbures dans le plan sagittal, présente naturellement des inflexions latérales légères, dues évidemment à la prédominance d'action des muscles d'un côté. Si les os sont insuffisamment résistants, nous verrons, outre des inflexions, survenir des torsions vertébrales qui se manifesteront surtout par le déplacement en arrière de l'angle des côtes d'un côté, et par le déplacement en avant de l'angle des côtes appartenant à la moitié opposée du tronc. Le résultat sera la production d'un thorax oblique ovalaire.

L'influence du rachitisme sur la torsion du fémur chez le singe et chez l'homme n'est pas moins étonnante puisqu'elle peut rem-

placer la torsion positive normale qui porte en avant la tête fémorale, par une torsion négative qui la reporte en arrière. Sur l'humérus, dont la torsion normale est considérablement accrue, parfois presque doublée, l'influence du rachitisme n'est pas moins évidente.

*Expérimentation.* — Martins se demandait, dans son premier Mémoire, si la torsion des os était réelle ou virtuelle. Pouchet et Beauregard affirment que l'humérus est tors et non tordu, c'est-à-dire qu'il n'a d'une torsion que l'apparence. Gegenbauër, en démontrant que la direction réciproque des axes articulaires de l'humérus varie avec l'âge dans une étendue telle que le doute n'est pas possible, a prouvé irréfutablement que l'humérus humain est tordu. La pathologie, en créant de toutes pièces des torsions, en les diminuant ou en les augmentant, a fait voir qu'elles sont susceptibles de variations.

L'expérimentation, qui nous permet de les reproduire à volonté, va nous autoriser à en affirmer de nouveau l'existence, puis à en étudier et à en expliquer le mécanisme et le siège exact. Nos expériences sont d'ailleurs fort simples et se comprennent facilement.

Chez le lapin domestique, la torsion fémorale est nulle, mais, d'un animal à l'autre, l'orientation peut varier de $-20^\circ$ à $+20^\circ$. Après les auteurs qui se sont occupés de cette question, nous considérons que l'orientation doit être indiquée par le chiffre $0^\circ$.

Lorsque l'axe de l'extrémité supérieure et celui de l'extrémité inférieure ne peuvent être inscrits dans un même plan, si la tête se reporte en arrière, la valeur de l'angle est négative; si elle se déplace en avant, cette valeur est positive. Ces variations, assez grandes, pouvant atteindre $40^\circ$ et plus d'un extrême à l'autre, pour un même animal, n'ont rien qui doive nous surprendre si nous réfléchissons que, pratiquement, elles ne peuvent avoir aucune influence appréciable sur le fonctionnement de l'articulation coxo-fémorale, aucun retentissement sur son rôle physiologique. Mais jamais, chez le lapin, on ne voit l'obliquité dépasser ce chiffre de $20^\circ$, qui est même un maximum dont l'os normal se rapproche rarement. Ces renseignements ont de l'importance, car il est nécessaire de savoir quels sont les chiffres sur lesquels nous pouvons nous appuyer pour admettre ou pour nier une torsion expérimentale. Il est évident que, ne pouvant mesurer la torsion d'un fémur

sur un animal vivant, nous ne devrons attribuer avec certitude à l'expérimentation que l'excédent de la torsion ainsi produite sur l'obliquité normale maxima.

Les très jeunes lapins ont les os d'un volume suffisant pour que des mensurations précises soient possibles et leur ossification est suffisamment peu avancée pour que nous puissions espérer des résultats probants.

Il ne nous semble pas présomptueux de dire que ces espérances n'ont pas été déçues; nos expériences nous ont confirmé dans l'idée que les torsions osseuses existent véritablement, puisqu'elles peuvent, dans certaines conditions d'expériences, être puissamment modifiées.

Prenons un lapin de quatorze à quinze jours. Avec la pointe d'un scalpel introduite dans l'interligne articulaire coxo-fémoral, sectionnons prudemment la capsule sans léser le squelette, en grande partie cartilagineux. Il est alors assez facile de luxer le fémur en le repoussant de bas en haut et en le plaçant en rotation en dehors. En l'amenant ensuite en avant et en bas, nous obtenons une variété iliaque de la luxation qui place le col fémoral dans une direction antéro-postérieure, de transversal qu'il était au préalable. Cette même expérience, pour plus de sûreté, est reproduite, dans les mêmes conditions, sur plusieurs animaux. Après quelques semaines, tous sont sacrifiés. Mesurant alors, avec le tropomètre de Broca, les torsions de ces fémurs et, par comparaison, celles des fémurs sains, nous trouvons, pour les os luxés, une torsion qui a pu atteindre + 50° et n'a jamais été inférieure à + 30°, tandis que, du côté normal, elle est restée inférieure à + 15°. Il est évident que cette expérience peut présenter des causes d'erreur dont les plus importantes tiennent à l'impossibilité où nous sommes d'appliquer à ces animaux des appareils contentifs. Chez quelques-uns la luxation se réduit, chez d'autres, d'antérieure elle se transforme en la variété supérieure qui ne pourra avoir aucune influence sur la torsion. Il est donc prudent, au moment où on sacrifie l'animal, de vérifier la situation de la tête par rapport au cotyle déshabité. La luxation en avant dirigera en dehors la rotule qui, normalement, regardait en avant; le genou, au lieu de fléchir en arrière, se fléchira en dedans; le membre ne sera plus adapté à la marche. Pour revenir dans la mesure du possible à l'adaptation première, le tibia tournera sur le fémur (torsion articulaire),

la tête fémorale se creusera une cavité plus ou moins superficielle dans l'os iliaque, et enfin, le fémur se tordra (torsion anatomique), de manière à ramener la rotule en avant, à permettre à l'animal d'utiliser son membre pour la marche. Nous trouvons la preuve de ces transformations d'abord sur l'animal vivant qui, peu à peu, reprend une démarche quasi normale, puis sur l'os iliaque creusé d'une nouvelle cavité, et enfin sur le fémur, par la mensuration tropométrique. Il est évident que, si le col fémoral restait transversal comme dans la luxation en haut, ces corrections n'auraient plus de raison d'être : aussi ne se feraient-elles pas.

L'expérience suivante va nous démontrer que ces torsions ne se produisent que sur les os en voie de développement. Les mensuration de Gegenbaüer sur l'humérus humain prouvaient que la torsion se fait tant que l'humérus se développe. Nous allons démontrer qu'elle doit s'arrêter quand le développement est complet et nous aurons ainsi fait faire un pas à la question. Répétons l'expérience ci-dessus chez un lapin adulte, avec toutes les précautions nécessaires. Après une longue attente, sacrifions-le. Nous verrons que l'orientation des axes de son fémur ne se sera pas modifiée ou, pour parler plus exactement qu'elle sera restée dans les limites des orientations normales. Jamais l'obliquité ne dépassera une quinzaine de degrés, chiffre normal, tandis que, chez un très jeune animal, elle pourra, dans les mêmes conditions, atteindre et même dépasser 50°. Nous avons exécuté cette luxation en avant un assez grand nombre de fois sur des lapins adultes et les résultats ont toujours été comparables entre eux. Nous pouvons donc affirmer que les torsions osseuses sont intimement liées à la croissance des os, quant à l'époque de leur production.

Il est, sans doute, important de préciser encore la région de l'os où la torsion se produit. *A priori* il semble probable qu'elle ne puisse se faire dans les épiphyses, trop larges et épaisses par rapport à leurs diamètres longitudinaux. Se fait-elle dans la diaphyse? La plupart des partisans de la torsion l'y ont placée. Seul, Bertaux a pensé que la torsion humérale devait se faire dans le col chirurgical, mais il n'a pas cherché à approfondir davantage le problème. Nous allons en donner la solution expérimentale, que nous verrons conforme à toutes les données ultérieures de nos constatations. Elle se fait dans le cartilage de conjugaison.

Un très jeune lapin est épilé et aseptisé dans la région de la

hanche. Puis une cheville de métal est enfoncée dans le fémur, de dehors en dedans, tout près et au-dessous du cartilage de conjugaison de l'extrémité supérieure. Il traverse la diaphyse et vient pénétrer dans l'os iliaque immédiatement au-dessous de la tête, en se creusant au besoin dans celle-ci une gouttière plus ou moins profonde, mais ne formant pas un tunnel complet. L'animal étant sacrifié deux mois plus tard, la cheville a gardé sa position première, mais le fémur ayant continué à croître, cet accroissement n'a pu se faire qu'en reportant en haut et en luxant conséquemment la tête fémorale. Cette luxation, pour se produire plus facilement, s'est accompagnée d'une rotation de l'épiphyse supérieure reportant la tête en avant. Les rapports respectifs de la tête et du grand trochanter étant restés les mêmes, nous devons admettre que l'épiphyse en totalité a tourné sur la diaphyse. Comme la position même de la cheville nous permet d'éliminer l'influence de la diaphyse, il est bien certain que la torsion s'est faite entre l'une et l'autre, dans le cartilage de conjugaison.

Si quelqu'un nous objectait que, la diaphyse ne présentant pas de fibres tordues, la torsion ne saurait exister, nous répondrons qu'il suffit d'avoir regardé quelques coupes histologiques faites à travers un cartilage de conjugaison et l'os voisin pour comprendre avec quelle activité et quelle rapidité l'os primitivement formé est remanié ou résorbé par les ostéoclastes et ainsi rendu méconnaissable. La facilité avec laquelle, dans les os jeunes qui macèrent, la séparation se fait entre l'os et le cartilage d'accroissement la facilité avec laquelle l'épiphyse se sépare de la diaphyse quand le périoste est enlevé nous montrent qu'au niveau de la ligne d'ossification la substance en train de se métamorphoser, qui n'est plus du cartilage et qui n'est pas encore de l'os, doit mal résister aux forces qui tendent à la dévier de sa direction naturelle. L'union n'est faite que par du tissu très jeune, peu résistant, et surtout par le périoste.

L'arrêt que subissent la torsion ou la détorsion des os dans l'achondroplasie, dont nous aurons l'occasion de nous occuper plus loin, vient à l'appui de l'expérience précédente pour prouver que le cartilage de conjugaison est bien le lieu de formation des torsions osseuses. Un tissu mou et malléable est donc nécessaire à la genèse de la torsion.

Il faut en outre une force qui fasse pivoter une partie de l'os,

l'autre restant fixe. Ce n'est pas là une simple hypothèse. J. Guérin et Durand (de Gros) avaient compris que les puissances musculaires devaient être la principale source des transformations des membres. Tel est également notre avis, mais à cette force intrinsèque il faut en ajouter une autre catégorie : des forces étrangères à l'être qui se développe peuvent agir sur son organisme, et de ces forces extérieures doivent aussi résulter des torsions osseuses.

L'action des muscles intervient seule, dans la luxation expérimentale de la hanche, pour ramener le genou dans sa situation normale. Cette luxation en avant relâche les muscles rotateurs en dehors, tend les rotateurs en dedans, et, de plus, transforme les muscles longitudinaux, normalement parallèles à la diaphyse fémorale, en muscles spiroïdes, dont l'action, par construction du parallélogramme des forces se décompose en deux parties : l'une sert à produire les mouvements normaux, flexion, extension, etc. ; l'autre, perpendiculaire à l'axe de l'os, et tangente au cylindre osseux, tendra à le tordre.

Nous verrons que c'est cette force musculaire qui produit la torsion de l'humérus chez l'homme. Elle n'est pas la seule force intrinsèque qui puisse tordre les os, car l'enchevillement du fémur et de l'os iliaque que nous avons rapporté plus haut, ne la fait pas intervenir. L'appui fourni par la cheville, d'une part, et d'autre part la force d'accroissement de l'os, voilà les seuls éléments qui y entrent en jeu. Ajoutons bien vite que cette force d'accroissement n'intervient pas chez les sujets livrés à eux-mêmes, dans les conditions ordinaires. En pathologie, pourtant, c'est elle qui produit, pour une bonne part, les déformations du torticolis musculaire chronique, l'obstacle au développement normal étant ici non plus une cheville, mais la corde fibreuse sterno-mastoïdienne.

Quant aux puissances extérieures, elles peuvent être quelconques, leur seule caractéristique étant d'être étrangères au sujet en expérience, dont les organes et les tissus restent passifs. Nous verrons quel rôle elles jouent dans la production de la torsion fémorale chez l'homme. Voici un cas de torsion expérimentale produit par des forces extrinsèques. Chez le cobaye et le lapereau, la flexion forcée ou l'extension forcée de la cuisse n'augmentent ni ne diminuent la torsion fémorale. Mais si nous appliquons sur le fémur de ces animaux deux forces dont l'une attirera en haut, vers le tronc, l'extrémité inférieure du fémur, tandis que l'autre, agissant sur la

partie moyenne, tendra à repousser l'os vers la position d'extension, une torsion fémorale sera nettement produite. Sous l'influence de cette double force, dont l'une tend à fléchir la cuisse, dont l'autre tend à la mettre en extension, une pression continue est exercée sur la face postérieure de la tête par le cotyle. Le résultat est qu'elle est peu à peu reportée en avant, en torsion positive. Nous avons vu cette torsion atteindre + 40° chez un cobaye ; ce chiffre est suffisamment élevé pour nous permettre d'affirmer sans réserve l'influence de causes de cette sorte et la possibilité de torsions osseuses dans lesquelles les muscles du sujet restent inactifs et les os passifs.

Concluons donc en disant que les torsions osseuses se font par des mécanismes accessibles à notre compréhension, qu'elles ont lieu pendant la période de développement des os, que la ligne d'ossification est l'endroit où elles s'exécutent, et que toute force bien appliquée sur l'os peut les produire.

## II

### Considérations sur l'évolution générale des membres.

Les renseignements que nous venons de résumer pourraient paraître suffisants pour autoriser l'étude de la torsion humérale et fémorale. Pourtant, quelques notions concernant le développemeut des membres et quelques considérations sur leur évolution dans la série des vertébrés nous paraissent nécessaires pour une parfaite compréhension des phénomèmes que nous voulons étudier. Dans ce coup d'œil jeté sur les transformations des membres du bas au haut de la série animale vertébrée, l'induction, j'allais dire l'imagination, joue forcément un rôle prépondérant. En regardant ou en expérimentant on ne saurait arriver à contrôler tout ce que nous allons dire. Aussi nous hâterons-nous d'ajouter que nous n'attachons d'importance réelle qu'aux affirmations qui ont pour appui des choses vues et qui en découlent directement et forcément. Pour les autres, il nous importe relativement peu qu'elles soient vraies ou fausses. Nous ne les exposons ici que pour encadrer et grouper, pour réunir entre elles nos observations, comme le mortier réunit et rassemble les pierres d'un édifice. Supprimez le mortier, les

matériaux conserveront leur valeur propre, quoique leur ensemble doive présenter moins de cohésion et moins d'harmonie.

Pour les transformistes, le membre initial est la nageoire. C'est d'elle que nous devons partir, la méthode est classique, pour établir la filiation des membres. Remarquons, dès à présent, que cer-

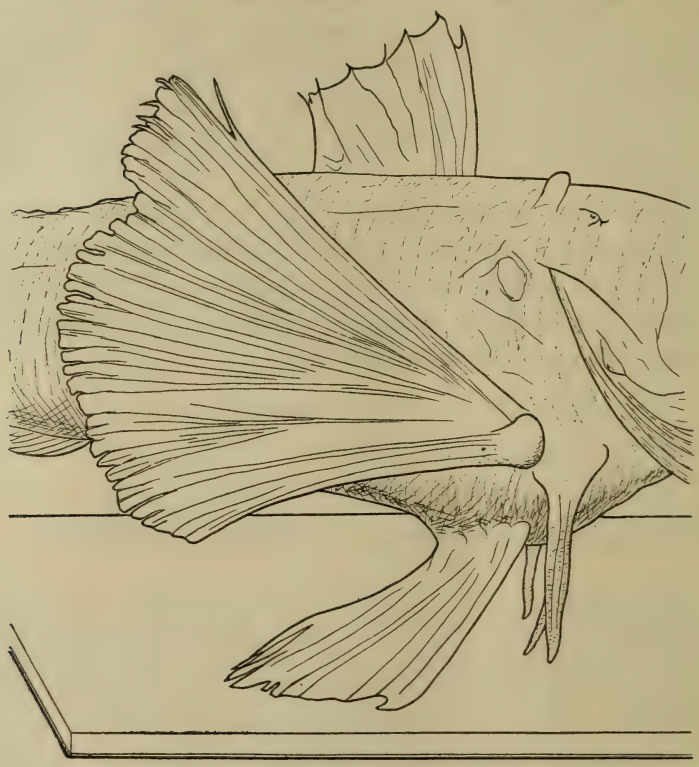

Fig. 7. — Nageoires du grondin. Elles occupent deux plans de l'espace perpendiculaires l'un à l'autre. Chez d'autres poissons chacune de ces nageoires, pectorale ou ventrale, est dans une position respectivement perpendiculaire à chacune de celles-ci.

tains poissons ont une paire de nageoires, la pectorale, par exemple, placée à plat, les deux faces horizontales (fig. 7), tandis que chez d'autres elle l'est de champ, les deux faces étant verticales. Ni dans l'une ni dans l'autre le squelette ne présente néanmoins aucune torsion. La différence ne porte que sur l'orientation du membre, dont les pièces forment une série horizontale dans celui-ci, une série verticale dans celui-là. Donc, voilà un premier changement d'orientation sans torsion osseuse. En second lieu, l'examen d'une nageoire apprend que les membres primitifs sont

formés d'un nombre considérable de pièces squelettiques. Les auteurs qui ont voulu prendre comme types de membres primitifs ceux du protée se sont trompés : le peu d'utilité des membres pour cet animal, le très petit nombre de pièces osseuses qu'ils renferment, démontrent qu'il s'agit chez lui d'organes en voie de régression, en train de disparaître comme ceux de certains ophidiens.

Dans les pièces squelettiques primitives, les surfaces articulaires sont terminales. Les pièces du proptérygium sont unies à la ceinture scapulaire et à celles du mésoptérygium; celles-ci aux précédentes et au métaptérigiennes par des surfaces articulaires à peu près planes, situées aux extrémités proximales ou distales (fig. 2). Lorsque, dans un membre, les pièces sont de formes simples, ont des surfaces articulaires terminales et sont unies par des articulations serrées, lorsque les mouvements sont simples et peu nombreux, on peut dire que ce membre réunit anatomiquement et physiologiquement, les caractères primordiaux des membres primitifs. Telles sont restées les nageoires des poissons actuels. Telles étaient aussi la forme et la disposition des os dans les membres antérieurs et postérieurs, isomorphes et isotropes, de certains reptiles marins appartenant à l'époque jurassique, ichthyosaures et plésiosaures. Au membre antérieur de tous ces animaux nageurs, l'humérus est resté d'une grande simplicité quant aux détails de sa morphologie. Pas la moindre apparence de torsion osseuse, pas de col huméral, pas de tête articulaire. Il en est de même pour le premier os du membre postérieur. Humérus et fémur sont deux cylindres coupés net à leur deux extrémités, lesquelles sont planes ou légèrement arrondies en portions de sphères terminales. Ils sont simplifiés au maximum. Cette forme simple est en rapport avec les fonctions également simples de la nageoire, qui sont celles d'une rame et se réduisent à un seul mouvement dans un plan unique.

De ces grands reptiles marins descendraient, dit-on, nos grands cétacés actuels. Or, le plus remarquable exemple de torsion apparente des os qu'il nous ait été donné d'observer, nous a été fourni par la comparaison des deux types distincts de nageoires de ces cétacés. Comme les poissons, il en est parmi eux qui ont la nageoire disposée à plat, tandis qu'à d'autres elle l'est de champ. Nous verrons aussi qu'il n'y a là qu'une torsion articulaire et non une torsion osseuse, le changement d'orientation de la nageoire s'étant fait par une rotation de l'avant-bras égale à 90°.

Des animaux marins sont dérivés, disent encore les théories transformistes, les animaux terrestres marcheurs et les animaux volants. Les premiers vertébrés qui ont quitté l'élément liquide étaient évidemment des êtres pourvus de la faculté de vivre dans l'eau, et de vivre aussi sur la vase et sur la terre ferme, le long des rivages ou des berges des fleuves. Ils pouvaient à volonté progresser par la natation ou par la marche, suivant l'élément dans lequel ils se trouvaient. Dans le squelette de ces animaux, dont les types les plus primitifs, au moins quant à la conformation des membres, semblent avoir été les ichthyosaures, leurs voisins les téléosaures, puis encore nos sauriens et nos chéloniens, nous retrouvons le fémur et l'humérus que Durand (de Gros) a appelés isomorphes, c'est-à-dire de même forme, et isotropes, c'est-à-dire orientés de même façon. On pourrait ajouter, il est vrai, que dans ces membres fossiles, tous les os, cubiques ou cylindriques sont isotropes et presque isomorphes : la différenciation ne s'accentue que par le perfectionnement ultérieur. Regardons ces membres de sauriens préhistoriques, à la fois nageoires en même temps que pattes permettant une marche rapide sur le sol, nous y trouverons un dérivé peu modifié de la rame du poisson : il n'y a eu, pour ainsi dire, qu'une simple diminution dans le nombre des pièces osseuses. Et pourtant, de ce membre à celui des crocodiles, le passage est facile par une nouvelle diminution des segments et par une augmentation de la mobilité articulaire.

Dans l'eau, ces reptiles marins sont soutenus par la perte apparente de poids que cet élément leur fait subir. Sur la vase lisse, unie et glissante des rives, ils se laissent reposer par leur face ventrale. Leurs membres, étendus de chaque côté, poussent le corps en avant. Telle est encore aujourd'hui la marche des otaries et de leurs analogues. Mais bientôt ces membres, imparfaitement adaptés à leurs nouvelles fonctions, se modifieront profondément, la forme des os devenant plus compliquée et la physiologie des articulations plus complexe. Les pressions exercées par le tronc sur l'humérus et le fémur se font de haut en bas, sous l'influence de la pesanteur, et sont plus considérables que dans l'eau. L'humérus et le fémur restent horizontaux chez les sauriens, les crocodiliens, les chéloniens et mêmes chez les mammifères inférieurs, mais leurs surfaces articulaires tendent à quitter les extrémités osseuses pour s'avancer sur l'une des faces; celle de l'extrémité proximale regarde en haut

et non plus en dedans, celle de l'extrémité distale en bas et non en dehors. Elles supportent ainsi plus directement le poids du corps et le transmettent plus normalement aux segments sous-jacents des membres. C'est qu'il va falloir non seulement déplacer le tronc en le poussant en avant, mais encore le soulever de terre. Cette obliquité des surfaces articulaires, qui remplace leur disposition terminale par une autre, termino-latérale, nous la trouvons déjà nettement indiquée dans l'humérus et le fémur du téléosaure (fig. 13, A).

Elle est donc corrélative d'un nouveau changement dans la physiologie des membres, dont l'interprétation est facile. Les membres, en se perfectionnant, en s'adaptant de mieux en mieux à leurs fonctions terrestres, vont permettre à l'animal de se soulever de terre. Pour cela, l'humérus et le fémur restant d'abord horizontaux, les deuxièmes segments, radius et cubitus d'une part, tibia et péroné de l'autre, deviendront verticaux et, dans ce but, se fléchiront à angle droit sur les os sus- et sous-jacents. Le membre a pris alors la forme d'un Z dont les angles seraient droits. Le fémur ou l'humérus et la patte sont horizontaux, le segment intermédiaire est vertical.

Cette disposition persiste longtemps. Elle n'est modifiée chez les mammifères inférieurs (échidnés, ornithorynques) que par un perfectionnement qui commence à se montrer chez les sauriens. C'est du changement de direction des pieds que je veux parler. Originellement la patte est dirigée de dedans en dehors; mais la direction parallèle à l'axe du corps, telle que nous la trouvons chez tous les animaux supérieurs, étant plus avantageuse pour la marche, ne tarde pas à se montrer, dans la patte de devant tout d'abord. Ici, cette orientation s'obtient par une rotation de l'avant-bras égale à un quart de cercle de telle sorte que le radius, d'abord antérieur (ichthyosaure) devient interne (crocodile) par rapport au cubitus. Cette disposition que nous trouvons chez beaucoup de tortues, où elle a été l'objet d'une interprétation erronée de Durand (de Gros), se retrouve chez tous les quadrupèdes et chez les oiseaux. Elle est ébauchée même chez l'homme où l'extrémité supérieure du radius est située non pas directement en dehors, mais en dehors et en avant du cubitus, du côté de la flexion du coude.

Évidemment produit par les contractions musculaires, ce déplacement du radius, ou pour mieux dire, cette rotation de l'avant-bras, sans tordre les os, qui restent parallèles entre eux, oriente

la patte non plus de dedans en dehors, mais d'arrière en avant. Dans ces conditions le Z est déformé en ce que les trois lignes sont situées dans trois plans perpendiculaires l'un à l'autre.

Ces changements que subissent les membres s'expliquent par une adaptation de moins en moins imparfaite à une fonction déterminée, la marche sur un sol ferme. Nous trouvons aussi dans cette même raison l'explication du changement de direction de l'humérus et du fémur qui, jusqu'à présent horizontaux et perpendiculaires au plan sagittal, vont devenir, chez les oiseaux et les mammifères supérieurs, parallèles à ce plan et plus ou moins voisins de la verticale. Il est bien certain qu'en ramenant les membres sous le tronc, au lieu de les étendre à droite et à gauche, les animaux terrestres se sont perfectionnés et qu'en se soulevant de terre plus complètement ils ont rendu leur marche plus facile. Les crocodiliens qui voudraient s'éloigner des berges des fleuves seraient vite arrêtés par le moindre obstacle : un tronc d'arbre n'est que difficilement franchi par eux, un escarpement abrupt du sol, s'il est quelque peu élevé, les empêche d'aller plus avant. Leurs membres, quoique courts, divergeant des deux côtés du corps, gênent leur marche dans les passages étroits, entre les rochers ou les arbres. En disposant ses fémurs et ses humérus en colonnes verticales prolongées par l'avant-bras et la jambe, tandis que les pattes en forment les socles et donnent à ces piliers souplesse et stabilité, le quadrupède devient mieux doué pour la marche, la course et le saut. Les mêmes réflexions s'appliquent aux membres postérieurs des oiseaux.

Mais si nous examinons de plus près le membre de devant d'un quadrupède et si nous le comparons à celui de derrière, nous verrons, comme l'ont vu tous les Zoologistes, que le coude tourne sa flexion en avant, tandis que le genou la dirige en arrière. Pourquoi cette différence? et comment se produit-elle? Une adaptation à une fonction unique, la marche, a orienté dans une même direction la patte de derrière et celle de devant qui ont l'une et l'autre le talon en arrière et les ongles en avant; elle a rapproché de la verticale les colonnes qui forment les membres; elle a remplacé les mouvements horizontaux du fémur et de l'humérus (mouvements semblables à ceux de la nageoire primitive) par des mouvements analogues à ceux d'un balancier, c'est-à-dire qui se font dans un plan vertical. Tout cela a son utilité, aussi bien que l'élévation de plus

en plus grande du corps par redressement et allongement des membres, qui donne plus de facilité pour franchir les obstacles. Mais pourquoi se fait donc cette orientation inverse du coude et du genou?

Les auteurs qui, comme Durand (de Gros), ont fait du membre « cubité » pourvu d'un coude à flexion antérieure l'idéal du membre antérieur pour la marche, et du membre « genouillé » pourvu d'un genou à flexion postérieure, l'idéal du membre postérieur pour la marche, n'ont pas expliqué, et pour cause, la bizarrerie incluse dans cette opposition. Il semblerait plus rationnel que les membres, tout en se transformant, restassent isomorphes et isotropes comme chez les sauriens anciens et comme aujourd'hui chez les tortues. Mais, supposons un instant que Durand (de Gros) ait raison, que le coude se tourne en arrière et le genou en avant pour faciliter la marche. Comment comprendre alors qu'un animal admirablement doué pour la course, le cheval, raccourcisse son humérus et allonge son métacarpe à tel point que son membre antérieur, les connaissances anatomiques mises à part, paraît comme pourvu d'un genou et fonctionne réellement comme un membre genouillé? Au membre postérieur de cet animal, le même raccourcissement du fémur, le même allongement du métatarse, pour les ignorants qui se guident par leur seul bon sens, donne une apparence cubitée. J'en conclus que les explications de Durand (de Gros) ne sont pas valables. Et puis, chez l'oiseau, pourquoi l'aile a-t-elle son pli de flexion huméro-cubitale tourné en dehors? Il est fort probable que l'aile de l'oiseau n'a jamais servi à la marche avant d'être adaptée au vol. Enfin remarquons que cette orientation spéciale du coude qui dirige l'olécrâne en arrière nécessite immédiatement chez les quadrupèdes supérieurs une torsion en sens inverse dans l'avant-bras, pour ramener l'axe de la patte dans une direction antéro-postérieure. Bien singulière serait cette adaptation à la marche qui nécessiterait une correction immédiate.

C'est donc ailleurs qu'il faut chercher l'explication de cette anomalie apparente. Le fait est trop important et trop constant pour qu'il n'ait pas sa raison d'être dans un phénomène à la fois simple et primordial.

Les transformations des êtres vivants dans la série animale sont commandées assurément par la défense de l'organisme et sa conservation, ainsi que son adaptation optima aux conditions ambiantes.

Dans les métamorphoses que l'animal subit, souvent la volonté ne joue aucun rôle; l'acclimatement, la sélection seule ont donné aux animaux des régions boréales leur fourrure blanche et épaisse; si les oiseaux des marécages proviennent d'ancêtres à courtes pattes la sélection seule a pu produire l'allongement si remarquable de leur métatarse. D'autres fois les phénomènes de volition interviennent et constituent même l'agent principal des transformations. Alors, c'est ordinairement par l'intermédiaire des contractions musculaires qu'elle influe le plus, et aussi par la simple action continue de la tonicité de la fibre contractile. Par la contraction énergique, répétée, volontaire, le muscle s'hypertrophie et, de génération en génération, par sélection et par continuité dans l'accroissement de son volume, il s'adapte de mieux en mieux à une nouvelle fonction, à la satisfaction d'un besoin nouveau. Mais ce muscle, à son tour, modifiera les os qui lui servent de point d'appui, en déplacera le plus mobile ou déformera celui dont la morphologie sera la moins stable. Cette action musculaire se manifeste par des phénomènes fort variés. C'est elle qui a incurvé les phalanges des grands singes arboricoles pour leur permettre de se suspendre par leurs mains crochues avec le minimum de fatigue, sans contraction musculaire, pour ainsi dire. C'est elle qui impose à l'extrémité supérieure du péroné son déplacement d'avant en arrière, autour du plateau tibial. C'est elle aussi qui imprime à l'avant-bras sa pronation et qui, chez l'oiseau, remplace le mouvement de flexion du carpe par un mouvement latéral d'adduction qui couche le métacarpe et les phalanges le long du cubitus. C'est elle enfin qui préparera dans les anthropoïdes et complétera sur l'homme cette torsion humérale qui leur est propre et qui est spécialement produite par l'adaptation à la préhension, ou, pour mieux m'exprimer, par le perfectionnement de cette faculté.

Mais, volontaires ou involontaires, ces adaptations qui se font après la naissance ne sont pas les seules, car elles n'expliquent pas comment, partant des membres isomorphes et isotropes de l'ichthyosaure, en passant par le crocodile, nous arrivons, malgré l'appropriation à une fonction unique qui est la marche, à une orientation inverse du coude et du genou.

Voici l'explication que nous en donnons. La vie de tous les vertébrés se compose de deux grandes périodes, l'une précède leur naissance et l'autre la suit. Toutes deux ont leur importance pour

la conservation de l'individu et pour perpétuer l'espèce. La résistance des petits et leurs chances de viabilité sont, en général, proportionnelles à leur volume et à leur poids. Or, quelles sont, toutes choses égales d'ailleurs, les influences qui permettent au fœtus ou à l'embryon d'acquérir le maximum de volume, c'est-à-dire de résistance, pour le moment de sa naissance? Elles se résument très simplement. Les petits se développent *in utero*, dans une cavité dont le volume est quelque peu modifiable chez les animaux supérieurs, quoique cependant dans des limites assez restreintes. Mais chez les ovipares, la cavité qui est ménagée à l'être futur est parcimonieusement mesurée. Celui qui y acquerra le développement le plus avancé atteindra en même temps le maximum de résistance et de robustesse : ce sera celui qui saura arrimer dans sa coquille étroite le corps le plus gros et les membres les plus grands. S'il projetait, de part et d'autre, en croix, dans la position de l'écartèlement, ses membres antérieurs et postérieurs, leurs extrémités seraient, à une période peu avancée de l'incubation, arrêtés par les parois rigides de l'œuf. S'il portait l'humérus en avant et le fémur en arrière, l'arrêt ne serait pas moins précoce. Il serait un peu plus tardif si les deux membres se déplaçaient dans le même sens, parce que l'une des deux paires serait appliquée contre le tronc. Mais qu'il dirige en arrière le membre de devant et en avant le membre postérieur, les conditions seront toutes différentes. Au lieu de s'étaler, le jeune être se met ainsi en boule, rapproche sa forme de celle d'un sphéroïde et supprime la saillie de ses appendices. Or, l'orientation du pli du coude est le corollaire obligatoire de cette direction de l'humérus, de même que la disposition inverse du genou est la conséquence forcée de la direction inverse du fémur, le coude et le genou ayant primitivement leur face d'extension tournée en dehors. C'est donc à la phase intra-utérine de la vie qu'appartient l'orientation en sens contraire de l'humérus et du fémur.

Outre les raisons précédentes, en voici une autre à l'appui de cette opinion. Nous la trouvons dans une constatation qu'il nous a été donné de faire sur un œuf de crocodile dont le petit était sur le point d'éclore. Chez le crocodile adulte, l'humérus et le fémur sont isomorphes et isotropes (fig. 8). L'isotropisme complet des membres n'est altéré que par le déplacement du radius qui, au lieu de rester en avant, s'est placé en dedans du cubitus afin d'orienter la patte

dans une direction antéro-postérieure, parallèle à l'axe du corps. L'humérus et le fémur sont dirigés transversalement de dedans en dehors, horizontalement. Mais dans cet œuf de crocodile leur disposition est exactement la même que chez les mammifères supérieurs (fig. 9). Le fémur est ramené d'arrière en avant, collé contre le tronc, l'humérus est également appliqué contre le corps, mais d'avant en arrière. Le pli de flexion du coude regarde en avant, celui du genou en arrière, tandis qu'après la naissance tous deux regarderont en dedans. Nous nous trouvons donc là en présence

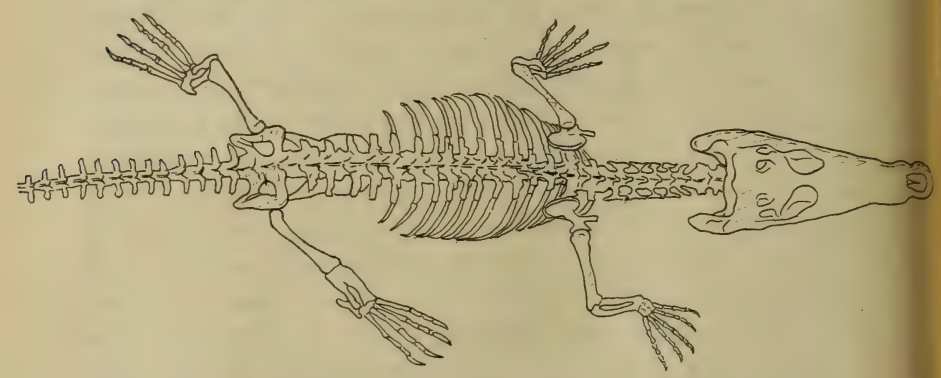

Fig. 8. — Crocodile. Les humérus et fémurs ne sont plus orientés comme dans l'œuf. Leur position de repos est perpendiculaire à la colonne vertébrale, le genou et le coude regardent en dehors; mais dans le coude s'est accomplie une torsion (articulaire) de 90° qui ramène la patte en avant, tandis que la postérieure reste transversale.

d'une disposition embryonnaire, transitoire chez le crocodile, spécialement réservée à la vie dans l'œuf, et qui disparaîtra par le libre fonctionnement et par la libre extension des membres. Cette disposition deviendra fixe plus tard, chez les animaux plus élevés, lorsque les membres se seront développés davantage et lorsque les muscles pronateurs se seront accrus suffisamment pour ajouter à l'angle droit dont le radius se déplace une torsion nouvelle de 90°, dans l'avant-bras, portant à 180° la torsion fonctionnelle totale.

Rapprochons de cette direction transversale de l'humérus chez le crocodile adulte la direction semblable que présentent les palettes primitives des embryons de mammifères supérieurs et nous ferons les remarques suivantes : L'embryon très jeune de crocodile et les embryons très jeunes de mammifères supérieurs, ont les palettes primitives orientées de la même façon. Cette orientation initiale disparaît chez le crocodile pendant les derniers temps de la vie dans l'œuf, pour reparaître après l'éclosion et persister toute la

vie. Chez les embryons des mammifères supérieurs elle disparaît assez vite et ne reparaît jamais. Elle dirige le pli du coude en avant, disposition qui se corrige par un mouvement de pronation dans l'avant-bras; cette correction est nécessaire pour la marche.

Si donc un crocodile, gardait, après la naissance, cette direction de l'humérus et du fémur spéciale aux derniers temps de sa vie embryonnaire, il présenterait une monstruosité qui aurait son équi-

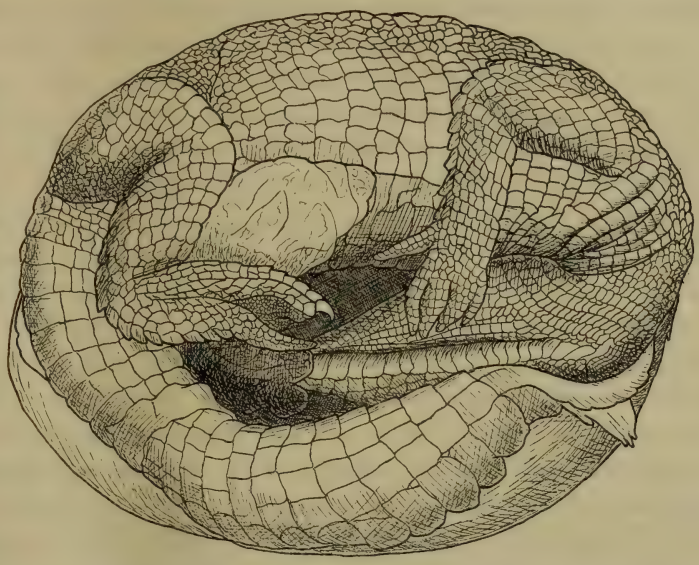

Fig. 9. — Embryon de crocodilien, sur le point d'éclore, encore contenu dans l'œuf. Ses membres sont orientés comme ceux des animaux supérieurs, genou en avant, coude en arrière d'après nature. Cette disposition est transitoire. Voir figure 8.

valent non pas dans un caractère ancestral, mais dans un caractère appartenant à la descendance de ces animaux primitifs.

L'orientation inverse du membre antérieur et du membre postérieur n'est pas produite par l'adaptation à la marche, puisque nous la trouvons, chez le crocodile, à l'état transitoire, sous la seule influence de l'adaptation à la cavité de l'œuf. Elle deviendra définitive chez les animaux plus élevés. Lorsqu'elle aura été corrigée par la torsion de l'avant-bras, elle constituera une disposition utile en soi puisqu'elle ramènera les humérus, primitivement transversaux, dans deux plans parallèles au plan médian du corps. Son établissement définitif se fera assez rapidement chez les mammifères, mais pas assez cependant pour que nous ne la voyions faire défaut chez les monotrèmes, dont la vie dans les organes maternels est si

courte, l'échidné et l'ornithorynque, par exemple. Les membres de ces animaux ont la même disposition que ceux des crocodiliens.

A cette théorie de l'orientation inverse des membres dans le seul but d'adapter l'embryon à la cavité de l'œuf ou de l'utérus, bien des objections sont possibles, sans doute. Nous allons répondre à celles qui nous ont paru les plus importantes.

Comment se fait-il que, chez certaines tortues qui doivent évidemment être soumises aux mêmes lois que les autres animaux, le coude dirige sa face d'extension en avant tout aussi bien dans l'œuf qu'après l'éclosion? Observons que ces animaux, même imparfaitement développés, peuvent résister admirablement, pour deux raisons spéciales dont la première est leur extraordinaire vitalité et l'autre la protection que leur procure leur carapace.

Chez les têtards de grenouilles bien que l'espace ne leur manque pas, les membres, en se développant, prennent très tôt une orientation analogue à celle que nous voyons chez les animaux supérieurs. Pourtant le coude reste très nettement dirigé en dehors, et, si le genou se fléchit en arrière, cela peut tenir à ce que le membre postérieur sert d'organe de propulsion et ne peut, par suite, s'orienter autrement. De plus, nous ne pensons pas que l'influence de l'hérédité sur le développement de ces animaux soit élucidée dans tous ses détails, et nous savons qu'il existe des batraciens, telle l'Hylode de la Martinique, dont les membres se développent dans l'œuf même et auxquels, par conséquent, s'applique la théorie que nous avons adoptée.

Ce changement dans la direction de l'humérus et du fémur, qui les place dans un plan vertical parallèle au plan sagittal et non plus dans un plan frontal et horizontal, s'accompagne de modifications profondes dans l'union des ceintures scapulaire et pelvienne avec l'appendice correspondant. La ceinture pelvienne reste fixe dans sa situation et la cavité cotyloïde ou son équivalent continue à regarder en dehors. Le changement se fait donc par déplacement de la tête du fémur qui, de terminale tend à devenir latérale, et, de sus-rotulienne, à devenir sus-condylienne interne.

Tandis que la ceinture pelvienne est fixe et formée de pièces immobiles, la ceinture scapulaire, mobilisée, nous dit-on, pour permettre la respiration pulmonaire, se déplace en divers sens, entraînant l'humérus et les segments sous-jacents, et contribue ainsi à la production des diverses orientations du membre antérieur,

sans qu'aucun changement de forme se produise dans l'humérus, ni des quadrupèdes, ni des chéiroptères, ni des oiseaux.

Seul le membre supérieur de l'anthropoïde et de l'homme subira dans son humérus une modification profonde, et ce sera une torsion.

## III

### La torsion humérale.

Historique. — Tous les auteurs qui ont signalé ou étudié la torsion humérale ont pris comme point de départ les données suivantes : l'humérus aurait eu primitivement la forme du fémur et c'est par torsion qu'il s'en serait différencié. La tête située anciennement au-dessus du condyle interne (épicondyle huméral) aurait tourné de 90° chez les quadrupèdes mammifères et les oiseaux, et de presque deux angles droits chez l'homme. C'est à peine si, dans les dernières notes de Broca[1] recueillies par Manouvrier, on voit percer l'idée, fausse, d'ailleurs, que l'humérus et le fémur pourraient l'un et l'autre provenir par une différenciation égale, mais inverse, d'un os primitif isomorphe aux deux membres.

La torsion de l'humérus humain a été notée par la plupart des anatomistes. Bertin, Lecat, Winslow, Sabatier, Sœmmering, Bichat, Boyer, Barcklay, Meckel, J. et H. Cloquet, Lauth, Blandin, Cruveilhier, Jamin, Sappey, Henle, Humphry, Holmes Coote, Maclise, en parlent dans leurs traités ou manuels. C'est Martins le premier qui l'a étudiée dans les Mémoires de l'Académie des sciences et des lettres de Montpellier (1857). Il avait constaté que, chez les quadrupèdes, la tête humérale surplombait directement l'olécrâne tandis que, chez l'homme, elle avoisinait une verticale passant par l'épitrochlée, que, chez les anthropoïdes, elle occupait une situation intermédiaire entre les deux précédentes. En France, on mesure l'angle dont on suppose que la tête humérale a tourné, pour se différencier peu à peu du fémur (angle de torsion de Broca). En Allemagne on mesure la différence qui sépare cet angle de deux droits (angle supplémentaire de la torsion de Broca). Le résultat, au fond, est le même, mais cette double façon de procéder est regrettable car elle peut être une source de confusion. Meyer[2], de Zurich fit les mêmes constatations que Martins, mais en donnant des mesures précises. Elles montrèrent que la torsion humérale est plus grande chez le blanc que chez le nègre. Les mensurations de Lucæ[3] sont trop peu nombreuses

1. *Revue d'anthropologie*, 1881, p. 591.
2. Cité dans *Archiv für Anthropologie*, t. II, p. 273.
3. De la position de la tête humérale par rapport à l'articulation du coude, *Archiv für Anthropologie*, I.

pour être d'un appoint sérieux. Welcker[1] (de Halle) mit en évidence les grandes oscillations personnelles de la torsion humérale et son augmentation en concordance avec l'élévation de la race. A Gegenbauër revient le mérite d'avoir le premier rendu justice à la valeur des travaux du Français Martins, et d'avoir aussi le premier démontré que la torsion humérale est réelle et non virtuelle, puisqu'elle croît au cours du développement.

Enfin, Broca, en 1881, étudie cette torsion humérale à l'aide de son tropomètre et donne des mensurations précises, variées, et extrêmement nombreuses, qui complètent les données acquises avant lui. Pour ces examens tropométriques, Broca avait précisé avec le plus grand soin les repères qu'il fallait choisir. Ces repères, quoique évidemment arbitraires, devaient être déterminés avec soin, toute erreur dans leur détermination devant avoir un retentissement immédiat sur la valeur de l'angle à mesurer.

L'axe longitudinal de l'humérus ne peut être qu'une ligne virtuelle et tout artificielle, allant d'une extrémité à l'autre et paraissant représenter la direction générale de l'os. Les erreurs dans la détermination des extrémités de cet axe ont peu d'importance; il n'en est pas de même pour les axes des extrémités. L'extrémité interne de l'axe articulaire, à l'extrémité inférieure, se trouve, chez l'homme, sur la face antérieure de l'épitrochlée; l'extrémité externe, sur la base de l'épicondyle. L'un et l'autre doivent être placés, autant que possible, au centre de figure du bord interne de la trochlée ou du bord externe du condyle. Pour l'extrémité supérieure, Broca choisit comme repère la méridienne humérale, c'est-à-dire une ligne coupant en deux parties égales, verticalement, la surface articulaire regardée en face. En prolongeant cette ligne jusque sur la face externe du trochanter on a le plan dans lequel se trouve l'axe de cette extrémité. Il suffit alors de prendre sur cette ligne un point situé au centre de figure de la tête humérale et de placer la tige directrice perpendiculairement à ce point de la surface articulaire.

Ces mesures tropométriques ont conduit Broca aux conclusions suivantes :

1° La torsion humérale varie énormément, dans une même race, d'un individu à l'autre.

2° La torsion de l'humérus atteint son maximum dans l'espèce humaine. Dans la race blanche elle est en moyenne de 164°.

3° Les nègres sont intermédiaires sous ce rapport, comme sous beaucoup d'autres, entre les races humaines et les singes anthropoïdes. Certaines races océaniennes sont peut-être encore inférieures aux nègres, dont la torsion humérale moyenne ne dépasse pas 145°.

4° Il existe une transition insensible entre l'angle de torsion des grands anthropoïdes et celui de l'homme. L'humérus du gorille présente une torsion moyenne à peu près aussi considérable que celle des humérus humains inférieurs (130°).

1. *Archiv für anthropologie*, I.

5° L'angle de torsion de l'humérus paraît être plus grand chez le gorille que chez les autres grands anthropoïdes. Il est plus grand chez ces derniers (120° en moyenne) que chez les singes pithéciens (105°).

6° C'est chez les Européens que l'angle de torsion est le plus considérable.

7° L'angle de torsion est moins grand chez les Européens des époques préhistoriques que chez des Européens modernes; mais il est encore plus grand dans nos races préhistoriques (Français de l'âge de la pierre polie) (154°) que dans les races inférieures actuelles (145°).

8° Après les races d'Europe, ce sont les races américaines (Péruviens et Californiens) qui paraissent avoir l'humérus le plus tordu. Les négritos et les noirs de l'Hindoustan, parmi les races inférieures, présentent l'angle de torsion le plus élevé, les Mélanésiens et les Australiens, l'angle le plus faible.

9° La torsion paraît être en général plus forte chez la femme que chez l'homme.

10° Elle est moins prononcée chez les enfants que chez les adultes.

L'humérus est donc réellement tordu, puisqu'il se tord au cours de son développement.

11° Dans presque toutes les séries, l'humérus gauche est plus tordu que le droit. Cette différence est moins prononcée chez les Européens modernes. On la trouve dans le même sens, chez les diverses espèces de mammifères.

Nous ne mentionnons que pour mémoire les mensurations de Cornevin [1] chez les chevaux et celles de Nicolas [2] qui avait cru trouver un rapport entre l'importance de la torsion humérale et la présence de l'apophyse sus-épitrochléenne.

Plus intéressante est la question suivante que se pose Bertaux [3] dans sa thèse : la torsion de l'humérus existe-t-elle? Bien qu'une pareille question puisse, dit-il, paraître invraisemblable, il est possible que la torsion de l'humérus ne soit pas démontrée par l'existence de la gouttière de torsion. Mais l'existence ou l'absence de torsion proprement dite ne modifie en rien les faits, il y a, à côté des constatations, une question de théorie. La deuxième ne peut pas modifier la première.

Il est bien certain que l'humérus a l'air d'être un os tordu sur lui-même, comme si on avait agi sur ses extrémités par deux forces rotatoires dirigées de haut en bas, de plus il existe sur la face externe une gouttière qui donne à l'os l'aspect tordu et qu'on appelle la gouttière de torsion.

Campana [4] pourtant objecte qu'il n'y a pas de fibres tordues dans l'humérus. Julien [5] fait aussi remarquer que les deux membres inférieur et

1. *Etude sur le squelette de quelques chevaux de course.*

2. Nouvelles observations d'apophyses sus-épitrochléennes chez l'homme, *Revue biologique du nord de la France*, t. III, 1890-91.

3. Thèse Lille, 1891, p. 49.

4. Articles « Membres » et « Développement » du *Dictionnaire encyclopédique des sciences médicales Dechambre.*

5. Homotypie des membres thoraciques et abdominaux, *Revue d'anthropologie*, 2e série, t. II, 1879, p. 13-21.

supérieur sont chez l'embryon des palettes, parallèles au plan vertébro-costal du corps. Il croit avec raison que ces deux palettes, en s'allongeant, subissent une rotation de 90°, s'effectuant en sens inverse pour les deux membres. Cette rotation n'est pas marquée sur le fémur, pourquoi le serait-elle sur l'humérus? Sabatier remarque que seul le nerf radial est enroulé en spire autour du bras. Pourquoi pas les autres nerfs et les vaisseaux [1]? Toutes ces objections sont, en somme, fort plausibles. Albrecht [2] n'admet pas la torsion de l'humérus, ni les variations de cette torsion avec l'âge que Gegenbauër avait indiquées. Pour lui, ces différences seraient simplement le résultat de variations individuelles. Mais ce qui est plus curieux, Albrecht s'est convaincu que l'humérus n'était pas tordu, en le comparant au péroné! Pour Albrecht, le péroné serait le type de l'os tordu, et sa torsion serait démontrée par l'orientation de ses faces et de ses bords. D'après lui, toute la torsion s'effectue dans l'avant-bras, l'humérus ne subit qu'un déplacement angulaire. Cette théorie peut être vraie, mais elle ne nous explique pas comment l'humérus humain se différencie de l'humérus du quadrupède.

Enfin Bertaux, malgré tous ces arguments, admet la torsion humérale et la localise dans le col chirurgical.

« Serait-il vrai qu'une volonté créatrice se donnât le plaisir étrange de mettre à son œuvre un faux visage pour fourvoyer les recherches du savant? Il faudrait bien se résigner à croire qu'il en est ainsi si la torsion humérale n'était que feinte. » N'en déplaise à Durand (de Gros), auteur de ces lignes, bien qu'elle ait été généralement admise jusqu'à présent, la torsion humérale n'existe pas chez les quadrupèdes, et la nature n'est pas responsable des erreurs des savants : le soleil ne tourne pas autour de la terre, quoiqu'ils l'aient cru longtemps en se fiant aux apparences.

Bertin, Winslow, Sabatier, Sœmmering, Bichat, Meckel, Cloquet, Blandin, avaient pensé que l'humérus humain est tordu. Martins le considérait comme l'étant de 180° chez l'homme, de 90° chez les mammifères. Broca, à l'aide de repères soigneusement choisis, et grâce à un instrument qu'il invente pour mesurer les torsions et qu'il appelle le tropomètre, précise la valeur exacte de la torsion humérale et constate qu'elle est plus grande aujourd'hui, dans l'espèce humaine, qu'elle ne l'était chez l'homme préhistorique, et qu'elle est plus grande dans la race blanche que chez les races inférieures.

Néanmoins MM. Pouchet et Beauregard nous affirment que l'hu-

1. *Comparaison des ceintures et des membres chez les vertébrés*, Paris, 1880.
2. Cité par Bertaux, Thèse Lille, 1891, p. 273.

mérus est tors, et non tordu; Albrecht aussi nie toute torsion humérale même dans l'espèce humaine.

Malgré cette incertitude résultant des opinions diverses des auteurs, la question ne semble pas difficile à élucider. Il suffit, croyons-nous, d'appliquer à l'étude de ces torsions humérales les procédés employés par Broca et l'instrument qu'inventa le célèbre anthropologiste. Nous avons fait de nombreuses mensurations de ce genre que nous ne relatons pas : des chiffres seraient ici purement fastidieux. Mais de ces mensurations portant sur des animaux très divers et nombreux, des conclusions peuvent pourtant être tirées, auxquelles il eût été facile d'arriver plus vite avec non moins de sécurité, sans mesures exactes, par de simples à peu près. Il est important, avant tout, de savoir que l'angle formé par les axes articulaires des deux extrémités d'un os n'a rien de mathématique ni de rigoureusement précis. Chez un même animal, des variations de 30° et même 40° et peut-être plus encore, se voient du côté droit au côté gauche; ces différences peuvent aussi se retrouver du même côté chez des animaux de même espèce, de même sexe et de même âge. D'une espèce animale à l'autre, la forme des os change ainsi que celle des repères. Aussi les comparaisons ne sont-elles que grossièrement approximatives quand elles ont pour objet des animaux pris dans des classes différentes, batraciens, reptiles, oiseaux et mammifères. Ces comparaisons restent pourtant nécessaires pour établir les transformations morphologiques de l'humérus et du fémur.

(*A suivre.*)

# LE FLÉCHISSEUR PERFORANT DES DOIGTS

Par le Dr ALEZAIS

---

Le fléchisseur perforant des doigts chez les Mammifères est généralement composé de faisceaux multiples que les auteurs ont eu parfois une tendance à individualiser. Ainsi, dans leur anatomie du Chien, Ellenberger et Baum [1] décrivent sous le fléchisseur profond des doigts proprement dit, qui est formé de faisceaux épitrochléens, deux autres muscles naissant de l'avant-bras, le radial palmaire et le cubital palmaire, qui vont s'unir au tendon principal du fléchisseur profond.

En réalité, les divers faisceaux du fléchisseur perforant ont le plus souvent une double origine, l'épitrochlée et les deux os de l'avant-bras. Faisceaux épitrochléens et antibrachiaux peuvent être au nombre de cinq (Windle) [2]. Je les désigne sous le nom de faisceaux épitrochléens ou superficiels, radial, médian ou cubital, et faisceaux antibrachiaux ou profonds, radial et cubital. Les uns et les autres peuvent être réduits de nombre et plus ou moins indépendants sur leur trajet. Parmi les superficiels, il en est qui ont une tendance à s'unir sur une longueur quelquefois grande au fléchisseur perforé. Le radial épitrochléen qui fournit souvent le tendon du rudiment du pouce, représente le faisceau épitrochléen qui chez l'homme peut reparaître anormalement sur le fléchisseur propre du pouce. Les profonds sont parfois confondus en une masse unique comme chez l'Écureuil, ou présentent au contraire, une tendance à la subdivision du faisceau cubital, comme chez le Macaque. Tous, sauf chez quelques Singes supérieurs dont le fléchisseur de l'index reste indépendant, viennent fusionner leurs

1. Ellenberger et Baum, *Anatomie du Chien*, 1894, p. 224.
2. Windle, *J. of anatomy and physiology*, 1889, p. 24.

tendons dans la gouttière carpienne en un fort tendon commun qui se divise dans la main en tendons digitaux.

Le volume relatif des faisceaux épitrochléens et antibrachiaux qui concourent à la formation du fléchisseur perforant n'est pas laissé au hasard des variations individuelles. Il n'est pas même, à mon avis, sous la dépendance exclusive des influences génériques. Les dissections que j'ai pu faire chez les Mammifères m'ont porté à penser qu'il relevait surtout des influences fonctionnelles.

Je ne parle pas du volume absolu des muscles qui, dans chaque espèce, dépend du développement de l'individu et qui, d'une espèce à l'autre, peut être modifié par la masse du corps. J'envisage seulement la proportion des faisceaux qui viennent, soit de l'avant-bras, soit de l'épitrochlée, et l'importance relative de ces deux ordres de fibres me paraît dépendre de la mobilité des doigts. Chez tous les animaux, le fléchisseur profond qui s'insère aux dernières phalanges fléchit tout d'abord les phalanges les unes sur les autres, puis les phalanges sur le métacarpe, la main sur l'avant-bras et le plus souvent l'avant-bras sur le bras. Ce mouvement présente des caractères particuliers suivant les types fonctionnels. Chez le Grimpeur, il est surtout digital; c'est la mobilité des doigts qui devient, pour ainsi dire, le rôle principal du muscle que ne peuvent suppléer les agents contractiles insérés sur le métacarpe ou l'avant-bras. Chez les Coureurs, au contraire, chez les Solipèdes pour lesquels le mouvement principal est la flexion des divers segments du membre, le fléchisseur perforant s'associe, tout en conservant une action sur les doigts, aux autres agents qui meuvent la main ou l'avant-bras.

Le fléchisseur perforant des doigts présente avec de nombreux intermédiaires, deux types anatomiques, se rapportant à ces deux modes fonctionnels.

Dans une étude antérieure sur les Rongeurs, j'avais formulé cette double modalité en disant que ce muscle était surtout *antibrachial* lorsqu'il était puissant et bien développé (type Grimpeur, Fouisseur), tandis qu'il restait surtout *épitrochléen*, lorsque son développement était moindre (type Coureur). Il est plus exact et plus conforme à ma pensée de dire que le fléchisseur perforant des doigts est surtout antibrachial, chez l'animal dont les doigts sont très mobiles (types Grimpeur, Fouisseur, Préhenseur), tandis qu'il

1. *Contribution à la myologie des Rongeurs*, Paris, F. Alcan, 1900, p. 163.

est surtout épitrochléen chez l'animal dont les doigts sont moins mobiles (type Coureur, Solipèdes).

Cette formule exprime mieux la relation qui se manifeste entre la morphologie et la fonction. Elle est plus exacte, car le volume, comme chez les Solipèdes, peut être grand, en raison de la masse du corps, sans modifier le type Coureur.

Chez les Rongeurs que j'ai disséqués, elle se vérifie pleinement. Chez le Cobaye, mais surtout chez le Lapin, le Lièvre, ce sont les faisceaux épitrochléens qui constituent la masse principale du muscle à laquelle viennent s'adjoindre les tendons des portions antibrachiales. Déjà chez le Rat, la Gerboise, le tendon commun fait suite aux faisceaux antibrachiaux et reçoit sur sa face palmaire les tendons des faisceaux épitrochléens. Cette disposition qui, dans mon travail, était démontrée par plusieurs figures, est encore plus marquée chez l'Écureuil et la Marmotte.

L'étude de types zoologiques appartenant à d'autres familles que les Rongeurs, vient confirmer la relation anatomo-fonctionnelle que j'ai cherché à mettre en relief.

D'après Chauveau et Arloing [1], le fléchisseur perforant du Cheval comprend trois portions. La portion épitrochléenne est la plus considérable, elle a trois à quatre fois le volume du fléchisseur perforé. La portion cubitale, née du sommet et du bord postérieur de l'olécrane « est très courte et conoïde, épaisse à son extrémité supérieure, rétrécie à son extrémité inférieure à laquelle succède un long tendon aplati qui se réunit en bas au tendon principal. La portion radiale, la plus faible, est profondément cachée sous le corps charnu épitrochléen. Les fibres musculaires qui la composent, fixées sur la face postérieure du radius et légèrement rayonnante, se rassemblent sur un petit tendon particulier, qui se confond avec le tendon commun après avoir contracté d'intimes adhérences avec la bride radiale du perforé ».

Il ressort de cette description, que ce muscle, « bien détaché des os de l'avant-bras (Lesbre) », est surtout d'origine épitrochléenne, comme chez les Coureurs, le Lièvre, le Lapin, dont l'avant-bras est aussi privé de prono-supination que celui des Solipèdes, et dont les doigts sont peu mobiles.

1. Chauveau et Arloing, *Traité d'anatomie comparée des animaux domestiques*, p. 323, 1879.

2. Lesbre, cité par Le Double, *Variations du système musculaire de l'homme*, t. II, p. 100.

Chez les Carnivores, les mouvements des doigts pour saisir, pour déchirer, sont plus marqués. L'avant-bras est du reste susceptible de pivoter dans une certaine étendue, aussi la prépondérance des faisceaux épitrochléens est-elle moins accentuée. Leur volume égale à peu près celui des faisceaux antibrachiaux. J'ai disséqué deux types de cet ordre : la Mangouste obscure et le Chien.

1° Mangouste obscure (Viverridés), fig. 1. — L'épitrochlée donne naissance à un massif charnu qui se divise en deux plans. Le plan superficiel comprend plusieurs portions qui sont, en allant de dedans en dehors : le *faisceau épitrochléen du cubital antérieur* (fig. 1, 11); le *fléchisseur perforé* (9), au-devant duquel est accolé le *petit palmaire* qui ne devient distinct que dans la moitié distale de l'avant-bras et le *faisceau radial épitrochléen* du fléchisseur profond (4). C'est un long fuseau charnu assez grêle qui se termine un peu au-dessus du poignet par un long tendon venant se fixer au tendon du faisceau radial profond au-devant duquel il est placé, et tous les deux constituent la partie radiale du tendon commun (6).

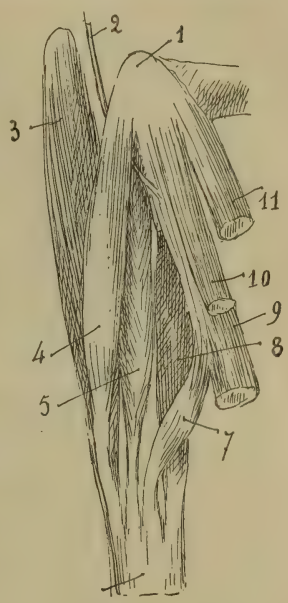


Fig. 1.— Schéma du fléchisseur perforant droit de la Mangouste obscure.

1, Épitrochlée; 2, Nerf médian; 3, Faisceau radial profond; 4, Faisceau radial superficiel; 5, Faisceau médian superficiel; 6, Tendon commun; 7, Faisceau cubital profond; 9, Fléchisseur perforé; 10, Petit palmaire; 11, Cubital antérieur.

Ajoutons que le fléchisseur superficiel donne au-dessus du poignet un gros tendon (7) qui vient s'unir à la partie antérieure du tendon commun en dehors du fa isceau cubital profond. Ce tendon représente le faisceau cubital épitrochléen en grande partie fusionné avec le fléchisseur perforé.

Le plan profond comprend le *faisceau épitrochléen médian* du fléchisseur perforant (5) qui est un faisceau charnu plus épais que le radial épitrochléen dont il est séparé près du coude par le nerf médian (2), et qui ne devient tendineux qu'au-dessus du poignet au moment où il va s'unir au tendon commun.

L'avant-bras donne naissance à deux faisceaux : le *radial pro-*

*fond* (3) et le *cubital profond* (8). Le premier naît sur la face antérieure du radius en dedans du court supinateur. Nous avons vu ce que devient son tendon. Le second se fixe à toute la longueur de la face interne du cubitus et à la face interne de l'olécrane. Son tendon vient occuper la partie interne du tendon commun.

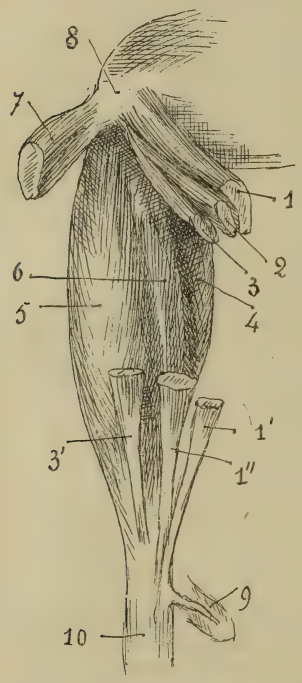


Fig. 2. — Fléchisseur perforant gauche du Hérisson.

1, Faisceaux radial et médian superficiels ou épitrochléens fusionnés; 1', Tendon du faisceau radial; 1", Tendon du faisceau médian; 2, Fléchisseur perforé; 3, Faisceau cubital superficiel; 3', Son tendon; 4, Muscles radiaux externes; 5, Faisceau cubital profond; 6, faisceau radial profond; 7, Cubital antérieur; 8, Épitrochlée; 9, Rudiment du pouce; 10, Tendon commun.

En résumé, la Mangouste présente deux faisceaux épitrochléens radial et médian indépendants et bien développés, un faisceau cubital épitrochléen fusionné avec le fléchisseur perforé et réduit à l'état d'un tendon anastomotique unissant ce muscle au tendon commun, et deux faisceaux antibrachiaux dont le volume l'emporte peu sur les épitrochléens.

2° Chien. — Les faisceaux épitrochléens sont au nombre de trois :

1° Un *radial épitrochléen*, grêle, né un peu au-devant du fléchisseur superficiel qui le recouvre en partie. Il vient former le bord externe du fléchisseur perforant et fournit le tendon du pouce.

2° L'*épitrochléen médian*, grêle, naît par un petit tendon au-devant du cubital épitrochléen. C'est un petit corps charnu auquel fait suite un long tendon qui vient se placer sous le chef épitrochléen radial. Il s'unit à lui et fournit en partie le tendon du pouce.

3° L'*épitrochléen cubital* est plus gros. Son tendon d'origine s'applique sur la capsule articulaire du coude. Le corps charnu suit le bord interne de l'avant-bras en dedans du cubital antérieur et se perd dans le tendon commun au niveau du poignet.

*Faisceaux antibrachiaux.* — Le *cubital profond* est assez grêle. Il naît de la partie postérieure du cubitus, depuis la base de l'olé-

crane et la cavité sigmoïde, recouvert à ce niveau par le chef cubital du cubital antérieur. Son insertion descend jusqu'à la partie moyenne de l'os. Le tendon plat se fixe au poignet sur le bord interue du tendon commun.

Le *radial profond* s'insère sur la face interne du radius depuis l'insertion du biceps jusqu'au tiers moyen. Il répond en dedans à l'insertion du carré pronateur qui remonte jusqu'à celle du biceps et le sépare du chef cubital profond. Son petit tendon se fixe au bord externe du chef épitrochléen médian au moment où, après avoir passé sous l'épitrochléen radial, celui-ci va occuper le bord externe du tendon commun et se souder à lui.

Sauf les faisceaux cubital profond et cubital superficiel qui sont innervés par le cubital, toutes les autres portions du fléchisseur perforant relèvent du médian.

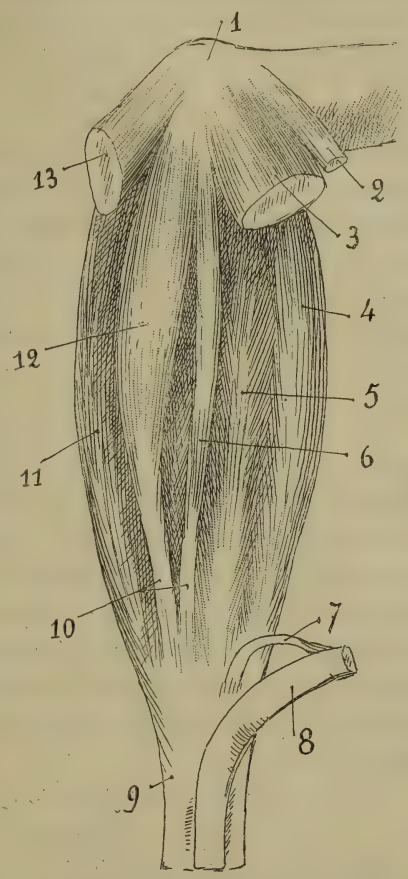


Fig. 3. — Fléchisseur perforant droit du Maki.
1, Épitrochlée; 2, Petit palmaire; 3, Fléchisseur superficiel; 4, Faisceau cubital profond externe; 5, Faisceau cubital profond interne; 6, Faisceau épitrochléen médian; 7, Faisceau cubital superficiel; 8, Tendon du fléchisseur perforé; 9, Tendon commun du fléchisseur perforant; 10, Tendons des faisceaux épitrochléens; 11, Faisceau radial profond; 12, Faisceau radial épitrochléen; 13, Rond pronateur.

3° Hérisson. *Erinaceus Europeus* (Insectivore), fig. 2. — Le Hérisson est un type de fouisseur dont l'avant-bras trapu, mobile, a une musculature bien développée comme la Marmotte et le Castor.

Le fléchisseur perforant est remarquable par l'indépendance jusqu'à l'épitrochlée des faisceaux superficiels dont le radial et le médian sont très développés, mais plus encore par la prédominance marquée, comme chez la Marmotte, des faisceaux antibrachiaux.

Les faisceaux épitrochléens, radial et médian (1), forment à l'origine un gros corps charnu, situé en dedans du grand et du petit palmaire. Ce corps charnu se porte un peu obliquement vers la face palmaire du radius et se divise en deux tendons. Le superficiel (1′), *chef épitrochléen radial*, donne un petit tendon au rudiment du pouce (9), puis il s'unit, comme le profond (1″), *chef épitrochléen médian*, au-devant duquel il est placé, au tendon commun. Ce corps charnu est, à son origine, assez développé pour confiner au cubital antérieur et recouvrir le fléchisseur perforé (2) qui ne se dégage de son bord interne que vers le milieu de l'avant-bras. Au-dessous du fléchisseur perforé, on trouve une lame charnue assez mince, c'est le chef *cubital épitrochléen* (3) qui confine en dedans au cubital antérieur et dont le tendon (3′) vient s'unir au-dessus du poignet à la face palmaire du tendon commun.

*Faisceaux antibrachiaux.* — Le *cubital profond* (5) est le plus gros. C'est une masse charnue, épaisse, qui remonte jusqu'à l'articulation du coude et la base de l'olécrane, confinant à l'insertion du cubital antérieur. Elle couvre la face palmaire et le bord externe du cubitus. Le *radial profond* (6) remonte un peu moins haut. Son origine répond en dedans au court supinateur. Il ne tarde pas à fusionner avec le faisceau précédent et, sur la moitié distale de l'avant-bras, le corps charnu se couvre d'une aponévrose, véritable origine du tendon commun sur lequel viennent se fixer les tendons épitrochléens.

4° Maki. *Lemur mongos*, *var. rufus* (Lémuridés, Prosimiens), fig. 3. — Ce type de Grimpeur, essentiellement arboricole, est intéressant à comparer au suivant, le Macaque. Semblables tous les deux par la fonction, ils diffèrent par le degré qu'ils occupent dans l'échelle zoologique. Chez le premier, on trouve encore, quoique réduits à un rôle secondaire, des faisceaux épitrochléens; chez le second il n'en reste qu'un, véritable muscle de Gantzert, unissant le fléchisseur perforé au fléchisseur perforant.

Les faisceaux épitrochléens du Maki sont au nombre de deux, le radial et le médian. Le premier (12) est assez gros et s'unit, dès la moitié distale de l'avant-bras, au radial profond. Le second (6) est grêle, indépendant sur toute sa hauteur et se termine sur un petit tendon qui se fixe au milieu de la face palmaire du tendon commun.

Le cubital épitrochléen est représenté, comme chez la Mangouste, par un tractus fibreux (7), plus réduit encore, qui se détache

du tendon du fléchisseur superficiel pour se porter presque immédiatement sur le côté interne du tendon commun.

Les faisceaux antibrachiaux, qui représentent le véritable corps charnu du fléchisseur des doigts, sont au nombre de trois.

Le *radial profond* (11) s'insère sur la face palmaire du radius jusqu'au tendon du biceps. C'est une couche musculaire épaisse qui s'unit dans la moitié distale de l'avant-bras aux faisceaux cubitaux et se termine sur le tiers externe du tendon commun derrière les faisceaux épitrochléens.

Le faisceau *cubital profond* est dédoublé. La portion interne (5) commence au-dessous du brachial antérieur, l'externe (4) s'étend sur l'olécrâne; elles s'insèrent à toute la face du cubitus jusqu'au carré pronateur. Ces deux faisceaux sont peu distincts et s'unissent dans la moitié inférieure de l'avant-bras au faisceau radial profond pour aboutir au puissant tendon commun.

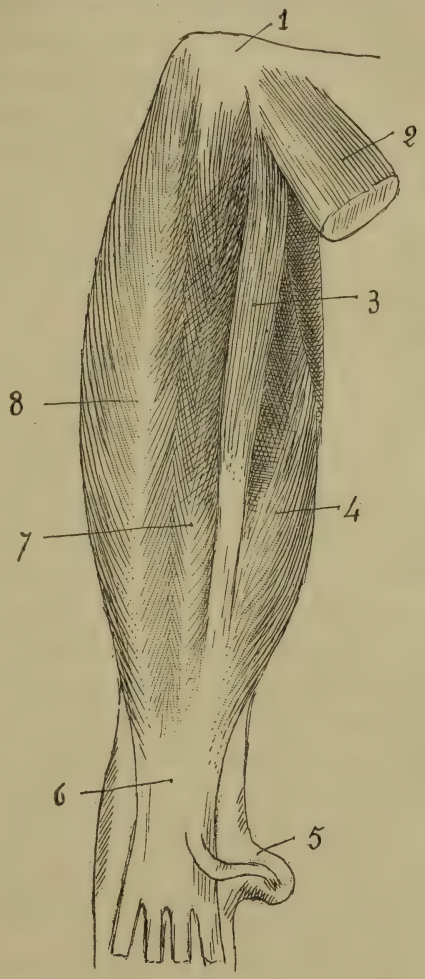


Fig. 4. — Fléchisseur perforant gauche du Macaque.

1, Épitrochlée; 2, Fléchisseur superficiel; 3, Faisceau radial superficiel; 4, Faisceau radial profond; 5, Rudiment du pouce; 6, Tendon commun; 7, 8, Faisceau cubital profond divisé en deux portions.

5° Macaque. *Macaccus cynoglossus* (Cercopithécidés), fig. 4. — Le fléchisseur perforant est presque entièrement constitué par les fibres antibrachiales qui forment trois chefs : le *radial profond* (4) qui s'insère sur toute la longueur du radius, depuis le tendon du biceps, et dont la masse épaisse, pen-

niforme et tendineuse dans sa moitié inférieure, reçoit, au-dessus du poignet, le *faisceau radial superficiel* (3). Celui-ci se détache de la face profonde du fléchisseur superficiel près de son origine et descend verticalement. C'est un faisceau assez grêle qui se termine sur un petit tendon plat qui finit par se confondre avec le tendon commun dont il occupe la partie radiale.

Les *faisceaux cubitaux*, incomplètement séparés, s'insèrent, l'interne (7), sur la face palmaire du cubitus, depuis la coronoïde; l'externe sur la face externe de l'os et de l'olécrâne. Chacun d'eux a un tendon superficiel qui se perd, comme celui de la portion radiale, dans le tendon commun. De ce dernier se détache avant la division en tendons digitaux un petit tendon pour le rudiment du pouce.

Le Macaque présente un muscle de Gantzert type, c'est-à-dire un faisceau charnu allant de l'apophyse coronoïde ou des insertions coronoïdiennes du fléchisseur perforé à l'un des tendons du fléchisseur perforant. C'est la trace la plus réduite des connexions que peut présenter le fléchisseur perforant avec l'épitrochlée, connexions qui ont totalement disparu chez l'homme. Mais, peut-on dire, avec Wood[1], que le Lapin, le Cochon d'Inde, comme du reste les autres types que je viens de décrire, ont un muscle de Gantzert? Oui, si l'on étendait ce nom à des connexions assez larges pour constituer le muscle fléchisseur perforant presque tout entier.

Comme je l'ai décrit ailleurs, le Lapin a un premier chef épitrochléen assez gros et indépendant, et un second chef épitrochléen plus petit qui est accolé à la face profonde du fléchisseur perforé, tandis que les deux chefs antibrachiaux sont très réduits. Le nom d'*accessorius ad flexorem profondum digitorum* (muscle de Gantzert), convient assez mal à ces faisceaux qui forment la partie principale du fléchisseur perforant.

En réalité, quand on suit la série des types de Mammifères, on voit, au fur et à mesure que la main devient plus mobile pour s'adapter aux fonctions diverses de la préhension, les fibres épitrochléennes, qu'elles soient tout à fait indépendantes ou momentanément accolées au fléchisseur perforé, perdre peu à peu l'importance qu'elles ont chez l'animal adapté à la marche ou à la course. A un degré avancé, elles ne forment plus qu'un faisceau anastomo-

1. Wood, *Proceed. of the Royal Soc.*, 1868, p. 449.

tique unique et réduit de volume. C'est le muscle de Gantzert qui est étendu entre les deux fléchisseurs ou qui relie plus manifestement le fléchisseur perforé à l'épitrochlée ou à la coronoïde. Ce faisceau disparaît même à un degré plus élevé de perfectionnement et ne se montre qu'à titre d'anomalie chez l'homme, dont le fléchisseur perforant est exclusivement *antibrachial* comme origine, et surtout *digital* comme action.

# DE QUELQUES REINS ANORMAUX

**Par Georges GÉRARD**

Agrégé,
Chef des travaux anatomiques à la Faculté de médecine de Lille.

---

Dans une série de recherches que je poursuis sur divers points de l'anatomie des reins et de leurs vaisseaux, j'ai pu observer quelques anomalies intéressantes portant sur le volume et la forme de ces organes.

Les anatomistes admettent volontiers que les deux reins — normalement — n'ont pas même volume, et, suivant les séries de mensurations qu'ils ont pu faire, avancent qu'il y a inégalité au profit de l'un ou l'autre. Je suis plutôt porté à croire qu'il faut seulement insister sur la grande fréquence des variations individuelles; c'est au point que, pour ma part, bien que j'aie mesuré très exactement plus d'une centaine de paires de reins, observés à tous les âges, je suis incapable d'avoir pu me faire une opinion personnelle.

Il faut tenir compte, d'ailleurs, des conditions dans lesquelles on procède à ces mensurations, et faire une distinction première : si les mensurations sont faites sur les reins frais, provenant d'autopsies faites vingt-quatre heures après la mort, les organes sont bien souples, un peu mollasses, et s'étalent, s'aplatissent sur la table d'amphithéâtre; dans ce cas, le rein gauche paraît, en général, plus long que le droit. Si, au contraire, on porte ses observations sur les organes conservés par les liquides fixateurs — le formol en particulier — on trouve que les reins ont acquis une nouvelle forme en rapport avec la pression exercée par les organes voisins; ils sont comme taillés à facettes au moins sur leur face antérieure; leur longueur est très sensiblement égale, ou bien présente une légère différence au profit du rein droit.

En réalité, on peut admettre que — normalement — les deux reins

ont sensiblement le même volume, que les différences qu'on peut observer tiennent à leur plasticité, à leur souplesse très réelle, et qu'ils ont subi comme tous les organes plastiques — foie, rate — la pression plus ou moins forte exercée sur eux par les organes voisins. Il n'y a anomalie que dans le cas où tous les diamètres d'un rein diffèrent très nettement de ceux du rein opposé.

Je rapporte d'abord sous le titre : anomalies de volume, trois observations de reins de plus en plus petits. Dans l'obs. III, l'atrophie est même telle qu'à un premier examen, le rein droit semblait manquer complètement; ce ne fut que par une dissection très attentive pratiquée *in situ* que je parvins à découvrir un organe très atrophié et son pédicule vasculaire. On a signalé l'absence complète d'un rein, sans anomalie correspondante — sinon une hypertrophie plus ou moins nette — du rein existant; pour ma part, je veux bien admettre l'absence complète; je signale cependant la facilité avec laquelle peuvent échapper à la vue des organes très réduits, perdus au milieu d'une grosse masse graisseuse; j'insiste également sur la difficulté qu'ont les doigts les plus exercés à trouver au milieu de ce tissu des artères normalement peu volumineuses — les capsulaires moyennes, par exemple — ou qui vont à des organes très atrophiés.

Je décris ensuite, dans la seconde partie de ce travail, quatre reins uniques, observés, les deux premiers sur de très jeunes enfants, le troisième sur un homme de vingt-sept ans, le quatrième sur un sujet monstrueux. J'ai voulu ce rapprochement qui est bien fait pour montrer une fois de plus combien sont voisines l'anomalie et la monstruosité.

## I. — Anomalies de volume.

Observation I. — *Anomalie de volume du rein droit. Anomalie de rapport et d'abouchement de la veine rénale gauche.*

Sujet féminin de cinquante-sept ans (fig. 1).

Le *rein droit*, beaucoup plus petit que le gauche, était aplati dans toute sa hauteur. Ses dimensions étaient les suivantes : hauteur 77 millimètres, largeur 37 millimètres, épaisseur 18 millimètres. Le hile occupait presque toute la hauteur du bord interne.

Le *rein gauche* était également aplati, mais de volume normal (hauteur 107 millimètres, largeur moyenne 43 millimètres, épais-

seur 30 millimètres). Son hile, antéro-interne, était étendu de façon à occuper, à la partie moyenne, une surface correspondante à la moitié du bord interne.

Outre ces différences de volume, ces reins présentaient des particularités vasculaires très intéressantes.

L'*artère rénale droite*, longue de 64 millimètres, large de 7 millimètres, se divisait prématurément, à 2 centimètres de l'aorte, et donnait trois terminales : *a*) la supéro-antérieure croisait en biais les autres artères, enjambait la veine au-devant de laquelle elle se plaçait et qu'elle coupait en écharpe, puis gagnait l'extrémité inférieure du hile; *b*) la moyenne rétro-veineuse donnait trois rameaux dont l'inférieur glissait à sa terminaison au-devant d'une branche veineuse; *c*) l'inférieure remontait vers la partie postéro-supérieure du hile, et après avoir donné un rameau extra-hilaire, devenait postéro-pyélique et abandonnait par sa convexité un certain nombre de ramifications.

Chacune de ces rénales terminales fournissait une artère capsulaire inférieure grêle.

La *veine rénale droite* longue de 25 millimètres, large de 9, naissait par deux branches d'origine très écartées l'une de l'autre s'unissant à angle obtus assez loin du hile.

Il existait en outre une *veine rénale droite supplémentaire*, postérieure à l'artère sus-rétro-pyélique, naissant de haut en bas du hile, qui recueillait le sang de la partie postérieure du rein anormal et s'abouchait à la veine cave inférieure en arrière et plus bas que l'autre veine qu'elle croisait en biais.

Le pédicule vasculaire du rein gauche mesurait 59 millimètres à partir de l'aorte. L'*artère rénale gauche*, d'un diamètre de 7 millimètres, subissait la division tardive (à sa partie moyenne) en terminales également volumineuses : *a*) la supéro-antérieure décrivait un arc de cercle à concavité inférieure, se glissait entre les branches veineuses supérieures et la ramification supérieure du bassinet en donnant à angle droit des terminales dont les plus inférieures devenaient très nettement pré-veineuses; *b*) la postéro-inférieure suivait un trajet parallèle à la précédente, glissait entre la ramification supérieure du bassinet et une grosse veine sus-rétro-pyélique et avant de se terminer à la partie inférieure du hile donnait un certain nombre de collatérales courtes.

La *veine rénale gauche*, longue de 95 millimètres, large de 13,

naissait par cinq branches d'origine : quatre étaient antérieures, réparties sur toute la longueur de la lèvre antérieure du hile; une était postérieure, placée derrière la rétro-pyélique.

Ces cinq branches se réunissaient très près du hile en un tronc unique qui était *anormal* : 1° *par sa direction*; il se dirigeait en bas et en dedans, de façon à passer devant la 4e lombaire; 2° *par son abouchement* qui se faisait sur le bord gauche de la veine cave

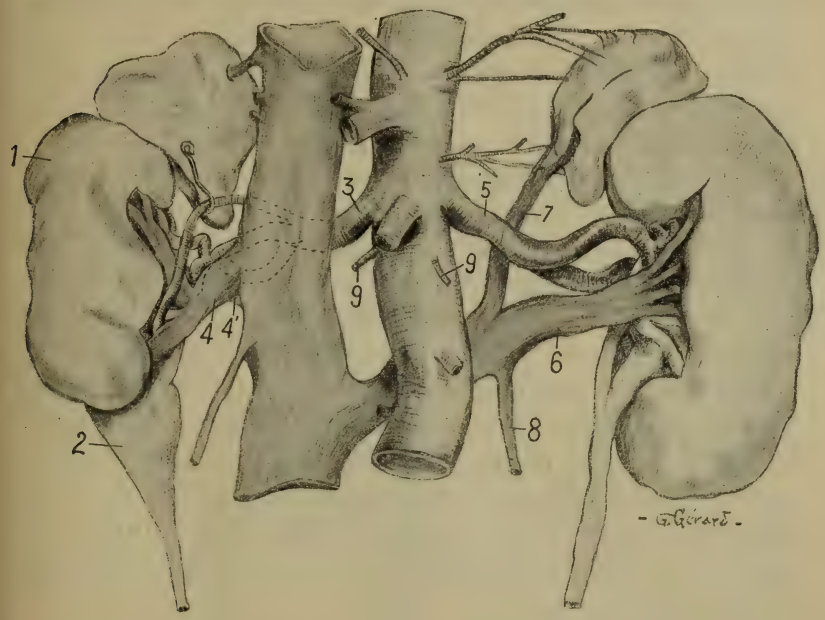


Fig. 1 (demi-grandeur nature). — 1, Rein droit atrophié; — 2, Bassinet droit, ampullaire très dilaté; — 3, A. rénale droite; — 4, V. rénale droite; — 4', Veine rénale droite supplémentaire, postérieure; — 5, A. rénale gauche; — 6, Veine rénale gauche, rétro-artérielle; — 7, Veine capsulaire gauche, rétro-artérielle; — 8, Veine spermatique gauche; — 9. 9, A. spermatique.

inférieure, mais à 25 millimètres au-dessous du point d'abouchement de la veine droite; 3° *par ses rapports*; il passait derrière l'aorte et recevait à ce niveau même le tronc gauche commun des veines lombaires.

La *veine capsulaire gauche* était également anormale, beaucoup plus longue que normalement, volumineuse, elle passait *derrière* l'artère rénale gauche.

Il nous faut encore mentionner la disposition très particulière du *bassinet droit* qui, issu de toute la hauteur du rein anormal, devenait rapidement ampullaire et dilaté au point de mesurer 36 milli-

mètres dans sa plus grande largeur. Le *bassinet gauche*, ramifié, naissait par deux ramifications (l'une supérieure qui mesurait 55 millimètres sur 5 millim., l'autre inférieure de 30 millimètres sur 12 millimètres) qui s'unissait seulement à la partie tout inférieure du hile.

Les capsules surrénales ne présentaient rien de particulier.

En résumé, le rein gauche était anormal par ses vaisseaux, le rein droit par son volume.

Tous les diamètres du rein droit étaient réduits; et il était moins haut de 30 millimètres, moins large de 6 millimètres, moins épais de 12 millimètres que le gauche. Malgré cela, sa circulation artérielle était très abondante et il était impossible de mettre l'atrophie viscérale sur le compte d'une atrésie artérielle.

Sans vouloir rien expliquer, je signale seulement un fait d'observation personnelle : étudiant surtout les reins, j'ai eu assez souvent l'occasion de rencontrer des anomalies veineuses; je puis dire qu'elles portent presque exclusivement sur la veine rénale gauche. Dans la plupart des cas qu'il m'a été donné d'observer — je n'ose encore dire dans tous — j'ai noté une diminution notable dans le volume du rein du côté opposé à l'anomalie. Je n'interprète pas, je constate simplement. Les autres cas que je possède de cette particularité sont moins typiques que celui qui fait l'objet de cette observation; ici j'ai voulu surtout mettre en avant l'anomalie de volume très notable du rein droit, et n'ai justement insisté sur les anomalies vasculaires que pour appuyer un fait d'observation qui m'avait frappé plusieurs fois.

Obs. II. — *Anomalie de volume du rein droit* (fig. 2).

Sur une femme de soixante et onze ans, provenant de l'asile de Bailleul, les deux reins avaient un volume très inégal. Alors que le gauche, allongé, semblait de forme et de volume normaux (il mesurait 91 millimètres de hauteur, 45 millimètres de largeur moyenne, 40 millimètres d'épaisseur), le *rein droit*, globuleux et comme tassé vers son hile, assez éloigné de la capsule par un espace triangulaire à sommet interne rempli par de la graisse, mesurait seulement 68 millimètres de hauteur, 39 millimètres de largeur moyenne; son épaisseur était cependant semblable à celle du rein gauche. Son hile, étalé, mesurait 25 millimètres sur 19 millimètres. Son bassinet ampullaire, était plus dilaté que le bassinet gauche (D., 26 mm. : 9 mm.; G., 18 mm. : 6 mm.).

*Des vaisseaux* : l'artère rénale gauche et les deux veines rénales ne présentaient rien de particulier.

L'*artère rénale droite*, longue de 6 centimètres, large de 6 millimètres, se divisait prématurément à 2 centimètres de l'aorte et fournissait deux terminales : 1° La supérieure, plus grêle (3 millim.) donnait : *a*, la capsulaire inférieure; *b*, une branche bientôt bifurquée en deux rameaux extra-hilaires; *c*, la sus-rétro-pyélique; 2° l'inférieure, plus volumineuse (5 millim.), était rétro-veineuse et

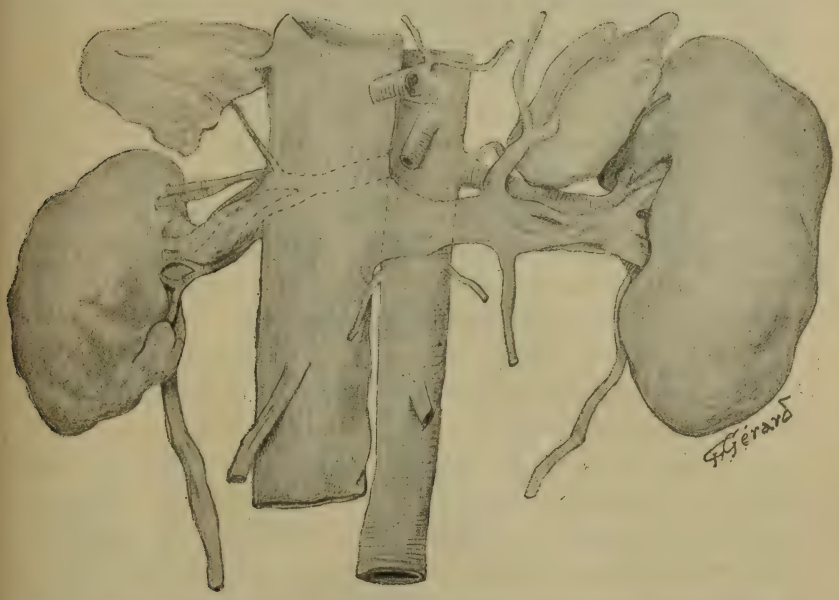


Fig. 2 (demi-grandeur nature). — Le rein droit, atrophié, et la capsule surrénale droite ont été maintenus dans leur situation respective. Le pédicule vasculaire droit est intéressant par la multiplicité des collatérales artérielles.

donnait au voisinage du hile : *a*, une branche pour son extrémité supérieure; *b*, une branche qui, après avoir croisé la face postérieure de la veine, allait à l'extrémité inférieure du hile, après avoir donné deux collatérales assez volumineuses, pré-veineuses.

En somme, il y avait anomalie de volume du rein droit ayant porté sur la hauteur et la largeur. Le rein droit était moins haut de 21 millimètres, moins large de 5 millimètres que le rein gauche.

Obs. III. — *Atrophie presque complète du rein droit* (fig. 3).

Sur un sujet féminin de cinquante-trois ans, je trouvai un rein droit réduit à l'extrême. Il n'était plus représenté que par un rudi-

ment de la forme et du volume d'une grosse fève très aplatie, mesurant 29 millimètres de hauteur, 16 millimètres de largeur et 8 millimètres d'épaisseur (en son milieu), perdu dans le fond de l'hypochondre droit, au milieu d'un tissu graisseux extrêmement abondant *figurant l'enveloppe adipeuse*; cette assertion s'appuie sur les connexions de cette enveloppe avec la capsule droite qui était assez distante du rein.

Le hile, irrégulièrement concave en dedans, mesurait 14 millimètres de hauteur sur 4 millimètres de largeur. Il était occupé dans toute son étendue par les vaisseaux disposés de la façon suivante :

L'*artère rénale droite*, longue de 42 millimètres, d'un diamètre de 2 millimètres, réduite, par conséquent, dans toutes ses dimensions, se divisait tardivement, vers sa partie moyenne, en deux branches grêles qui donnaient un certain nombre de ramifications s'entrelaçant avec les veines, avec la tendance générale de se placer derrière elles; un seul rameau, le moyen, se plaçait sur la face antérieure de la deuxième ramification veineuse.

La *veine rénale*, unique, longue de 20 millimètres, large de 4 millimètres, naissait de trois branches : deux antérieures placées l'une au-dessus de l'autre, une postérieure plus grêle.

Le *bassinet droit* était totalement absent; j'ai figuré sur mon dessin un filament ténu naissant derrière les vaisseaux. Cette disposition est artificielle, puisqu'il était impossible de distinguer quoi que ce fût qui ressemblât même à un rudiment de bassinet au milieu des formations conjonctives réparties derrière le hile et le rein rudimentaire.

L'*uretère droit*, de même, manquait à la partie supérieure; après avoir enlevé les organes génitaux et la vessie et soulevé en masse tous les tissus et organes placés au-devant de la paroi abdominale postérieure, on découvrait au-devant de la symphyse sacro-iliaque droite, un cordon moniliforme qui allait en s'amincissant et qui finissait au-devant de l'apophyse transverse de la 4e lombaire : c'était le bout supérieur de l'uretère. En l'ouvrant pour l'injecter avec une masse solide, on voyait sourdre une matière ayant l'aspect et la consistance de la gomme et qui comblait le conduit dans toute son étendue. L'uretère, en somme, était réduit à un conduit étendu de la crête iliaque à la vessie, d'une longueur de 14 centimètres, de diamètre normal, arrondi et non aplati, *fermé à ses deux extrémités*

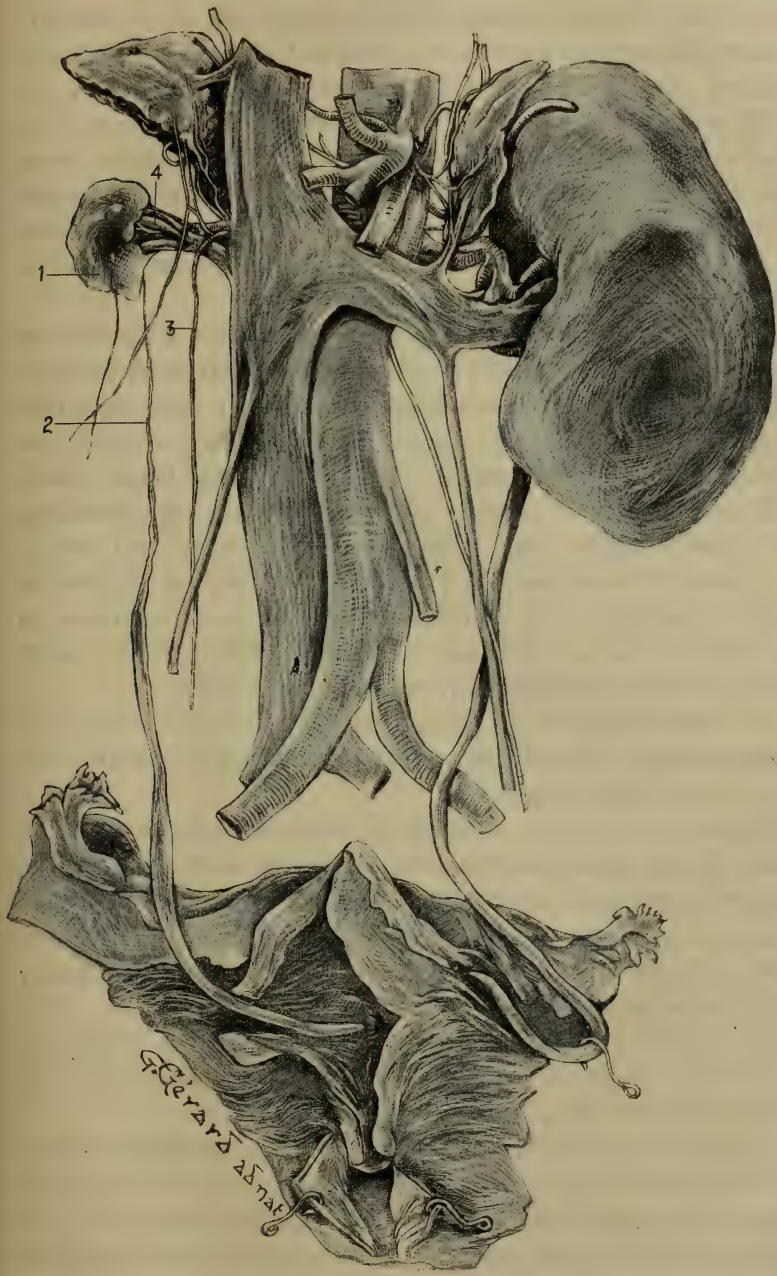


Fig. 3 (demi-grandeur nature). — Vue d'ensemble de l'appareil génito-urinaire; la vessie ouverte montre l'extrémité inférieure aveugle de l'uretère rudimentaire, dans sa portion terminale, arrivant très près de l'orifice vésical du côté gauche; l'urètre et le vagin ont été sectionnés en avant; — 1, Rein droit très atrophié; — 2, Vestiges supérieurs de l'uretère droit (nous avons vu qu'en réalité, l'extrémité supérieure se perdait dans les tissus périrénaux); — 3, Art. spermatique droite, anormale qui fournit des capsulaires inférieures; — 4, Pédicule vasculaire du rein atrophié.

sa portion vésicale existait bien, parcourait son trajet normal à travers les couches musculaires, mais se terminait en cul-de-sac, très au voisinage de l'orifice de l'uretère gauche.

Le rein gauche, allongé, en haricot, formait un contraste net avec le rudiment droit; bien développé, légèrement hypertrophié même (hauteur, 125 mm.; largeur, 58 mm. en haut, 54 mm. à la partie moyenne, 68 mm. en bas; épaisseur, 48 mm.), son extrémité inférieure affleurait la crête iliaque gauche. Son hile, serré en bourse, mesurait 26 millimètres sur 20 millimètres.

L'*artère rénale gauche*, longue de 45 millimètres, d'un diamètre *de 1 centimètre*, se divisait tardivement : 1° en une branche antérieure donnant deux gros rameaux rétro-veineux pour les parties supérieure et inférieure du hile; 2° en une branche postéro-supérieure donnant deux rameaux, l'un sus-pyélique, l'autre rétro-pyélique. Il existait en outre une *artère rénale supplémentaire*, large de 2 millimètres, naissant du bord gauche de l'aorte à 1 centimètre au-dessus de l'artère rénale, passant derrière la capsule gauche, qu'elle coupait, et au bord postéro-externe de laquelle elle abandonnait une grosse collatérale, puis se rendait sur la face antérieure de l'extrémité supérieure du rein.

La *veine rénale gauche*, unique, naissait par deux branches très volumineuses, l'une antérieure, l'autre postérieure naissant derrière l'artère sus-pyélique.

*Capsules surrénales.* — La *capsule droite*, en bonnet phrygien, haute de 35 millimètres, large de 43, épaisse de 7, n'avait aucun rapport avec le rein atrophié, dont elle était séparée par du tissu graisseux abondant. Ce fait est, à mon avis, d'autant plus intéressant, qu'il m'a souvent été donné de voir, sur les sujets normaux, les capsules sans connexion immédiate avec le rein.

La *capsule gauche*, en languette, couvrait le bord interne du rein. Haute de 55 millimètres, large de 15, épaisse de 11, elle avait un bord inféro-externe très marqué.

Je signalerai encore une anomalie *de l'artère spermatique droite*; née de l'aorte, au niveau de la rénale, elle passait à la face postérieure de la veine cave inférieure, la coupait à angle droit, puis changeait de direction, enjambait la veine rénale droite pour devenir descendante; chemin faisant, elle donnait une artère capsulaire inférieure supplémentaire et une artère qui se perdait dans les tissus voisins du rein atrophié.

En résumé, nous ne pouvons que rapporter le fait sans vouloir chercher à l'expliquer. Le rein rudimentaire avait tous les éléments vasculaires en apparence nécessaires à son développement. On peut, à la rigueur, émettre l'hypothèse d'un arrêt de développement survenu à une époque très primitive en se fondant sur l'absence complète de la portion lombaire de l'uretère droit et du bassinet.

L'examen microscopique, pratiqué par M. Gontier de la Roche, préparateur d'histologie à la Faculté de Lille, a donné le résultat suivant : « tissu fibreux en très grande abondance dans lequel se trouvent creusées de grandes cavités kystiques. — Les unes constituant une espèce de tissu caverneux, grandes veines dilatées, — les autres plus intéressantes, bordées d'une couche épithéliale nette et renfermant une substance amorphe, se colorant en masse et très semblable (d'après M. le professeur Laguesse, qui a bien voulu examiner la préparation) à la substance qui se trouve dans les cavités de la glande thyroïde ; de la mucine vraisemblablement. »

## II. — Quatre cas de rein unique.

Observation I. — *Rein unique en fer à cheval à concavité supérieure* (fig. 4).

Observé sur un enfant masculin de quelques jours, il était constitué par deux masses inégalement développées, unies au-devant des dernières vertèbres lombaires par un pont de substance rénale aplatie.

*La branche droite*, la moins considérable, longue de 42 millimètres, large de 22, épaisse de 12, était occupée en majeure partie par un hile étalé, irrégulièrement ovalaire, et reporté complètement sur la face antérieure. On y trouvait, d'avant en arrière : *a*) les deux branches antérieures d'origine de la veine rénale droite ; *b*) une branche artérielle grêle venant de la rénale ; *c*) le bassinet, élargi en bas de façon à empiéter sur la partie droite du pont et à en embrasser les papilles ; *d*) la branche principale de bifurcation de la rénale proprement dite, la branche postérieure d'origine de la veine rénale ; *e*) tout en bas et derrière, les deux rameaux d'une artère rénale supplémentaire droite, née de l'aorte. Cette partie droite du rein recevait en outre une collatérale extra-hilaire

venue de la rénale principale. Elle était surmontée d'une *capsule droite*, nettement atrophiée, qui avait vaguement conservé sa forme de bonnet phrygien.

*La branche rénale gauche*, longue de 52 millimètres, large de 24, épaisse de 12, présentait en dedans, vers sa partie moyenne, un hile allongé, légèrement reporté en avant, occupé d'avant en arrière : *a*) par les deux branches d'origine de la veine rénale gauche, de trajet et de rapports normaux; *b*) par les branches de

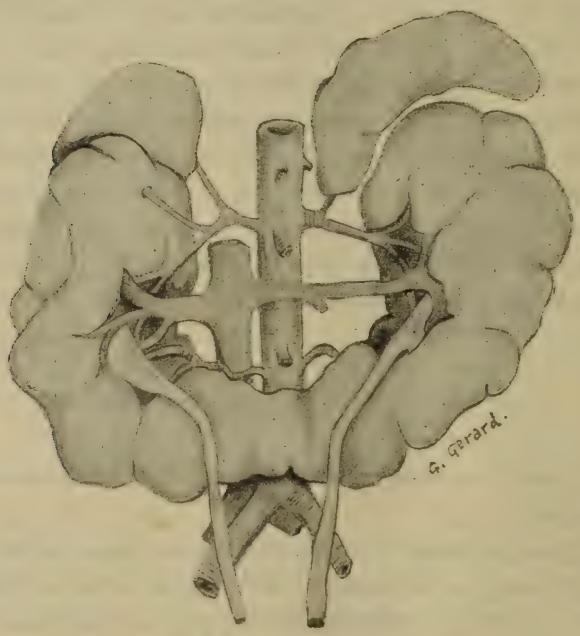


Fig. 4 (grandeur nature).

l'artère rénale gauche principale; *c*) par le bassinet; *d*) à sa partie tout à fait inférieure par une artère supplémentaire naissant de la partie gauche de l'aorte.

*La capsule surrénale gauche*, de volume normal, de forme allongée, caractéristique, était appliquée sur l'extrémité supérieure.

*Le pont d'union*, plus large que haut (hauteur minima : 10 millim., épaisseur : 5 millim.), avait une forme irrégulièrement quadrilatère. Continué à droite et à gauche, sans ligne de démarcation avec les branches, il présentait sur sa face antérieure trois sillons bien nets, deux latéraux, obliques en bas et en dedans, pour le passage des uretères, un médian plus large, mais moins profond, pour l'artère mésentérique inférieure.

L'intérêt de cette observation vient :

1° De l'inégalité des deux parties qui constituent le rein unique;

2° Du petit volume de la capsule droite qui recouvre justement la branche la moins développée;

3° De la présence, à droite et à gauche, d'une artère rénale supplémentaire, naissant de l'aorte et destinée au pont de substance rénale et à la partie inférieure des hiles.

Obs. II. — *Rein unique en fer à cheval à concavité supérieure* (fig. 5).

Sur un enfant féminin de deux mois, les masses rénales, non symétriques, étaient unies à leur partie inférieure de façon à constituer un organe unique en fer à cheval à concavité supérieure.

La *partie droite* rappelait un rein de direction et de configuration normales, dont le hile était seulement tiré légèrement en avant.

La *partie gauche*, déformée, figurait une masse semi-lunaire, limitée en haut par une ligne oblique en dehors et en haut, et placée de telle façon que le rein gauche semblait avoir subi un déplacement général en bas, en dedans et en avant, et avoir glissé pour venir s'accoler par son extrémité inférieure à l'extrémité inférieure du rein droit dont il dépassait le bord inférieur d'un centimètre environ. Le hile gauche, quadrilatère, occupait la partie moyenne de la face antérieure; situé beaucoup plus bas que le hile droit, il était comblé entièrement par le bassinet étalé et aplati. Les vaisseaux n'y étaient représentés que par la veine rénale gauche qui s'engageait ensuite entre la lèvre externe du hile et le bord supéro-externe du bassinet.

Toute la surface du rein unique était lobulée; elle présentait des deux côtés et sur la face antérieure deux sillons longitudinaux dans lesquels glissaient les uretères.

*L'uretère droit*, long de 6 centimètres, naissait par un bassinet dont les rapports étaient normaux, descendait à droite du pont de substance rénale à la face antérieure duquel il glissait, et prenait ensuite l'aspect uniforme qu'on observe presque toujours aux premiers âges de la vie.

*L'uretère gauche*, long seulement de 44 millimètres, glissait sur le sillon qui marquait la face antérieure de la masse gauche qu'il suivait en se dirigeant en dehors, puis changeait de direction pour

regagner la ligne médiane en décrivant une courbe à convexité externe.

La *capsule surrénale droite* était normale par son volume et ses rapports.

La *capsule gauche*, par contre, était réduite à une petite lame

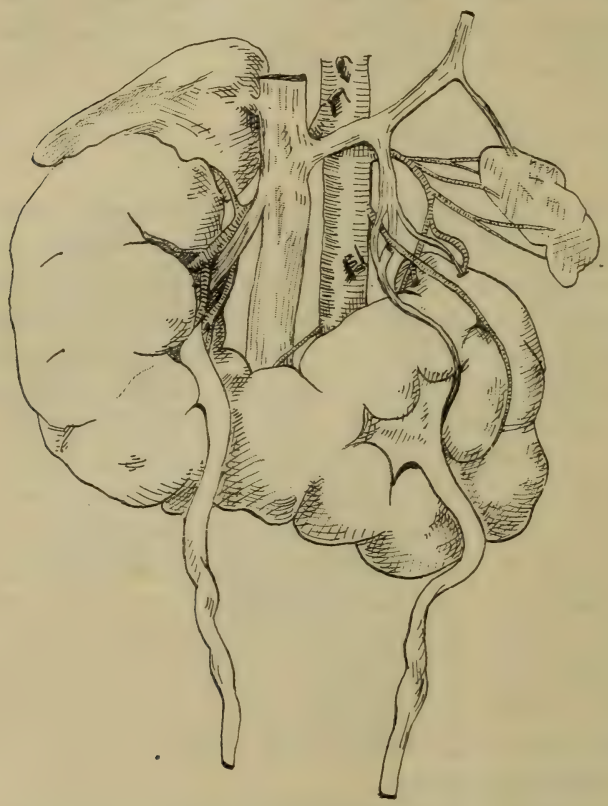

Fig. 5 (grandeur nature).

aplatie mesurant seulement 18 millimètres dans son grand axe et 9 millimètres dans son petit diamètre.

Les vaisseaux présentaient quelques particularités intéressantes.

1° A droite : *a*) *l'artère rénale normale*, qui donnait 3 branches terminales, pré-veineuses, et une grosse terminale rétro-pyélique ; *b*) *une artère rénale supplémentaire*, naissant de l'aorte à un centimètre au-dessous de la mésentérique inférieure, qui se rendait dans un sillon profond creusé sur la partie supérieure du front rénal ; *c*) une veine rénale et une veine capsulaire normales.

2° A gauche : *a*) *l'artère rénale gauche*, qui représentait le vaisseau normal, naissait de l'aorte à quelques millimètres au-dessus de l'origine de la mésentérique inférieure, glissait sur la partie externe de la masse rénale gauche et se terminait, après avoir contourné un gros lobule rénal adjacent à la partie externe de celui-ci. A signaler en passant que cette artère traversait près de son orifice une boucle veineuse ; *b*) *une artère rénale supérieure*, supplémentaire, naissait de l'aorte un peu au-dessous de la mésentérique supérieure, se dirigeait vers la partie supérieure de la masse rénale, où elle se terminait en plein tissu par deux branches après avoir fourni les collatérales suivantes : α) une capsulaire pour la partie antéro-interne de la capsule ; β) une capsulaire pour la face postérieure ; γ) une capsulaire tôt bifurquée en marginale antérieure et marginale postérieure ; δ) un rameau rénal pour la partie supérieure de la masse gauche ; *c*) *une artère supplémentaire inférieure*, naissant de l'iliaque primitive gauche et abordant, après un trajet de 15 millimètres, la masse gauche à sa partie postéro-inférieure ; *d*) *la veine rénale gauche*, formée de quatre branches d'origine : veine diaphragmatique inférieure, grossie elle-même de la veine capsulaire gauche, veine rénale sortie du hile anormal, grossie d'une veinule rénale extra-hilaire. Cette veine est anormale, et par l'allongement considérable qu'elle a subi par suite du déplacement du rein gauche, et par son union directe avec la veine diaphragmatique inférieure.

En somme, on peut admettre que l'anomalie qui nous occupe intéresse surtout la partie gauche du rein unique. A droite, en effet, la forme générale du rein, sa situation, son hile et la superposition de ses éléments, la forme de la capsule droite, son développement et ses rapports rappellent très exactement les particularités d'une capsule et d'un rein normaux.

A gauche, au contraire, l'aspect aplati, globuleux de la masse rénale, son abaissement, sa rotation générale en bas, en avant et en dehors, et par suite la transposition de son hile, les anomalies et l'allongement de ses vaisseaux d'une part, les vaisseaux anormaux et supplémentaires d'autre part, permettent de supposer qu'à une époque peu avancée de la vie fœtale, le rein gauche est venu se placer au voisinage du rein droit avec lequel il s'est soudé.

J'insiste, en terminant, sur l'atrophie très considérable de la

capsule surrénale gauche; observée au-dessus de la portion du rein la plus déformée (comme dans l'observation précédente), elle permet d'admettre un développement corrélatif et des connexions assez intimes entre deux organes très voisins.

Obs. III. — *Rein unique en fer à cheval à concavité supérieure.* Sur un sujet masculin de vingt-sept ans, les deux reins, sensiblement symétriques, étaient soudés à leur extrémité inférieure de façon à représenter le rein classique en fer à cheval à concavité supérieure. Cette masse unique, placée par sa partie moyenne au-devant de la colonne lombaire, était constituée par deux portions latérale droite et latérale gauche, rappelant des reins normaux en place normale, reliées par un pont interrénal horizontal plus haut vers la droite, échancré des deux côtés sur sa face antérieure par le passage des uretères.

La portion latérale gauche avait les dimensions suivantes :

Hauteur : 115 mm.

Largeur { 50 mm. à la partie supérieure,
43 mm. de la lèvre antérieure du hile au bord externe,
51 mm. de la lèvre postérieure du hile au bord externe,
47 mm. à la partie inférieure,

Épaisseur : 33 mm.

L'*artère rénale gauche principale*, assez grêle (4 mm. de diam.) passait en avant des branches d'origine de la veine et donnait : *a*) une branche pour l'extrémité supérieure du hile; *b*) une branche moyenne, volumineuse, située horizontalement au-dessous de la précédente; *c*) une branche inférieure qui glissait obliquement pour gagner la lèvre antérieure du hile au-devant des ramifications veineuses; *d*) une branche postérieure sus-pyélique.

L'*artère rénale gauche accessoire* (origine inconnue) volumineuse (6 mm. de diam.) glissait horizontalement contre l'extrémité inférieure du hile et donnait : *a*) une trans-rétro-pyélique; *b*) une pré-pyélique qui suivait le bord inférieur du hile.

Il existait en outre une artère perforante qui abordait la portion gauche par sa face antérieure.

La *veine rénale gauche*, unique, naissait de deux grosses ramifications pré-pyéliques, *rétro-artérielles*.

Le *bassinet*, volumineux, ramifié, était formé par 3 grosses racines.

Tout le hile du rein gauche était aplati et reporté en avant.

La PORTION LATÉRALE DROITE avait des dimensions un peu plus réduites :

Hauteur : 10 centimètres.

Largeur { 51 mm. en haut,
46 mm. de la lèvre antérieure du hile au bord externe,
52 mm. de la lèvre postérieure du hile au bord externe,
24 mm. à la partie inférieure.

Épaisseur : 28 mm.

Le hile, très long et très aplati, reporté en avant, occupait les 3/5 inférieurs de la face interne.

La *veine rénale droite*, unique, naissait de 3 ramifications, les deux inférieures très obliques, la supérieure recouverte par les divisions antérieures de l'artère rénale.

L'*artère rénale principale* se divisait dans le hile où elle fournissait : *a*) une branche supérieure extra-hilaire; *b*) une branche moyenne, la plus importante, qui glissait au-dessous, puis *en avant* de la division rénale supérieure et donnait de gros rameaux supérieurs, un rameau inférieur qui descendait sur la lèvre antérieure du hile au-devant de la 2e ramification veineuse; *c*) une branche postérieure, sus-rétro-pyélique accompagnée d'une petite ramification veineuse.

L'*artère rénale droite accessoire* (origine inconnue) se distribuait en arrière à la partie inférieure du hile; elle donnait en outre une ramification importante à la partie droite du pont.

Le *bassinet*, ampullaire, très dilaté (hauteur : 38 mm., largeur : 28 mm.), naissait par trois grosses racines étagées sur la hauteur du hile; il se rétrécissait brusquement; l'uretère droit passait au-devant du pont interrénal.

Le PONT INTERRÉNAL, large de 40 mm., haut de 25 mm. à sa partie moyenne, de 18 mm. seulement à gauche, de 34 mm. à droite, était épais de 8 mm.

INTERPRÉTATION. — Envisagé dans son ensemble, le rein unique se composait :

1° d'une masse gauche rappelant un rein normal par sa place et son contour, anormal par son hile aplati, ayant basculé légèrement en bas et en dedans par son extrémité inférieure;

2° d'une masse droite figurant un rein qui aurait dû subir un fort mouvement de translation vers la gauche et dont le hile, forte-

ment échancré, très aplati et reporté en avant, empiétait sur toute la partie droite du pont par sa lèvre postérieure;

3° d'un pont d'union que je n'hésite pas à rapporter à l'extrémité inférieure, anormalement développée du rein droit.

Je ne puis donner aucun détail touchant l'origine des vaisseaux, la disposition, le volume, etc., des corps surrénaux. La pièce trouvée dans une autopsie médico-légale, m'a été adressée telle que je l'ai décrite.

Quoi qu'il en soit, de l'étude critique d'observations analogues, je pense qu'on peut admettre que, dans tout rein unique en fer à cheval, il existe toujours une portion qui rappelle bien un rein normal, et une portion opposée qui, toujours moins longue, dirigée obliquement, est plus ou moins bouleversée. C'est aux dépens de cette portion défigurée que doit se former, par allongement de l'extrémité inférieure — exceptionnellement de l'extrémité supérieure — le pont de substance unissant les deux masses.

Le rein en fer à cheval ne serait ainsi causé que par le déplacement d'un seul rein ayant, par suite d'une déviation très précoce lors d'un développement anormal, acquis des relations intimes avec un rein normal du côté opposé.

Obs. IV. — *Rein unique, en fer à cheval fermé, chez un sujet monstrueux* (fig. 6).

Sur un monstre célosomien avec malformations multiples — dont j'ai donné une relation au congrès international de 1900 et sur la description complète duquel je compte revenir prochainement — il existait, entre autres particularités, un rein unique en fer à cheval à concavité antérieure.

Ce rein était placé à la partie postéro-inférieure d'une tumeur célosomique très volumineuse qui contenait : l'estomac, tout l'intestin grêle, la plus grande partie du gros intestin, le foie, la rate, les poumons, les capsules surrénales et les testicules.

A première vue, et alors que les organes étaient restés dans leurs rapports, il était permis de croire qu'il existait deux reins, l'un droit, l'autre gauche, séparés à la partie inférieure de la tumeur par l'intestin terminal. La dissection — menée très lentement — permit de trouver un rein unique; les deux parties qui le composaient étaient unies en arrière par un pont de substance rénale; mais de plus, dans les 2/3 antérieurs environ, il y avait un

accolement de ces parties tel que la face interne concave de la masse droite était embrassée par la face interne convexe de la masse gauche.

La *branche droite* figurait une masse ellipsoïde, contiguë en

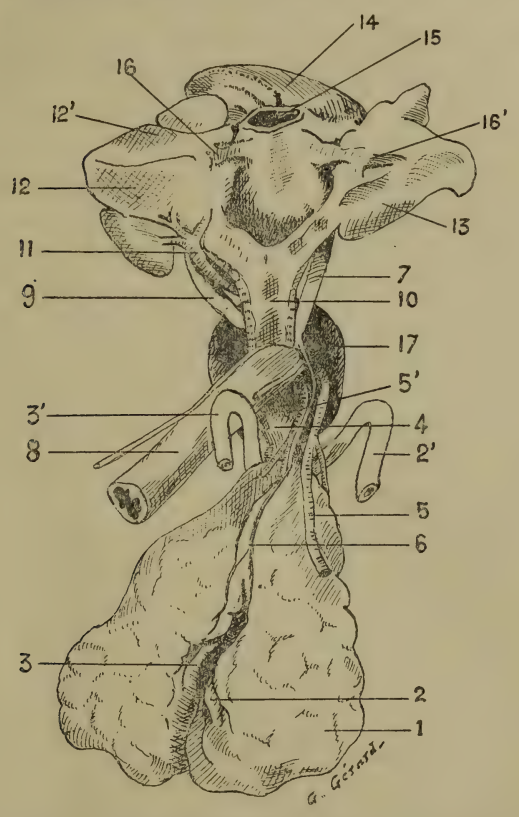


Fig. 6 (grandeur nature). — Organes respiratoires et urinaires d'un monstre présentant des malformations multiples. Le rein unique occupe la partie inférieure d'une tumeur célosomienne dont on a enlevé la plupart des organes. Le cœur et les poumons ont été attirés fortement en haut de façon qu'on puisse voir l'œsophage et à sa gauche les vaisseaux rénaux. Les uretères ont été sectionnés et attirés hors de l'orifice abdominal au-devant duquel sont groupés tous les organes. — 1, Rein unique; — 2, 2', Uretère gauche; — 3, 3', Uretère droit; — 4, Rectum; — 5, Artères rénales (principale et accessoires); — 6, Veines rénales qui se rendent en 7 dans la veine cave inférieure; — 8, OEsophage avec ses 2 nerfs pneumogastriques; — 9, Veine cave supérieure; — 10, Trachée; — 11, Artère pulmonaire droite (branche externe); — 12, Poumon droit face inférieure; — 12' La face antérieure; — 13, Poumon gauche; — 14, Cœur (très anormal); — 15, Veine sus-hépatique énorme sans relation avec la veine cave inférieure; 16, 16', Veines pulmonaires; 17, Orifice abdominal.

arrière au péricarde et au pédicule abdominal; en avant au poumon droit et au foie, en bas à l'intestin terminal; elle était recouverte d'une portion de péritoine qui se poursuivait *sur le poumon*, dont elle formait le ligament suspenseur, sur le foie

(ligament triangulaire droit), sur le mésentère et le méso-rectum.

La *branche gauche*, plus aplatie, recouverte partiellement par une languette du poumon gauche, arrivait en avant contre la rate et l'intestin terminal, et confinait en arrière au pédicule abdominal.

La face interne de chacune de ces masses présentait, quand on les écartait légèrement, un hile irrégulier, très voisin du hile homonyme; leur extrémité antérieure était coiffée, aussi bien à droite qu'à gauche, par les capsules surrénales. Le pont de substance rénale qui les unissait en arrière avait près de 15 millimètres dans sa plus grande longueur; il était placé au-devant d'une colonne vertébrale très déviée et anormale dans toute son étendue[1].

*Dans son ensemble*, le rein unique formait une masse *globuleuse*, à grand axe antéro-postérieur, mesurant 34 millimètres de long, 29 millimètres de large, 18 millimètres d'épaisseur, entourée par une capsule qu'on enlevait facilement sur les côtés, mais qui sur la ligne médiane, entre les faces internes, s'enfonçait par des prolongements sur les vaisseaux, les nerfs et les uretères. La surface externe était divisée en lobules irrégulièrement hexagonaux de 5 millimètres de côté.

*Sa face supérieure* s'appliquait profondément contre le péricarde et arrivait même jusqu'à la portion terminale de l'œsophage. Dans la tumeur elle-même, cette face présentait : 1° un sillon bien accusé pour une artère rénale, assez volumineuse, qui naît d'une aorte anormale au même niveau que les iliaques primitives; 2° une artère plus grêle qui naît, au-dessus de la précédente, de la face antérieure de l'aorte, qui abandonne près de son origine deux collatérales (une hépatique et une splénique), qui se termine dans l'extrémité postérieure, sur le pont inter-rénal; 3° des veines qui sortent de la face interne de chacune des deux branches, et vont à la veine cave inférieure. (Il n'existe pas d'autres vaissseaux rénaux); 4° des nerfs qui viennent du sympathique, et qui, après avoir constitué un plexus solaire et un plexus rénal, tous deux rudimentaires, s'égaillent par de très nombreux filets bien nets sur les vaisseaux qu'ils suivent probablement jusque dans le rein.

*Sa face inférieure* présentait, sur la ligne médiane, une dépression longitudinale, qui séparait les deux branches; et le long de

1. Il existait : 1° à la partie moyenne, une cyphose énorme; 2° sous une méningocèle occipitale, un spina-bifida occupant les régions cervicale et dorsale; 3° une absence complète des lames vertébrales.

laquelle était venue se loger la portion initiale de l'intestin terminal, qui rentrait ensuite dans le bassin, à la partie tout inférieure du pédicule abdominal, pour se terminer à l'anus après un trajet très court. Sur les parties latérales de cet intestin, et reliés aux deux branches du rein par un méso, se trouvaient les testicules, symétriquement placés. Tout à fait derrière, étaient *les uretères*. L'*uretère gauche* (63 millimètres), né de la partie moyenne de la masse gauche, se dirigeait d'avant en arrière, glissait dans une gouttière de la face inférieure, assez près du gros intestin, remontait jusqu'au voisinage de la veine cave inférieure et contre la partie gauche de la colonne vertébrale; puis changeait de direction et descendait jusqu'à la vessie sur la face latérale gauche du rectum. L'*uretère droit* (51 millimètres), né dans la tumeur, du bord interne de la masse rénale droite, se dirigeait en haut et à droite, rentrait dans le bassin en décrivant une courbe à concavité antéro-interne, en compagnie du canal déférent droit, et arrivait, en passant sur la face antérieure du rectum, à la face postérieure de la vessie.

En somme, dans cette observation, nous avons affaire à une variété de rein unique, observé chez un sujet monstrueux, ayant par conséquent modifié ses rapports d'après la diversité et la complexité des malformations.

L'intérêt de ce cas réside :

1° dans la situation du pont d'union postérieur et juxta-vertébral; dans le voisinage des capsules surrénales, qui, par leur situation sur la partie tout à fait antérieure des masses rénales, permettent d'affirmer qu'on a affaire à un *rein en fer à cheval à concavité supérieure* (cas le plus fréquent);

2° dans l'accolement des deux masses latérales à la partie antérieure qui n'a pu se faire que grâce à la célosomie; la conséquence est la production d'un *rein en fer à cheval fermé*, variété exceptionnelle chez un sujet en apparence bien conformé;

3° dans le voisinage intime des testicules et des canaux déférents, qui ont conservé avec le rein leurs relations de connexité embryologique.

# TECHNIQUE DU TISSU CONJONCTIF DENSE
## ET DU DERME EN PARTICULIER

**Par M. Éd. RETTERER**

---

Nous ne connaissons l'histoire complète d'un organe ou d'un tissu qu'après l'avoir étudié aux divers stades évolutifs sur des coupes fines et régulièrement sériées. L'inclusion dans la paraffine et les coupes en ruban permettent d'atteindre ce but. Malheureusement les organes qui contiennent du tissu conjonctif dense s'imprègnent difficilement de paraffine et il est presque impossible de les débiter en une chaîne de coupes.

En étudiant le développement et la structure de la muqueuse glando-préputiale du chien, j'ai réussi, dès 1898, à obtenir les coupes en ruban, en ne conservant que la portion superficielle du derme et en faisant l'inclusion des pièces après un séjour très court dans l'alcool.

Depuis cette époque, je me suis beaucoup occupé des membranes tégumentaires et je crois pouvoir formuler les résultats techniques auxquels je suis arrivé, dans les termes suivants : *éviter un séjour prolongé des objets dans l'alcool* et *une chaleur trop vive au moment où l'on monte les pièces dans la paraffine.*

Voici le procédé qui m'a toujours réussi : dès que la peau, fixée par les liquides de Flemming, de Zenker ou de Branca, a été lavée, je la déshydrate dans de l'alcool à 90° (1 heure environ), puis de l'alcool absolu (1/2 heure environ). Je la passe au xylol (20 minutes), puis dans un mélange de xylol et de paraffine à 36° (30 minutes à 20°). Au lieu de monter ensuite l'objet dans la paraffine à 54°, je le mets, sur les conseils de mon ami Perrin de la Touche, dans une éprouvette qui contient de la paraffine fondue à 36°, maintenue à 40° et dans laquelle je fais le vide à l'aide de la pompe aspirante à eau.

Après avoir fait le vide pendant un quart d'heure, je procède à l'inclusion définitive dans de la paraffine à 54°. Pour éviter un calorique trop vif qui (Bichat en avait déjà fait la remarque) crispe et rend plus durs les tissus conjonctifs denses, je fais plonger l'objet dans une portion de paraffine fondue séparée du fond de la capsule et de la flamme par un bloc de paraffine solide encore. Il suffit d'une dizaine de minutes pour que la paraffine à 54° ait pénétré l'objet et pour qu'on puisse l'inclure définitivement.

Si on n'a pas le temps de faire les coupes immédiatement, l'objet peut se conserver dans le bloc de paraffine, sans dommage aucun pour les éléments. Sur plusieurs milliers de coupes de peau ou de muqueuses que j'ai faites ces derniers temps, je n'ai pas eu un insuccès en procédant comme je viens de le dire. ÉD. RETTERER.

---

*Le propriétaire-gérant* : FÉLIX ALCAN.

Coulommiers. — Imprimerie PAUL BRODARD.

FÉLIX ALCAN, ÉDITEUR

# LES OBSESSIONS
ET
# LA PSYCHASTHÉNIE
II

*Fragments des leçons cliniques du mardi*
*sur les états neurasthéniques, les aboulies, les sentiments d'incomplétude, les agitations et les angoisses diffuses, les algies, les phobies, les délires du contact, les tics, les manies mentales, les folies du doute, les idées obsédantes, les impulsions, leur pathogénie et leur traitement*

PAR MM. LES Drs

**F. RAYMOND**
Professeur
de la clinique des maladies du système nerveux
à la Salpêtrière.

et

**Pierre JANET**
Professeur de psychologie au Collège de France,
Directeur du Laboratoire de psychologie
à la Salpêtrière.

Un fort vol. in-8 raisin, avec 22 gravures dans le texte ..... 14 fr.

PRÉCÉDEMMENT PUBLIÉ :

**Les Obsessions et la Psychasthénie.** — I. *Études cliniques et expérimentales*, par le Dr Pierre Janet. 1 vol. in-8 raisin, avec gravures dans le texte. 18 fr.

**Des mêmes auteurs :**

## NÉVROSES ET IDÉES FIXES

I. — *Études expérimentales sur les troubles de la volonté, de l'attention, de la mémoire; sur les émotions, les idées obsédantes et leur traitement*
Par le Dr Pierre Janet.
Un vol. in-8 raisin, avec 68 figures dans le texte..... 12 fr.

II. — *Fragments des leçons cliniques du mardi sur les névroses, les maladies produites par les émotions, les idées obsédantes et leur traitement*
Par les Drs F. Raymond et Pierre Janet.
Un vol. in-8 raisin, avec 97 figures dans le texte..... 14 fr.
(*Ouvrage couronné par l'Académie des sciences et par l'Académie de médecine.*)

SOUS PRESSE

## BIBLIOTHÈQUE DE PHILOSOPHIE CONTEMPORAINE

***Études de psycho-physiologie,*** par **E. GLEY**, membre de l'Académie de médecine, prof. agrégé à la Faculté de médecine de Paris. 1 vol. in-8, avec gravures. 5 fr.

***Les limites du connaissable. La vie et les phénomènes naturels,*** par **F. LE DANTEC**, chargé de cours à la Sorbonne. 1 vol. in-8, avec un portrait. (*Bibliothèque de Philosophie contemporaine.*)..... 3 fr. 75

***Recherches sur la science des mœurs,*** par **LÉVY-BRUHL**, chargé de cours à l'Université de Paris. 1 vol. in-8. (*Bibliothèque de Philosophie contemporaine.*)..... 5 fr.

***L'année sociologique,*** publiée sous la direction d'**Émile DURKHEIM**, chargé de cours à l'Université de Paris. *Sixième année* (1901-1902). 1 vol. in-8. (*Bibliothèque de Philosophie contemporaine.*)..... 12 fr. 50

***L'année philosophique,*** publiée sous la direction de **F. PILLON**. *Treizième année* (1902). 1 vol. in-8. (*Bibliothèque de Philosophie contemporaine.*)..... 5 fr.

***Essais philosophiques d'un naturaliste,*** (*Philosophie de l'effort*), par **A. SABATIER**, doyen de la Faculté des sciences de l'Université de Montpellier. 1 vol. in-8..... 7 fr. 50

***Vers le positivisme absolu par l'idéalisme,*** par **Louis WEBER**. 1 vol. in-8..... 7 fr. 50

# TABLE DES MATIÈRES

P. VIOLLET. — Recherches sur la structure histologique des végétations adénoïdes du naso-pharynx (*avec 1 planche hors texte*)..... 97

P. Le DAMANY. — Les torsions osseuses, leur rôle dans la transformation des membres (*avec 9 figures dans le texte*)..... 126

ALEZAIS. — Le fléchisseur perforant des doigts (*avec 4 figures dans le texte*)..... 166

G. GÉRARD. — De quelques reins anormaux (*avec 6 figures dans le texte*)..... 176

ÉD. RETTERER. — Technique du tissu conjonctif dense et du derme en particulier..... 196

Le *Journal de l'Anatomie et de la Physiologie* paraît tous les deux mois :

**CONDITIONS DE LA SOUSCRIPTION**

| | |
|---|---|
| Un numéro | 6 fr. » |
| Un an, pour Paris | 30 » |
| — pour les départements et l'étranger | 33 » |

**CHAQUE LIVRAISON CONTIENT :**

1° Des *travaux originaux* sur les divers sujets que comporte son titre, accompagnés de planches hors texte en noir et en couleurs, et de gravures dans le texte ;

2° Des *analyses et comptes rendus* de travaux présentés aux Sociétés savantes françaises et étrangères.

**IL A EN OUTRE POUR OBJET :**

La *tératologie*, la *chimie organique*, l'*hygiène*, la *toxicologie* et la *médecine légale* dans leurs rapports avec l'anatomie et la physiologie ;

Les applications de l'anatomie et de la physiologie à la *pratique de la médecine, de la chirurgie et de l'obstétrique*.

Les ouvrages à analyser, et tout ce qui concerne la rédaction, devront être adressés *franco* à la librairie FÉLIX ALCAN, 108, boulevard Saint-Germain, Paris (6e).

**FÉLIX ALCAN, ÉDITEUR**

*VIENNENT DE PARAITRE*

## MANUEL DE PSYCHIATRIE

par le Docteur **J. ROGUES DE FURSAC**

Un vol. in-12, de la *Collection médicale*, cartonné ..... 4 fr.

## LE DIABÈTE ET L'ALIMENTATION AUX POMMES DE TERRE

par **A. MOSSÉ**, professeur à la Faculté de médecine de Toulouse.

Un volume in-8, avec graphiques..... 5 fr.

## CONGRÈS FRANÇAIS DE CHIRURGIE

*Procès-verbaux, Mémoires et Discussions* de la 15e session (Paris, octobre 1902)

PUBLIÉS PAR LE Dr **PICQUÉ**, secrétaire général.

Un fort vol. in-8 raisin, avec gravures dans le texte..... 20 fr.

BIBLIOTHÈQUE DE PHILOSOPHIE CONTEMPORAINE

***L'image mentale***, par le Dr **Jean PHILIPPE**. 1 vol. in-16, avec gravures..... 2 fr. 50

***Le Mensonge***, *étude psychologique*, par **G.-L. DUPRAT**. 1 vol. in-16, de la *Bibliothèque de Philosophie contemporaine*..... 2 fr. 50

Coulommiers. — Imp. PAUL BRODARD.

7514

# JOURNAL

DE

# L'ANATOMIE

ET DE

# LA PHYSIOLOGIE

NORMALES ET PATHOLOGIQUES

## DE L'HOMME ET DES ANIMAUX

Fondé par CHARLES ROBIN (1864-1885)

Continué par GEORGES POUCHET (1885-1894)

PUBLIÉ PAR MATHIAS DUVAL

Membre de l'Académie de médecine, professeur à la Faculté de médecine

AVEC LE CONCOURS DE MM.

RETTERER
Professeur agrégé à la Faculté de médecine de Paris.

TOURNEUX
Professeur à la Faculté de médecine de Toulouse.

XXXIXe ANNÉE, 1903. — N° 3. — MAI-JUIN

FÉLIX ALCAN, ÉDITEUR
ANCIENNE LIBRAIRIE GERMER BAILLIÈRE ET Cie
108, BOULEVARD SAINT-GERMAIN, 108
PARIS, 6e

1903

**FÉLIX ALCAN, ÉDITEUR**

## *Revue de Médecine et Revue de Chirurgie*

La *Revue de médecine* et la *Revue de chirurgie*, qui constituent la 2e série de la *Revue mensuelle de médecine et de chirurgie*, paraissent tous les mois; chaque livraison de la *Revue de médecine* contient 5 à 6 feuilles grand in-8; chaque livraison de la *Revue de chirurgie* contient de 8 à 9 feuilles grand in-8.

S'ADRESSER POUR LA RÉDACTION :

*Revue de médecine* : à M. le Dr **Landouzy**, 4, rue Chauveau-Lagarde, à Paris (8e), ou à M. le Dr **Lépine**, 30, place Bellecour, à Lyon.
*Revue de chirurgie* : à M. le Dr **F. Terrier**, 11, rue de Solférino, Paris (7e).

POUR L'ADMINISTRATION :

A M. **Félix Alcan**, libraire-éditeur, 108, boulevard Saint-Germain, Paris (6e).

PRIX D'ABONNEMENT :

| Pour la Revue de Médecine | | Pour la Revue de Chirurgie | |
|---|---|---|---|
| Un an, Paris | **20** fr. | Un an, Paris | **30** fr. |
| — Départements et étranger | **23** fr. | — Départements et étranger | **33** fr. |
| La livraison, **2** fr. | | La livraison, **3** fr. | |

Les *deux Revues* réunies, un an, Paris, **45** fr.; départements et étranger, **50** fr.
Les quatre années de la *Revue mensuelle de médecine et de chirurgie* (1877, 1878, 1879 et 1880) se vendent chacune séparément 20 fr.; la livraison, 2 fr.
Les vingt-deux premières années (1881 à 1902) de la *Revue de médecine* se vendent le même prix. Les dix-huit premières années (1881 à 1898) de la *Revue de chirurgie*, 20 fr. Les autres années, 30 fr.

## *Revue de l'École d'Anthropologie de Paris*

RECUEIL MENSUEL (13e année, 1903)
PUBLIÉ PAR LES PROFESSEURS.
*Abonnement* : France et étranger, **10** fr. — Le numéro, **1** fr.

## *Revue de Thérapeutique Médico-Chirurgicale*

**Rédacteur en chef : Dr RAOUL BLONDEL.**
Un an : France, **12** fr.; étranger, **13** fr.

*VIENT DE PARAITRE :*

# MANUEL D'HISTOLOGIE PATHOLOGIQUE

PAR

**V. CORNIL** ET **L. RANVIER**

Professeur à la Faculté de médecine, Membre de l'Académie de médecine, Médecin de l'Hôtel-Dieu.

Professeur au Collège de France, Membre de l'Institut, Membre de l'Académie de médecine.

AVEC LA COLLABORATION DE MM.

**A. BRAULT** ET **M. LETULLE**

Médecin de l'hôpital Lariboisière, Chef des travaux pratiques d'anatomie pathologique à la Faculté de médecine.

Professeur agrégé à la Faculté de médecine, Médecin de l'hôpital Boucicaut.

TOME DEUXIÈME

G. **Durante**. Anatomie pathologique des muscles. — **J. Jolly**. Histologie pathologique du sang. — **H. Dominici**. Le sang et la moelle osseuse. — **A. Gombault** et **C. Philippe**. Histologie pathologique du système nerveux. Généralités.

1 vol. gr. in-8, avec 369 gravures en noir et en couleurs dans le texte. **25** fr.

**Précédemment paru** : TOME PREMIER

**L. Ranvier**. Généralités sur l'histologie normale. Cellules et tissus normaux. — **V. Cornil**. Généralités sur l'histologie pathologique. Altération des cellules et des tissus. Des inflammations. — **A. Brault**. Des tumeurs. — **P. Bezançon**. Notions élémentaires sur les bactéries. — **Maurice Cazin**. Lésions des os. Lésions du tissu cartilagineux. Anatomie pathologique des articulations. — **V. Cornil**. Des altérations du tissu conjonctif. Lésions des membranes séreuses.

1 vol. gr. in-8, avec gravures en noir et en couleurs dans le texte ..... **25** fr.

*Les tomes III et IV terminant l'ouvrage paraîtront dans le cours de l'année 1903.*

JUL 30 1903

# RECHERCHES SUR LE DÉVELOPPEMENT DES CAPSULES SURRÉNALES CHEZ LES VERTÉBRÉS SUPÉRIEURS

**Par le Dr A.-H. SOULIÉ**

Agrégé d'anatomie de la Faculté de médecine de Toulouse.

---

Depuis qu'Eustachi, en 1563, a découvert les capsules surrénales, ou, plus exactement, en a donné la première description scientifique, ces organes ont, tour à tour, été désignés sous le nom de reins succenturiés ou accessoires, de corps ou d'organes surrénaux (Nebennieren des auteurs allemands, suprarenal body des auteurs anglais). Si les physiologistes du XVIIe et du XVIIIe siècle leur faisaient jouer un rôle important dans la production ou la sécrétion de l'atrabile, les recherches histologiques et expérimentales récentes s'accordent à montrer qu'elles méritent le nom de glandes surrénales, et c'est le terme de glandules suprarénales qui a été adopté par W. His dans l'Anatomische Nomenclatur. Néanmoins, pour ne pas engager nos conclusions, et pour nous conformer à l'usage dont il est si difficile de s'affranchir dans les sciences anatomiques, nous conserverons le terme plus vague et moins exact de capsules surrénales.

Notre travail a pour objet essentiel l'étude comparative de l'évolution des capsules surrénales chez les Vertébrés supérieurs; il comprendra trois parties. Dans une première partie, après avoir exposé l'historique de la question au point de vue chronologique, nous présenterons la synthèse et la critique des théories émises jusqu'à nos jours. Nous ferons connaître ensuite, dans une seconde partie, le mode de développement des capsules surrénales tel qu'il nous a été donné de l'observer chez les principaux types de

Vertébrés dont nous avons pu nous procurer une collection embryologique suffisamment complète. Enfin, après avoir présenté, dans une troisième partie, quelques considérations générales et quelques réflexions critiques sur l'ontogénie et sur la phylogénie des organes surrénaux, nous résumerons, sous forme de conclusions, les principaux faits qui nous paraissent se dégager de l'ensemble de nos recherches.

---

**Plan.**

## I. — Historique.

1° Exposé chronologique des recherches entreprises sur le développement des capsules surrénales.
2° Synthèse et critique des théories.

## II. — Recherches personnelles.

1° Matériel de recherches ; technique ; tableaux généraux.
2° Partie descriptive : Développement des capsules surrénales :

*a*) Amphibiens : Anoures : Grenouille (*Rana esculenta*).
*b*) Reptiles : Sauriens : Lézard des murailles (*Lacerta muralis*).
*c*) Oiseaux : Gallinacés : Poulet (*Gallus domesticus*).
Grimpeurs : Perruche (*Melopsittacus undulatus*).
*d*) Mammifères :
1. Périssodactyles : Cheval (*Equus caballus*).
2. Artiodactyles : Pachydermes : Porc (*Sus scrofa domesticus*).
Ruminants : α Mouton (*Ovis aries*).
β Bœuf (*Bos taurus*).
3. Rongeurs : α Lapin (*Lepus cuniculus*).
β Rat (*Mus decumanus*).
γ Souris (*Mus musculus*).
δ Cobaye (*Cavia cobaya*).
4. Insectivores : Taupe (*Talpa europæa*).
5. Carnivores : α Chien (*Canis familiaris*).
β Chat (*Felis domestica*).
6. Primates : Homme (*Homo sapiens*).

## III. — Considérations générales.

1° Développement ontogénique des capsules surrénales.
2° Développement phylogénique des capsules surrénales.
3° Capsules surrénales accessoires.
4° Valeur fonctionnelle des capsules surrénales.

## Conclusions.

**Synonymie des principaux termes ayant trait au développement des capsules surrénales (les expressions communément employées sont en italiques).**

### 1° Capsules surrénales.

Renunculi. — Traduction latine du Lévitique.
*Glandulæ suprarenales.* — B. Eustachi (1563). — Anatomische Nomenclatur, W. His (1895).
Glandulæ renibus incumbentes. — B. Eustachi (1563).
Capsulæ renales. — A. Spigel (1627).
Renes succenturiati. — J. Casserius (1627). — C. Welsch (1697).
Capsulæ suprarenales, *capsules surrénales.* — J. Riolan (1628). — T. Bartholin (1654). — J. Winslow (1732). — A. de Haller (1757). — H. Wrisberg (1764). — X. Bichat (1801). — J. Cruveilhier (1836). — Auteurs classiques français.
Glandulæ glandularum renalium æmulæ. — J. Veslingius (1647).
Capsulæ atrabiliariæ. — T. Bartholin (1654). — G. Blasius (1673).
Glandulæ ad plexum nerveum. — T. Warthon (1658).
Renes accessorii. — B. Morgagni (1728). — J. Duverney (1761).
*Suprarenal bodies* or capsules. — Auteurs anglais.
*Adrenal.* — Auteurs américains.
*Nebennieren.* — L. Treviranus (1803). — J.-F. Meckel (1825). — J. Müller (1830). — F. Arnold (1831). — H. Rathke (1832). — G. Valentin (1835). — Auteurs allemands.
Nierendrüsen, Nierenkapseln, Obnieren (Synonymie des auteurs allemands).
Corps suprarénal. — F. Leydig (1852). — Corps interrénal et corps suprarénal de Leydig. — F. Balfour (1881).

### 2° Reins.

#### A. — *Rein précurseur.*

Rein cervical ou céphalique. — J. Müller (1829).
Corps de Müller. — K. Reichert (1856). — W. Müller (1875).
*Vorniere.* — M. Fürbinger (1877).
*Pronéphros.* — R. Lankester (1877). — F.-M. Balfour et A. Sedgwick (1879).
*Rein précurseur.* — M. Duval (1881).

#### B. — *Corps de Wolff.*

Corpus pampiniforme. — H. Wrisberg (1782).
Organes vermiforme. — R. Oken (1807).
*Corps de Wolff.* — H. Rathke (1825). — J. Müller (1830).
Reins d'Oken. — H. Rathke (1830). — Jacobson (1830).
*Reins primordiaux.* — L. Jacobson (1830).
*Urniere.* — L. Jacobson (1830). — M. Fürbinger (1877).
*Mésonéphros.* — R. Lankester (1877. — F.-M. Balfour et A. Sedgwick (1879).

#### C. — *Rein définitif.*

*Rein* des anatomistes.
*Rein définitif.* — R. Remak (1851). — C. Kupffer (1865), etc.
*Métanéphros.* — R. Lankester (1877). — F.-M. Balfour et A. Sedgwick (1879).

# I

# HISTORIQUE

Si, dans la généralité des cas, l'exposé chronologique des travaux intéressant une question scientifique déterminée permet de suivre pas à pas l'évolution des idées, et de voir une conception parfois hypothétique se transformer en une théorie logiquement déduite de l'observation attentive des phénomènes, il ne saurait en être ainsi de l'étude du développement des capsules surrénales. Il paraîtrait, sans doute, exagéré de prétendre que chaque auteur a interprété à sa façon les faits qu'il a décrits, et par suite de conclure qu'il y a autant d'hypothèses que de mémoires originaux sur le sujet qui nous occupe; mais nombreuses et souvent contradictoires sont les théories émises par les observateurs, comme si chacun s'était efforcé, dans ses conclusions, d'apporter une idée personnelle, et souvent discutable, destinée à compléter ou à contredire celle de ses prédécesseurs. Aussi nous a-t-il paru indispensable de diviser le chapitre de l'historique en deux parties. Dans la première que nous appellerons : *Exposé chronologique*, nous nous bornerons à analyser, dans leur ordre d'apparition, les mémoires principaux sur le développement des capsules surrénales, en nous efforçant toutefois de bien mettre en évidence les données originales fournies à la science par chaque auteur. Dans la seconde, que nous intitulerons *Synthèse et critique des théories*, nous grouperons autant que possible les diverses hypothèses qui ont été émises, nous tâcherons de montrer ce qu'elles ont de commun ou de contradictoire, nous les discuterons sans rien préjuger de nos propres conclusions, et nous retiendrons d'elles ce qui est rationnel et basé sur des faits d'observation indiscutables.

## I. — EXPOSÉ CHRONOLOGIQUE DES RECHERCHES ENTREPRISES SUR LE DÉVELOPPEMENT DES CAPSULES SURRÉNALES

Ce n'est guère que 250 ans après la découverte d'Eustachi que les auteurs ont commencé à se préoccuper de l'origine des capsules surré-

nales, et c'est seulement dans les traités d'anatomie comparée du début du XIXe siècle que l'on voit s'ébaucher les premières hypothèses sur le mode de formation de ces organes. Pendant plus d'un demi-siècle encore, les anatomistes ne s'attachent que d'une manière secondaire à l'étude du développement ontogénique des reins accessoires, et il faut arriver à l'année 1872 où le mémoire de von Brünn ouvre l'ère des recherches systématiques sur ce sujet. Aussi nous contenterons-nous de rappeler très rapidement les rares faits acquis à la science jusqu'en 1872, et c'est à partir de cette époque que nous nous efforcerons de donner une analyse, aussi complète que possible, des divers mémoires concernant le développement ontogénique et phylogénique des glandes surrénales. Nous sommes ainsi naturellement amené à diviser cet exposé chronologique en deux parties : *a*) depuis le commencement du XIXe siècle jusqu'en 1872, et *b*) depuis 1872 jusqu'à nos jours.

*a*) Exposé sommaire des recherches concernant le développement des capsules surrénales depuis le début du XIXe siècle jusqu'à l'année 1872. — Le premier fait, devenu banal depuis, qui ait attiré l'attention des observateurs, c'est le grand développement des capsules surrénales dans les premiers mois de la vie intra-utérine, et le volume relativement considérable qu'elles acquièrent alors par rapport aux faibles dimensions qu'elles présenteront plus tard chez l'adulte; de là cette vague hypothèse qu'elles doivent jouer un rôle important dans la formation de l'individu. D'autre part, les relations de voisinage que les organes surrénaux affectent avec les corps de Wolff et les glandes génitales, ont fait tout d'abord supposer qu'ils dérivaient de l'une ou l'autre de ces formations. Aussi, tandis qu'Oken les confondait encore avec les corps de Wolff, on voit Tréviranus (1) les considérer « comme un rudiment incomplet des organes de la génération », et F. Arnold, croyant leur avoir trouvé une structure identique à celle du corps de Wolff, conclure qu'ils se détachent de ces derniers par une simple scissure.

Entre temps, J.-F. Meckel (2), ayant eu l'occasion d'observer les deux reins accessoires sur un fœtus humain d'environ un pouce de long, constate, avec surprise, qu'à ce stade ils « sont confondus en une seule masse depuis leur milieu jusqu'à leur extrémité inférieure ». J. Müller (3), qui examine sans doute un stade plus avancé de leur développement, remarque que ces organes, très rapprochés dans leur moitié inférieure, ne sont pas fusionnés entre eux, et présentent une ligne de séparation nettement marquée. G. Valentin (6) s'efforce de suivre leur évolution sur des fœtus de brebis et de chien; il les voit naître « d'une masse unique qui se détache du feuillet vasculaire en avant de la colonne vertébrale, au-dessus et un peu au-devant du rein ». Cette masse, primitivement unique, ne tarde pas à se diviser en deux portions symétriques, ébauche des reins accessoires, à un stade sensiblement antérieur à celui du développement du rein. Pour Th. Bischoff (9), qui a examiné des fœtus humains et un certain nombre d'embryons de Mammifères, le blastème d'où procéderont les capsules surrénales est dès le début double, et « si intimement uni à l'extrémité supérieure

du corps de Wolff », qu'il faut supposer qu'Arnold a fait usage « de verres grossissants pour constater qu'il y avait juxtaposition et non continuité ». Th. Bischoff rappelle encore, que si leur volume est plus grand proportionnellement chez l'enfant que chez l'adulte, la lobulation est également très marquée à la fin de la vie intra-utérine, et qu'elle s'efface ensuite peu à peu.

Les recherches de H. Rathke sur les capsules surrénales se rapportent surtout aux Reptiles. Dans ses premiers mémoires (5) concernant le développement de l'homme et des animaux, il fait allusion, chez le lézard, et seulement vers la fin de la vie embryonnaire, à l'existence « d'une ébauche surrénale située à la partie supérieure et près de la paroi interne du faux rein (corps de Wolff), dans le territoire de l'ovaire ou du testicule ». Toutefois, c'est dans son histoire du développement de la couleuvre (7) que H. Rathke donne le plus de détails. Les capsules surrénales apparaissent, chez la couleuvre, sous la forme de deux bandelettes paires et symétriques, situées de chaque côté de l'aorte abdominale, et dont la couleur jaunâtre attire tout d'abord l'attention. Dans sa partie antérieure la plus épaisse, la bandelette présente des stries transversales, minces et courtes, entre lesquelles cheminent des branches artérielles, issues de l'aorte. Dans un stade ultérieur du développement, ces bandelettes deviennent ondulées et serpentiformes, et rappellent les circonvolutions du cerveau de l'homme.

J. Goodsir (11) s'est occupé du développement de la thyroïde, du thymus et de la capsule surrénale chez l'embryon de mouton. Pour cet auteur, ces trois organes, dont la structure est sensiblement la même chez l'adulte, et rappelle celle du blastoderme au commencement de son évolution, dérivent de la même ébauche blastodermique. Celle-ci apparaît sous la forme d'un cordon cellulaire continu qui s'étend en avant de la corde dorsale depuis la portion céphalique jusqu'à la portion lombaire. La partie de l'ébauche commune qui doit donner naissance à l'organe surrénal, est dès le début en connexion avec les vaisseaux omphalo-mésentériques; elle se montre avant l'apparition du rein définitif et des organes génitaux.

Le mémoire de H. Gray (12) concerne le développement des glandes closes chez l'embryon de poulet. Contrairement aux observations de Goodsir, il n'a pu constater une communauté d'origine entre la capsule surrénale et le thymus ou la thyroïde; la structure des glandes surrénales lui paraît se rapprocher plutôt de celle de la rate que de celle de la thyroïde ou du thymus. Chacun des organes surrénaux apparaît au 7e jour de l'incubation, accolé à l'aorte vers l'extrémité supérieure du corps de Wolff; mais il s'agit là uniquement de rapports de continuité, car les deux blastèmes des capsules surrénales restent constamment indépendants l'un de l'autre et sont toujours nettement séparés des organes voisins. C'est seulement vers le 18e jour de l'incubation que se fait la différenciation du blastème surrénal en substance corticale et en substance médullaire.

Fr. Leydig (13) a étudié la formation des « corps surrénaux » chez

les Poissons, et, en particulier, chez la raie et chez le requin; c'est à lui que nous devons les notions essentielles se rapportant aux Vertébrés inférieurs, et les résultats qu'il a obtenus ont été confirmés ultérieurement en grande partie par F. Balfour et par C. Semper. Fr. Leydig a constaté deux sortes d'organes surrénaux : les uns qu'il désigne sous le nom de *Suprarenalkörper* se présentent sous l'aspect de deux formations, paires et symétriques, placées derrière le cœur à l'extrémité antérieure de la cavité abdominale, et directement en rapport avec les branches latérales de l'aorte dorsale. Chacun de ces corps suprarénaux se caractérise par son aspect lobulé, et lorsque le développement est assez avancé, il est facile de lui distinguer une portion corticale et une portion médullaire; cette dernière contient des cellules ayant conservé le type embryonnaire initial, et d'autres cellules qui sont en relation étroite avec le système sympathique. Entre les deux reins, il existe une autre formation (que Balfour désignera plus tard sous le nom de *corps interrénal*) constituée par un seul amas cellulaire. Placée entre l'aorte et la veine cave inférieure, cette formation n'a, avec les corps suprarénaux, que des rapports de voisinage; elle renferme de la graisse, et un certain nombre des éléments cellulaires qui s'y rencontrent ont un noyau clair et vésiculeux.

C'est à R. Remak (14) que l'on doit les premières notions précises sur la formation des organes surrénaux chez les Oiseaux. Dans sa description du sympathique abdominal, ainsi que dans ses recherches sur le développement des Vertébrés, cet auteur insiste sur les relations des capsules surrénales avec les plexus nerveux propres aux organes génitaux, relations qui lui paraissent tellement étroites qu'il désigne les capsules sous le nom de *glandes nerveuses*. L'ébauche initiale apparaît, au début de la 2e semaine de l'incubation, en connexion intime avec les ganglions sympathiques, mais n'ayant que des rapports de voisinage soit avec le corps de Wolff, soit avec l'organe génital. Cette ébauche, primitivement composée par une masse de cellules uniformes, ne tarde pas à présenter une différenciation caractéristique en substances corticale et médullaire. Les éléments de la substance corticale, peut-être d'origine mésodermique, se distinguent par les fines granulations de leur corps cellulaire, tandis que ceux de la substance médullaire ont tous les caractères des cellules des ganglions sympathiques; entre ces diverses cellules, on aperçoit de nombreuses fibrilles nerveuses.

D'après A. Kölliker (16) le premier rudiment des reins accessoires apparaît chez l'embryon de lapin du 12e jour, sous la forme d'un amas de cellules rondes entre lesquelles se montrent quelques éléments fusiformes. Ce blastème originel est placé derrière la racine du mésentère, en avant de l'aorte et de la veine cardinale postérieure, entre ces vaisseaux et la portion supérieure du corps de Wolff. Kölliker n'indique pas la provenance primitive de cet amas cellulaire qui formera la substance corticale; quant à la substance médullaire, il la fait dériver vers le 14e jour des ganglions sympathiques. Dès qu'elle se constitue, cette substance médullaire est englobée dans la substance corticale; plus tard,

et comme l'avait déjà vu Fr. Meckel, les deux capsules sont réunies par leur partie inférieure, et dans le milieu de ce territoire d'union on rencontre toujours un réseau sympathique ganglionnaire.

W. His (18), dans son travail sur les premiers stades du développement du poulet, signale seulement d'une manière accessoire la formation des organes surrénaux aux dépens d'un reste du corps de Wolff. C'est aussi l'opinion soutenue par W. Waldeyer (19); mais ce dernier, pas plus d'ailleurs que His, ne fournit, comme preuve de sa manière de voir, la description d'une série de stades embryogéniques, et le seul argument donné par Waldeyer est la situation de la capsule par rapport au méso de l'organe génital.

*b*) Exposé des recherches sur le développement des capsules surrénales depuis 1872 jusqu'à nos jours. — C'est en 1872 que paraît la première monographie importante, due à A. von Brünn (36), concernant à la fois la structure et le développement des capsules surrénales. Von Brünn reprend et complète les recherches de Remak sur le poulet, et fait suivre cette étude de quelques observations sur les embryons de lapin et de chien. La première ébauche de la capsule surrénale apparaît, chez l'embryon de poulet, entre la 96e et la 120e heure d'incubation, sous la forme d'un blastème dont les éléments constitutifs, issus du feuillet moyen, sont en connexion intime avec les gros vaisseaux de la cavité abdominale. De même que chez l'adulte on distingue dans l'organe surrénal une substance corticale et une substance médullaire, de même, chez l'embryon, et, dès l'origine, on peut reconnaître deux parties ou mieux deux blastèmes particuliers. L'un plus directement en rapport avec l'aorte, en avant de laquelle il se trouve placé, donnera naissance à la substance corticale, tandis que l'autre, situé devant la veine cardinale, formera la substance médullaire. Il ne saurait être question d'une origine commune pour les organes surrénaux et génitaux, puisque l'ébauche des premiers est déjà nettement visible au 5e jour de l'incubation, alors que les premiers rudiments des glandes sexuelles ne se montrent guère que vers le 8e jour. Von Brünn ajoute encore que les fines gouttelettes graisseuses que l'on a voulu considérer comme caractéristiques de la substance corticale et la différenciant, dans tous les cas, de la substance médullaire, n'ont qu'une valeur secondaire pour établir cette distinction, puisqu'elles n'apparaissaient qu'à la fin de la vie fœtale et alors que les substances médullaire et corticale se montrent depuis longtemps nettement séparées l'une de l'autre. Chez le lapin et chez le chien, l'ébauche surrénale se forme entre les deux corps de Wolff et en avant de l'aorte; comme elle ne présente aucune trace d'union soit avec l'épithélium du cœlome, soit avec les vaisseaux voisins, il est rationnel de conclure qu'elle provient du mésoderme, comme chez le poulet.

C. Creighton (37), en s'appuyant surtout sur des observations histologiques, cherche à établir une homologie entre les capsules surrénales et l'ovaire. Il trouve une grande ressemblance morphologique entre la structure de la capsule et celle des follicules ovariens en voie de régression. Pour cet auteur, la substance corticale n'est pas autre chose

que la substance médullaire atteinte de sénilité. Dans ces conditions, il se croit autorisé à poser des conclusions qui semblent un peu hasardées : tout d'abord les capsules surrénales représentent originairement les premiers follicules ovariens, et la substance médullaire est, en quelque sorte, un tissu ovarien qui s'est adapté à une fonction nouvelle, dont il n'est d'ailleurs pas question dans le mémoire de Creighton.

Les recherches de M. Braun (38) ont porté principalement sur les Lacertiens. On sait que, chez la plupart des Reptiles, les organes surrénaux se montrent sous la forme de petits corps d'une couleur jaune d'or, placés entre le testicule et l'épididyme chez le mâle, entre l'ovaire et l'époophore chez la femelle. Au point de vue de leur constitution histologique, il est facile de leur reconnaître une zone superficielle ou corticale dont les éléments cellulaires, d'aspect jaunâtre, sont disposés en cordons, et une zone centrale ou médullaire dans laquelle on peut distinguer de nombreuses cellules identiques à celles des ganglions sympathiques. On trouve d'ailleurs tous les types de transition entre les cellules sympathiques et les éléments particuliers de la substance médullaire qui se caractérisent par leur affinité très marquée pour l'acide chromique (Henle), et par la coloration rouge-brun qu'ils prennent sous l'action de ce réactif. C'est probablement à cause de leur relation avec l'épididyme ou l'époophore que W. Waldeyer a été amené à considérer les capsules comme des restes du corps de Wolff évoluant en un tissu particulier pour former les capsules surrénales. Chez les Reptiles, les organes surrénaux apparaissent en même temps que les glandes génitales, et se constituent par la réunion de deux ébauches primitivement distinctes par leur lieu d'origine et leur destinée. L'ébauche ventrale ou corticale se développe, entre la veine rénale efférente et les organes segmentaires, aux dépens des cellules mésodermiques qui participent à la formation des parois de la veine cave inférieure et des veines cardinales postérieures. Cette ébauche, paire et symétrique, est constituée par des cellules qui ne tardent pas à se disposer en une série de bandelettes transversales, contournées plusieurs fois sur elles-mêmes, et entre lesquelles serpentent de nombreux vaisseaux. L'ébauche dorsale ou médullaire attire l'attention par sa couleur brune, et ses éléments ne se différencient en rien des cellules ganglionnaires du sympathique. D'abord contenue dans la chaîne ganglionnaire, l'ébauche dorsale pousse contre l'aorte, gagne la région ventrale, et va s'accoler à l'ébauche corticale dans laquelle elle sera englobée. Au premier stade du développement, la capsule surrénale est si rapprochée des cordons segmentaires et des glomérules de Malpighi qu'on pourrait croire qu'elle se forme à leurs dépens, mais il n'y a là qu'une illusion dont il faut se garder, et qui tombe devant ce fait que la capsule se montre déjà nettement avant que les cordons segmentaires aient apparu. M. Braun conclut donc à l'existence d'une double ébauche embryonnaire, l'une destinée à constituer la substance corticale et provenant du tissu mésodermique qui entoure les grosses veines de la région, et l'autre, issue des ganglions sympathiques et qui

donnera la substance médullaire. Cette substance, en dernière analyse, peut être considérée comme d'origine ectodermique, puisqu'elle émane des ganglions qui sont des dérivés du tube médullaire dans lequel tout le monde reconnaît une formation ectodermique.

A. Sedgwick (21) considère l'ébauche surrénale comme provenant du mésenchyme; il indique cette origine, sans en faire la preuve absolue, aussi bien pour la substance corticale que pour la substance médullaire.

F. M. Balfour s'est occupé à plusieurs reprises du développement des capsules surrénales: tout d'abord dans ses recherches sur les Elasmobranches (20), puis dans son traité d'embryologie comparée (22), et enfin dans une sorte de revue générale (39) publiée dans le *Biologisches Centralblatt*. Ses recherches ont porté principalement sur les Sélaciens chez lesquels il a repris et complété les observations de Leydig. Il existe chez ces poissons deux organes particuliers en relation avec les reins primitifs, et qui par leur situation méritent le nom de corps suprarénaux et de corps interrénal. Les corps suprarénaux (Leydig) sont deux petites masses, paires et symétriques, présentant une disposition nettement segmentaire, et qui s'étendent le long des branches dorsales de l'aorte depuis l'extrémité postérieure du cœur jusqu'à la limite de la cavité générale du corps dans la région caudale. Chacun de ces corps montre une différenciation très apparente en deux substances : une substance corticale formée de cellules disposées en colonnes, et une substance médullaire constituée par des cellules polygonales irrégulières, celles-ci se mettant en relation, comme l'a montré Leydig, avec les cellules des ganglions sympathiques. Le corps interrénal (Balfour) se compose d'un cordon cellulaire, impair et médian, placé entre l'aorte dorsale et la veine caudale impaire; il affecte une disposition lobulée, ne dépasse jamais la partie postérieure du rein, et n'est pas en connexion avec les corps suprarénaux. Le corps interrénal s'entoure d'une tunique propre de la face interne de laquelle se détachent des cloisons qui le subdivisent en une série de logettes renfermant des éléments polygonaux qui constituent le parenchyme de l'organe.

Les corps suprarénaux et le corps intrarénal ont une origine distincte. Chez les Elasmobranches, les corps suprarénaux se forment aux dépens des ganglions sympathiques; ils dérivent donc en dernière analyse de l'épiblaste, conclusion différente de celle de Semper pour qui ces organes, au moins chez les Plagiostomes, proviennent du mésoblaste. Les ganglions sympathiques se divisent d'abord en deux parties : l'une nerveuse constituera les ganglions que l'on trouve chez l'adulte, l'autre glandulaire donnera naissance aux corps suprarénaux. Le corps interrénal tire son origine des cellules indifférentes du mésoblaste qui sont situées entre les deux reins; il se développe sur place.

Les recherches des auteurs concordent en général avec les observations de F. Balfour. Ainsi, chez les Lacertiens, comme l'a montré M. Braun, chaque organe surrénal se forme aux dépens d'un corps allongé jaunâtre placé entre les veines rénales et les organes génitaux. Comme on l'a vu précédemment, les cellules médullaires se

séparent des ganglions sympathiques de la même manière que les corps suprarénaux des Elasmobranches, et les éléments à granulations jaunâtres se constituent comme des dérivés mésoblastiques détachés des épaississements entourant la veine cave inférieure ou les veines cardinales. Ces données sont aussi confirmées par les résultats obtenus par von Brünn sur le poulet et par Kölliker sur l'embryon de lapin, ainsi que nous l'avons déjà indiqué.

Quant à l'organe impair ou interrénal des Elasmobranches, dont la structure rappelle celle des organes surrénaux des Reptiles, Balfour n'hésite pas à en faire une formation homologue. Les portions antérieures des corps suprarénaux des poissons sont manifestement en régression chez les Vertébrés supérieurs, et tandis que, chez les Elasmobranches, on trouve une série de corps pairs, issus du sympathique, et un organe impair d'origine mésoblastique, chez les Amniotes, au contraire, les deux formations se fusionnent pour former les capsules surrénales. Aussi dans ces conditions, peut-on conclure que la substance corticale des capsules des Amniotes, d'origine mésoblastique, représente le corps interrénal, et la substance médullaire, d'origine nerveuse, les corps suprarénaux.

Les recherches de K. Mitsukuri (40), entreprises sous la direction de F. Balfour, ont porté sur la structure et sur le développement des capsules surrénales, chez le lapin. Ces organes sont constitués par deux substances dont l'origine est essentiellement différente. La substance corticale provient du mésoderme, tandis que la substance médullaire est tout d'abord indépendante de la substance corticale, et c'est dans le cours du développement qu'elle pénètre à l'intérieur de cette dernière. Les plexus périphériques du sympathique, situés à la face ventrale ou antérieure de l'aorte, envoient des prolongements dans l'organe surrénal en des endroits variables, et les cellules nerveuses qui sont entraînées dans l'écorce capsulaire se transforment graduellement en cellules médullaires. Parmi les points de pénétration des éléments nerveux à l'intérieur de la substance corticale, il en est un particulier, placé à l'extrémité postéro-inférieure de l'organe, qui est toujours le plus important comme étendue, et au niveau duquel la substance médullaire, chez l'adulte, reste à nu et n'a pas d'enveloppe corticale. Mitsukuri, après avoir rappelé les conclusions de Balfour, résume rapidement la disposition générale des capsules dans les cinq classes de Vertébrés. Chez les Poissons, et en particulier chez les Elasmobranches, les deux parties essentielles des capsules ont une origine différente et restent distinctes; l'organe dérivé du mésoblaste reste impair et médian, tandis que l'organe provenant du sympathique se présente comme une formation paire et symétrique. Chez les Reptiles, l'ébauche mésoblastique est paire et symétrique de même que l'ébauche sympathique qui vient s'accoler à la face dorsale de la première. Chez les Oiseaux, il existe également deux ébauches paires et symétriques, mais au lieu d'un simple accolement, on voit l'ébauche sympathique pénétrer dans l'ébauche mésodermique et se disséminer irrégulièrement à son intérieur; c'est donc chez ces

Vertébrés seulement qu'il peut être question d'une substance corticale et d'une substance médullaire (celle-ci fragmentée). Enfin, chez les Mammifères, l'ébauche sympathique vient se disposer en une masse unique au centre de l'ébauche mésodermique. L'étude du développement permet donc de suivre l'évolution des deux substances de la capsule surrénale, dont la disposition réciproque pourrait surprendre tout d'abord, si l'on se bornait à comparer la structure de l'organe chez les Mammifères adultes avec celle qu'il présente dans les autres classes de Vertébrés.

C'est uniquement chez les Mammifères que M. Gottschau (41-42-43) a étudié la structure et le développement des organes surrénaux. Nous ne retiendrons des recherches de cet auteur que celles qui concernent le développement; les faits principaux se rapportent aux Rongeurs, aux Ruminants et aux Porcins. Avec Gottschau nous voyons apparaître une conception nouvelle sur le mode de formation des organes surrénaux : une seule ébauche, d'origine mésoblastique, donne d'abord naissance à la substance corticale, et c'est aux dépens de cette dernière que la substance médullaire se constitue vers la fin de la vie fœtale ou même après la naissance. L'ébauche du grand sympathique abdominal n'affecte avec les capsules surrénales que des rapports de contiguïté; elle leur fournit des filets nerveux assez abondants et quelques éléments ganglionnaires, mais on ne saurait prétendre qu'elle forme la substance médullaire. Dès son apparition, la capsule, représentée par de la substance corticale ou mieux par un amas cellulaire ayant la valeur de cette substance au point de vue structural comme au point de vue embryogénique, est envahie par un nombre considérable de vaisseaux qui divisent la masse primitive en une série de cordons. Gottschau considère cette abondance de vaisseaux sanguins comme une grande probabilité du rôle actif que jouent dès le début les capsules surrénales, et comme l'indice de phénomènes chimiques très énergiques dont ces organes doivent être le siège. L'ébauche surrénale, ainsi que l'avait très bien observé Mitsukuri, se montre en relation intime avec les vaisseaux veineux de la région abdominale, à droite avec la veine cave, et à gauche avec les veines rénale et spermatique. Chez l'embryon de lapin de la fin du 12e jour, la capsule est représentée par un amas cellulaire situé directement en avant du cordon sympathique, et compris dans l'épaisseur des parois postérieures des veines que nous venons d'indiquer. Au 13e jour, l'ébauche suprarénale pousse vers la lumière du vaisseau au niveau de laquelle l'endothélium vasculaire fait défaut par endroits. Presque en même temps, on voit partir du mésoderme qui entoure la capsule, une série d'anses vasculaires qui ne tardent pas à décomposer l'amas cellulaire primitivement compact en un grand nombre de cordons (16e jour). Avec cette infiltration vasculaire, mais en des points particuliers comme vers la partie postéro-inférieure de l'organe, on voit s'enfoncer entre les cordons cellulaires des bourgeons émanés du système sympathique ganglionnaire, et destinés à former les nerfs et les cellules nerveuses de la capsule. La transformation de la substance corticale en éléments spéciaux dont l'ensemble constitue

la substance médullaire, ne se manifeste qu'au voisinage de la naissance. Des cordons cellulaires, détachés de la zone corticale périphérique, s'enfoncent de plus en plus vers la région centrale qui prend dès lors un aspect caractéristique; les cellules ne sont plus disposées en colonnes ou en faisceaux, mais en petits amas irréguliers. La substance médullaire est donc une formation spécialisée au sein de la substance corticale, et ne résulte pas d'une pénétration d'éléments venus du dehors (ganglions ou cordons sympathiques). Pour Gottschau, il y a lieu de considérer la capsule surrénale comme un organe glandulaire dans lequel se fait une néoformation continuelle et une destruction simultanée d'éléments cellulaires dont les produits s'écoulent dans le sang veineux. Aussi cet auteur n'admet-il pas la distinction établie par les auteurs entre la substance corticale et la substance médullaire, mais il divise la capsule surrénale en quatre zones (bulbeuse, germinative, fasciculée et consomptive). La zone consomptive répond à la substance médullaire et à la zone réticulée des auteurs; elle représente deux stades évolutifs dans la destruction cellulaire.

Les observations embryologiques faites sur le lapin peuvent être également suivies sur les fœtus de mouton et de porc, à partir du stade de 8 millimètres; l'identité des résultats obtenus permet d'étendre les conclusions à toute la classe des Mammifères.

J. Janošik (29-44) a porté ses investigations sur des embryons d'Oiseaux et de Mammifères; en s'occupant plus spécialement des premiers stades (poulet 16 à 17 mil. et lapin 11 mil.), ce qui lui a permis de contester l'existence de l'ébauche sympathique affirmée par Balfour, Kölliker, Braun, etc., et de conclure que primitivement la capsule ne dérive pas de l'adventice des veines, comme l'ont vu von Brünn, Braun, etc. En examinant des stades très précoces, Janošik a pu constater que l'ébauche capsulaire apparaît comme une prolifération manifeste de l'épithélium péritonéal le long du côté interne du corps de Wolff, au voisinage de la racine du mésentère. Cette ébauche se place bientôt en arrière de la glande génitale avec laquelle elle reste longtemps en rapport; elle est à ce moment très rapprochée des vaisseaux sanguins et en particulier de la veine vertébrale postérieure. Quant à l'origine de la substance médullaire, Janošik admet, comme Gottschau, qu'elle se développe aux dépens de la substance corticale vers la fin de la vie embryonnaire. Les connexions originelles de la capsule surrénale et de l'organe génital permettent d'expliquer les déplacements de la capsule ou l'existence d'une capsule accessoire au voisinage des organes génitaux internes ou des restes wolffiens de l'adulte. Dans un mémoire sur le développement du système génital, Janošik conclut ainsi à propos des capsules surrénales : « Étudie-t-on les phases initiales, chez les Mammifères comme chez les Oiseaux, on ne peut avoir la tentation de faire dériver les cordons épithéliaux de la capsule des canalicules ou des glomérules du mésonéphros, car, à ce moment, ces diverses formations sont encore trop éloignées les unes des autres ». L'étude des stades ultérieurs peut conduire à des conceptions erronées; on pourrait aussi croire que le système nerveux par-

ticipe à la formation du mésonéphros à cause de ses connexions avec les conduits segmentaires du corps de Wolff, connexions qui sont seulement secondaires. « De même, chez le poulet, l'ébauche surrénale est une ébauche indépendante comme celle des conduits segmentaires; l'union qui se produit dans les stades un peu plus avancés, répond simplement à ce fait que ces deux formations dérivent d'une seule et même ébauche, l'épithélium germinatif. »

W. Weldon, dans plusieurs mémoires distincts (45-46-47), s'est occupé du développement des organes surrénaux, en particulier, chez les Cyclostomes (bdellostoma), chez les Reptiles (lacerta muralis) et chez les Oiseaux (poulet). Chez les Sélaciens, il considère ces organes comme des dérivés du corps de Wolff. Chez le pristiurus, ils affectent une disposition segmentaire à la partie dorsale des veines cardinales; il en est de même chez les Réptiles, quoique la disposition soit plus complexe. Chez le lézard des murailles, il est facile de se rendre compte, au cours du développement, que la substance corticale n'a rien à faire avec les vaisseaux sanguins veineux. En effet, l'ébauche primitive est constituée par un amas cellulaire qui se détache de la branche dorsale des tubes segmentaires du mésonéphros (embryon de 4,5 mill.); cette ébauche perd bientôt ses relations avec les organes excréteurs, et se met en connexion avec les ganglions sympathiques. L'amas cellulaire primitif est pénétré par de nombreux vaisseaux, qui le divisent en un certain nombre de trabécules irrégulières. C'est, sans doute, pour n'avoir pas vu l'ébauche segmentaire primitive, et aussi à cause des relations avec le système veineux, que certains auteurs (von Brünn, etc.) ont prétendu que le blastème primitif dérivait de la paroi des vaisseaux. En somme, la substance corticale tire son origine de l'épithélium des glomérules et de la branche dorsale des conduits segmentaires du corps de Wolff. Quant à ses observations sur le poulet, Weldon n'a pu en obtenir aucun résultat, puisqu'il se déclare « incapable de déterminer le mode exact d'origine des cellules corticales ». Nous rappellerons néanmoins sa conclusion générale : chez tous les Vertébrés, à l'exception de l'amphioxus, il existe une partie du rein, modifiée dans un but inconnu, qui ne se met pas en relation avec l'appareil excréteur. Chez les Cyclostomes, c'est le pronéphros; chez les Téléostéens le pro- et le mésonéphros; chez les Élasmobranches et chez les Vertébrés supérieurs, le mésonéphros; et c'est cette partie du *néphros* de laquelle dérive l'ébauche surrénale qui se met ultérieurement en connexion avec certains ganglions sympathiques.

Dans la série de mémoires qu'il a publiés sur le développement du système urogénital, G. v. Mihalcovics (23) s'occupe de la formation des capsules surrénales chez les Reptiles et chez les Mammifères. Cet auteur admet une relation étroite entre les organes suprarénaux et les glandes génitales, mais conçoit les faits d'une manière un peu différente que Janošik : ce n'est pas la partie interne de l'épithélium germinatif qui donne naissance aux capsules surrénales, et la partie externe qui forme les glandes génitales, mais l'ébauche surrénale se constitue aux dépens de la *partie supérieure* de cet épithélium germinatif qui est située contre

la racine du mésentère. Chez les embryons de lacerta agilis de 14 à 15 mil., alors que les glandes génitales ont encore un stade indifférent, on voit l'ébauche, en relation par sa partie profonde avec l'organe génital, être séparée du hile de cet organe par une veine ; toutefois, tandis que les cordons cellulaires surrénaux se forment par une saillie immédiate de l'épithélium péritonéal, les cordons sexuels ont une origine indirecte par suite de la pénétration à leur intérieur de grosses cellules qui se différencieront de plus en plus dans les stades ultérieurs. On trouve cependant, entre la zone génitale et la zone surrénale, un territoire mixte, c'est-à-dire une bandelette où les deux ébauches paraissent mêlées. Chez le mouton, la capsule apparaît seulement sur des embryons de 18 à 20 mill., alors que la glande génitale se distingue déjà au stade de 10 mill. L'ébauche surrénale naît, contre la racine du mésentère, de l'épithélium péritonéal dont elle est bientôt séparée par du tissu conjonctif qui s'insinue entre les deux formations : Mihalcovics conclut que les capsules surrénales représentent une partie indifférente des organes sexuels, séparée de ceux-ci à un stade primitif du développement, et qui acquiert, par suite de cette séparation, une fonction physiologique distincte.

Dans son *Traité d'embryologie*, O. Hertwig (24) se borne à exposer l'état de la question, sans présenter d'observations personnelles.

C. Hoffmann (25, 27) a étudié le développement du système urogénital chez le triton (trito cristatus) et chez quelques Reptiles (lacerta agilis, muralis), et a été amené à observer les premiers stades de la formation des capsules surrénales. De la paroi interne des glomérules de Malpighi du mésonéphros, se détache, peu après leur apparition, un cordon cellulaire plein qui se subdivise bientôt en deux cordons secondaires, l'un antérieur et l'autre postérieur. C'est aux dépens des cellules constituant le cordon postérieur que prendra naissance l'ébauche surrénale. Celle-ci, dès les plus jeunes stades, attire l'attention par sa richesse en vaisseaux sanguins ; la substance médullaire dérive ultérieurement du sympathique.

Les recherches expérimentales de P. Canalis (48) ont surtout trait au mode de réparation des lésions artificielles de la capsule surrénale. La régénération résulte de la prolifération de la partie superficielle de l'organe que Canalis considère comme la partie la plus jeune ou la plus active ; aussi s'élève-t-il contre les idées de Gottschau. On ne saurait prétendre que la substance corticale forme la substance médullaire, puisque la substance corticale est elle-même produite par la multiplication d'éléments périphériques non différenciés.

Pour Van Wijhe (28), dont les travaux se rapportent au développement des organes excréteurs chez les Sélaciens, il existe, comme l'ont bien vu Leydig et Balfour, des corps inter- et suprarénaux. En ce qui concerne l'origine mésodermique des corps suprarénaux, les conclusions de Balfour sont parfaitement exactes, et l'auteur accorde « qu'il ne peut méconnaître que les cellules mésenchymateuses pullulent dans l'ébauche surrénale primitive ». Quant au corps interrénal, il procède d'un amas

cellulaire pair et segmentaire, qui ne tarde pas à se fusionner en une masse unique. Bien que Van Wijhe croie pouvoir confirmer les observations de Weldon chez les Reptiles, il considère le corps interrénal, ou mieux les deux ébauches qui le formeront, comme une prolifération de l'épithélium du cœlome contre la racine du mésentère, prolifération qui s'étend en avant aussi loin que l'extrémité antérieure du corps de Wolff. On peut donc considérer ce corps interrénal « comme une partie du pro- ou du mésonéphros dont la segmentation initiale est démontrée par la formation de l'organe dans le domaine de l'hypomère ».

C. Valenti (49) a suivi la formation de l'organe surrénal chez le poulet, le lapin et le porc. Contrairement à Remak, Kölliker, von Brünn, Gottschau et Mitsukuri, il s'accorde avec Janošik pour admettre que les capsules surrénales prennent naissance aux dépens de bourgeons de l'épithélium germinatif de Waldeyer, au niveau du tiers supérieur du corps de Wolff, près de l'angle que ce dernier fait avec le mésentère. Cette première ébauche se montre chez le poulet vers la 97e heure d'incubation et chez le lapin le 11e jour après la fécondation; c'est de cette ébauche, ainsi que l'ont observé Gottschau et Janošik, que dérivent les substances corticale et médullaire. Contrairement à l'opinion de von Brünn, de M. Braun et de Mitsukuri, Valenti n'a pas constaté une double ébauche, et les relations de la capsule avec les ganglions sympathiques, signalées par Leydig et par Balfour chez les Élasmobranches, et retrouvées par Remak et par Kölliker chez les Mammifères, n'existent pas, ou tout au moins correspondent à des stades assez avancés du développement, au moment de la pénétration des nerfs dans la capsule, comme l'ont constaté von Brünn et Gottschau. Les saillies que l'on rencontre, d'une manière discontinue et transitoire, entre le mésentère et les reins primitifs, semblent représenter un rudiment de la disposition métamérique primitive des capsules chez les Élasmobranches, hypothèse que viennent corroborer les observations de capsules accessoires dues à Marchand, Dagonet, etc. Enfin Valenti prétend encore que les capsules surrénales des Vertébrés supérieurs sont évidemment des organes rudimentaires, puisque leur volume, chez l'adulte, est proportionnellement très réduit par rapport à celui qu'elles ont chez les Vertébrés inférieurs et chez le fœtus; ces organes sont très anciens dans la série des Vertébrés, comme tend à le prouver leur apparition précoce dans le développement ontogénique des types supérieurs de la série, comme les Oiseaux ou les Mammifères.

D'une observation d'ovaire atrophié chez un oiseau et de la structure que présentait le parovaire, Brandt (50) se croit autorisé à prétendre que les capsules surrénales doivent être considérées comme une portion du mésonéphros qui a subi un arrêt et une régression dans son développement.

R. Semon (51), dont les travaux ont porté sur un Batracien apode, l'*icthyophis glutinosus*, arrive à cette conclusion que la capsule surrénale procède des corpuscules de Malpighi du pronéphros. « En effet, l'icthyophis démontre, pour ainsi dire *ad oculos*, que le rein accessoire interrénal (interrenale Nebenniere), n'est autre chose que la partie distale et trans-

formée de la cavité générale en rapport avec le corpuscule de Malpighi du rein céphalique ». Ce fait explique déjà les relations de la capsule avec l'aorte et les veines rénales efférentes (revehentes). La formation des cordons surrénaux entraîne des changements assez considérables dont les stades sont marqués par la régression des glomérules, par l'adaptation des canaux du pronéphros à une fonction nouvelle, et, par suite, par la disparition de la lumière de ces canaux. D'autre part, « comme dérivé des corpuscules de Malpighi pairs et symétriques, l'ébauche surrénale est une formation paire qui devient secondairement impaire chez les Sélaciens ; chez l'icthyophis, on voit çà et là une tendance à la fusion, mais, dans ce cas, et en général, chez les amphibiens et les amniotes, il faut la considérer comme une formation paire définitive ». Quant à l'organe surrénal dont Semon nous décrit le développement, il correspond au corps interrénal des Poissons; c'est pour cela qu'on ne peut rien dire de précis au sujet de la partie nerveuse des capsules, car l'étude des irradiations du cordon sympathique est extrêmement difficile. Chez l'icthyophis, l'auteur n'a pas pu constater dans la partie nerveuse de la capsule l'existence de cellules sympathiques modifiées; les fibres nerveuses y sont d'ailleurs rares, mais il en a trouvé chez la grenouille. Nous ferons remarquer toutefois, à propos de l'origine de la capsule, que le fait capital de la transformation du pronéphros en un organe interrénal n'a pas été observé par Semon, et qu'il s'agit d'une hypothèse, très plausible du reste. En effet, dans la série des embryons d'icthyophis, il existe une lacune entre 65 et 100 mill., lacune qui malheureusement correspond à l'apparition de l'organe interrénal, puisque sur l'embryon de 65 mill. on trouve les corpuscules de Malpighi du pronéphros occupant exactement la même place, et affectant les mêmes rapports que la capsule surrénale sur l'embryon de 100 mill. Les arguments donnés par Semon, dans son remarquable travail, semblent indiscutables, mais il faut regretter avec lui l'absence des stades intermédiaires qui sont évidemment les plus intéressants, car ils auraient montré l'évolution des corpuscules de Malpighi et la transformation de leur épithélium en substance propre du corps interrénal.

Zander (52) et Alexander (53), à la suite de l'étude minutieuse d'un certain nombre de malformations cérébrales concomitantes de l'atrophie des capsules surrénales, affirment qu'il existe des relations directes entre ces organes et le cerveau. Zander conclut que la destruction de la totalité ou d'une partie de l'encéphale, survenant pendant l'évolution des capsules surrénales, entraîne un arrêt de développement dans leur structure. Si, au contraire, les capsules ont achevé leur évolution lorsque se produit la lésion cérébrale (hydrocéphalie, par exemple), celle-ci n'a aucun retentissement sur la structure des organes surrénaux. Quant à Alexander, il se borne à rapprocher, au point de vue des réactions histochimiques, les capsules surrénales de l'écorce cérébrale, et signale des points de similitude assez nets dans certaines lésions de ces deux organes.

Le mémoire de M. Inaba (54) ayant paru dans le journal du collège scientifique de Tokio, nous en sommes réduits à citer les conclusions

de cet auteur d'après le compte rendu de H. Rabl. Les recherches d'Inaba ont porté principalement sur la souris, animal chez lequel on peut constater une relation très nette entre l'ébauche surrénale et la bandelette germinative. Dès le 11e jour de la gestation, on observe une prolifération très active de l'épithélium péritonéal dans la région supérieure du corps de Wolff et près de la racine du mésentère, le blastème ainsi constitué représente l'ébauche de la capsule qui se continue en dehors et sans ligne de démarcation accusée avec l'organe génital. A partir du 13e jour, toutes les connexions entre les organes surrénal et génital disparaissent, et l'on peut constater, vers le 14e jour, une pénétration très marquée des éléments sympathiques dans l'ébauche surrénale; ces éléments, pour Inaba, formeront la substance médullaire.

Après une notice historique très complète et une judicieuse critique des opinions émises par ses prédécesseurs, H. Rabl (55) expose les résultats de ses investigations sur l'embryon de poulet, en se proposant d'insister surtout sur l'origine première de la capsule surrénale, origine mal connue parce qu'on n'a pas bien observé les premiers stades. Lorsqu'on examine les embryons du commencement du 4e jour, on peut voir des cordons cellulaires pleins, considérés comme l'ébauche de l'organe surrénal, dériver de l'épithélium du cœlome ou des conduits segmentaires du mésonéphros, fait qui explique l'opinion émise par certains auteurs que la capsule provient de l'épithélium péritonéal ou du corps de Wolff. Mais si l'on examine attentivement des embryons recueillis entre la 60e et la 70e heure de l'incubation, on se rend facilement compte que ces cordons cellulaires se détachent de 7 à 8 canaux qui semblent être primitivement des invaginations de l'épithélium cœlomique, mais qui, en réalité, représentent une portion distale et rudimentaire du pronéphros. Chacun de ces cordons pleins est formé par de grosses cellules arrondies, ayant une élection très marquée pour les substances colorantes; ces éléments se divisent activement et pullulent dans la partie du mésenchyme comprise entre la racine du mésentère et l'aorte d'une part, et la portion du corps de Wolff en rapport avec les glandes génitales d'autre part. C'est du 6e au 7e jour que les cordons cellulaires, figurant la capsule surrénale, se séparent entièrement des organes génitaux; à ce moment les cellules de l'ébauche surrénale sont disposées en cordons réguliers entre lesquels pénètrent les vaisseaux et le tissu conjonctif qui les accompagne. L'organe affecte dès lors l'aspect extérieur de la capsule surrénale, mais on ne saurait trouver à son intérieur la moindre trace de substance médullaire. Celle-ci dérive un peu plus tard des éléments ganglionnaires du sympathique qui conservent en quelque sorte indéfiniment l'état embryonnaire : le noyau ne prend jamais le caractère de celui des cellules sympathiques de l'adulte, et le protoplasma ne pousse pas de prolongements comme le font les neuroblastes sympathiques. Toutefois, la pénétration des cellules médullaires entre les cordons corticaux, n'a pas pu être observée d'une manière parfaite par Rabl, par suite du défaut de quelques stades intermédiaires.

S. Minot (31) s'est livré à quelques recherches originales sur le déve-

loppement des capsules surrénales chez le lapin et chez le fœtus humain, et expose, dans son *Embryologie humaine*, les principaux résultats qu'il a obtenus. Il admet une double ébauche mésodermique et sympathique. La première est située à la partie ventrale de la seconde, elle apparaît vers le 12e jour après la copulation chez le lapin, tandis que la seconde seulement se montre vers le 14e, et se trouve complètement entourée par la première dès le 16e jour. Minot remarque, en ce qui concerne l'ébauche mésodermique, que les relations génétiques du mésenchyme et du mésothélium rendent inutile l'existence d'un processus spécial établi par Janošik, et d'après lequel la capsule dériverait du péritoine. Chez le fœtus humain l'auteur aurait constaté la disparition de l'ébauche sympathique entre le 4e et le 7e mois, et il conclut que, chez l'homme, l'organe tout entier est d'origine mésothéliale, fait qui l'amène à penser que la substance médullaire provient de la substance corticale.

Dans son manuel d'embryologie, M. Marshall (32) admet que, chez le lapin, la capsule procède d'une ébauche mésoblastique et d'une ébauche sympathique. Il rappelle ce fait que chez le poulet l'ébauche mésoblastique apparaît vers la fin du 4e jour contre le corps de Wolff, et que, vers le 7e jour, elle s'attache aux corpuscules de Malpighi du mésonéphros.

R. Fusari (56) a étudié le développement des capsules surrénales et du grand sympathique chez le poulet et chez la souris. Tout d'abord l'auteur insiste sur l'apparition précoce du système nerveux ganglionnaire qui paraît avoir échappé à ses prédécesseurs. D'autre part, il déclare que, chez le poulet, les ganglions sympathiques ne tirent pas leur origine des ganglions rachidiens, mais des « vraies protovertèbres ». La substance corticale des capsules surrénales provient, chez le poulet comme chez la souris, de bourgeons cellulaires détachés de l'épithélium péritonéal : il se forme d'abord une sorte de renflement mamelonné vers la partie interne du rein primitif, ce renflement fait saillie dans la cavité péritonéale, tandis qu'à sa partie profonde naissent des cordons ou bourgeons cellulaires qui s'enfoncent dans le mésenchyme sous-jacent. C'est ce que l'on peut facilement constater sur des embryons de poulet de la fin du 3e jour, chez lesquels l'épaississement de l'épithélium péritonéal est manifestement accusé au voisinage de la racine du mésentère et de l'extrémité supérieure du rein primordial. Vers le milieu du 4e jour, ces bourgeons cellulaires prennent la forme de cordons qui se ramifient et s'anastomosent, et entre lesquels on voit apparaître un assez grand nombre de vaisseaux sanguins. Sur des embryons de 90 heures, les cordons épithéliaux arrivent au contact des amas ganglionnaires sympathiques qui envoient vers eux de petits tractus. Il est à remarquer que les bourgeons péritonéaux à ce stade se divisent en deux parties, l'une qui va en dehors constituer les canaux segmentaires, et l'autre qui reste séparée de la première par des vaisseaux veineux et qui pousse en plein mésoderme et vers le sympathique. De la 102e à la 108e heure, l'ébauche capsulaire est achevée; elle s'isole des organes voisins par

une membrane propre. Chez la souris, l'épaississement de l'endothélium péritonéal apparaît nettement, dès 4 mill. Au stade de 7 mill. et de 7,5 mill., l'ébauche droite est directement en rapport avec la paroi antérieure de la veine cave inférieure, la délimitation des capsules assez bien indiquée en arrière, l'est beaucoup moins en avant où l'ébauche a conservé ses connexions avec l'épithélium péritonéal. Entre les stades 8 et 10 mill. les ébauches dont l'aspect lobulé ou cordonnal n'a jamais été bien accusé, sont pénétrées par des vaisseaux sanguins et par les filets sympathiques; déjà, sur les fœtus de 12 mill., la capsule est isolée dans le tissu mésenchymateux par une enveloppe propre. En résumé, Fusari admet l'origine cœlomique de la substance corticale et l'origine sympathique de la substance médullaire. Chez les Oiseaux, les cordons sympathiques s'unissent entre les différents cordons péritonéaux, de telle sorte que la substance médullaire est entremêlée à la corticale; chez les Mammifères, au contraire, les cordons sympathiques se groupent au centre de l'organe, éliminent ou rejettent à la périphérie les éléments épithéliaux, de manière à constituer une véritable substance médullaire, tandis que les cordons péritonéaux de la substance corticale prennent une forme rayonnée. — Fusari s'occupe ensuite des capsules surrénales accessoires qui représentent des lobules isolés de l'organe principal, et ceux-ci, suivant leur position, leurs rapports et leurs connexions, ou leur indépendance avec le sympathique, répondent aux diverses variétés que l'on a décrites. Si l'on se place à un point de vue plus général, on peut admettre que la partie postérieure des capsules surrénales des Mammifères peut être considérée comme l'organe surrénal des Sélaciens. Quant au caractère segmentaire des organes surrénaux, ce n'est pas dans la métamérie wolffienne, niée par Mihalcovics, qu'il faut le chercher, mais dans le système sympathique où personne ne le conteste. Fusari conclut enfin que les capsules surrénales fonctionnent, au moins en partie, comme des glandes, et qu'on ne saurait les assimiler à des organes rudimentaires, comme l'ont fait quelques auteurs.

Bien que les divers mémoires de Swale Vincent (58) se rapportent à l'anatomie et à l'histologie comparées des capsules surrénales, certaines de ses conclusions nous paraissent avoir une grande importance au point de vue du développement de ces organes. Tout d'abord, Swale Vincent s'élève contre l'assimilation faite par les auteurs entre les corps suprarénaux et le corps interrénal des Poissons, et en particulier des Élasmobranches, avec les capsules surrénales des Vertébrés supérieurs. En effet, au point de vue de sa structure, le corps interrénal rappelle seul la substance corticale de la capsule des Mammifères ou les colonnes cellulaires des organes surrénaux des Amphibiens et des Reptiles, tandis que les corps suprarénaux des Elasmobranches ne montrent pas de différenciation en substance corticale et médullaire. Mais la différence de structure entre les corps interrénal et suprarénaux indique bien une différence fonctionnelle : les organes interrénal et suprarénaux, au moins chez les Poissons, sont manifestement des organes glandulaires; toutefois ils ne sont pas de même nature, comme semble

le prouver leur structure. Enfin, dans les prétendues relations entre les corps suprarénaux et le système sympathique, relations dont l'importance a été évidemment exagérée, il ne faut voir que des rapports ordinaires entre le système nerveux et le système vasculaire. Swale Vincent arrive donc à conclure qu'aucune partie des capsules surrénales n'est de nature nerveuse, ni par sa genèse, ni par sa constitution; la capsule des mammifères est une glande double à sécrétion interne et dont les deux parties dérivent phylogéniquement des corps interrénal et surrénaux des Elasmobranches qui sont des formations glandulaires distinctes. Des recherches physiologiques ont permis à l'auteur d'établir qu'il existe une homologie très nette entre le corps interrénal des Elasmobranches, le corps suprarénal des Téléostéens et la substance corticale de la capsule des Mammifères, tandis que la substance médullaire de ces Vertébrés répond aux corps suprarénaux des Elasmobranches, et n'a pas d'homologue chez les Téléostéens.

Avec A. Kohn (59) nous restons dans le domaine des homologies, établies par l'anatomie et l'histologie comparées. C'est, d'après cet auteur, le corps interrénal seul des Sélaciens qui est l'homologue de la capsule surrénale des Vertébrés supérieurs. En effet, c'est un organe épithélial composé de cordons cellulaires entre lesquels se ramifient des réseaux capillaires à parois minces. Ces éléments épithéliaux sont granuleux, riches en gouttelettes adipeuses, et ayant une très faible élection pour les matières colorantes. Quant au terme de corps suprarénal il est à rejeter, l'épithète de sur- ou suprarénale étant applicable à la capsule des Vertébrés supérieurs qui représente le corps interrénal. Ces corps dits suprarénaux ne sont que des segments des ganglions sympathiques. Bien que les relations du corps interrénal ou de la capsule deviennent plus considérables à mesure qu'on remonte la série des Vertébrés, il faut considérer la capsule comme une glande close, c'est-à-dire une formation épithéliale à cordons ramifiés du même ordre que les corps parathyroïdiens ou encore que l'hypophyse.

V. Srdinko (60) a étudié la structure et le développement des organes surrénaux chez les Batraciens anoures, et en particulier chez les principaux types de crapaud et de grenouille. La capsule apparaît presque en même temps que le mésonéphros; en effet, la première ébauche du corps de Wolf se montre distinctement sur des embryons de 14 mill., et celle de l'organe surrénal sur l'embryon de 19 mill. La substance corticale se forme aux dépens de l'épithélium péritonéal, tandis que les éléments médullaires se développent plus tard sur le côté dorso-interne du mésonéphros, comme des dérivés des cellules ganglionnaires sympathiques qui s'enfoncent dans la substance corticale. L'évolution ultérieure de la capsule se poursuit sur les grenouilles complètement formées; elle est achevée sur les formes adultes de 16 à 18 mill. de long. L'auteur conclut de la structure et du mode de développement de la capsule qu'elle doit être considérée comme une glande vasculaire sanguine dans laquelle le sang présente une marche spéciale (?).

O. Aichel (61-62) a consacré un long mémoire, très documenté, à

l'embryologie et à la phylogénie comparée des capsules surrénales chez les Mammifères, et des capsules dites accessoires chez l'homme. Après avoir établi l'origine des corps interrénal et suprarénaux des Sélaciens, il s'occupe de l'évolution de la capsule chez les Mammifères. Dans les types inférieurs jusqu'aux Rongeurs, la capsule se développe dans la région du tiers supérieur du corps de Wolff qui persiste assez longtemps chez l'embryon ; l'ébauche surrénale provient de l'extrémité profonde des entonnoirs du rein primordial, dès que ceux-ci se sont séparés des canalicules transversaux et sont devenus libres dans le mésenchyme. Chez les Mammifères supérieurs, à partir des Insectivores, comme le corps de Wolff régresse très rapidement, on voit, par ce fait, l'ébauche surrénale apparaître librement dans le mésenchyme, sans présenter aucune connexion avec le mésonéphros, l'épithélium péritonéal ou les gros vaisseaux voisins. Quant à la substance médullaire, Aichel prétend qu'elle dérive de la substance corticale et qu'elle n'a rien de commun, à aucun moment, avec le système sympathique.

Dans la seconde partie de son mémoire, l'auteur étudie les capsules surrénales accessoires qu'il faut diviser en deux groupes : les capsules accessoires proprement dites et les capsules déplacées ou de Marchand. Les capsules accessoires se développent normalement : au 3e mois de la vie intra-utérine aux dépens des canalicules en voie de régression de l'époophore, et au dernier mois de la vie fœtale, dans quelques cas seulement, aux dépens des canalicules également en voie de régression du paroophore. Chez la femme, la capsule accessoire provenant de l'époophore se trouve au niveau du bord libre du ligament large, chez l'homme, entre le testicule et l'épididyme. Au contraire, la capsule dérivée du paroophore siège chez la femme un peu en dedans du bord libre du ligament large, et chez l'homme au voisinage des canaux séminifères.

Quant aux capsules déplacées ou de Marchand, qui sont d'ailleurs beaucoup plus rares, elles naissent des canalicules transversaux du mésonéphros, de même que les principales proviennent des entonnoirs du corps de Wolff ; et, comme ces entonnoirs régressent et se mettent en relation avec l'appareil génital, il devient facile d'expliquer leur déplacement. Au point de vue phylogénique, les capsules surrénales des Vertébrés supérieurs sont les homologues du corps interrénal des Vertébrés inférieurs, puisque ces organes dérivent tous deux des entonnoirs du mésonéphros ; les capsules déplacées qui tirent leur origine des canalicules transversaux du corps du Wolff, représentent donc les corps suprarénaux des Sélaciens ; il en est de même des capsules accessoires formées aux dépens des conduits de l'époophore ou du paroophore. Ces analogies montrent qu'il y a, chez tous les Vertébrés, deux systèmes de capsules entièrement distincts : celui des capsules proprement dites ou du corps interrénal, et celui des capsules accessoires et déplacées ou des corps suprarénaux.

J. Marshall Flint (63), en s'occupant de la formation des vaisseaux et du réticulum de la capsule surrénale, chez le porc, a été conduit à

étudier l'évolution des substances corticale et médullaire de cet organe. Sur l'embryon de 3,5 cent., la substance médullaire apparaît formée par des petits groupes de cellules qui se montrent sous l'enveloppe conjonctive bien après la constitution de la substance corticale. Les amas de substance médullaire tendent de plus en plus à gagner le centre de l'organe, au moment où se montre la zone glomérulée au stade de 10 cent. Cette formation de la substance médullaire de la périphérie vers le centre, explique un certain nombre de particularités que l'on peut constater chez l'adulte, comme l'inclusion d'îlots médullaires dans la substance corticale ou inversement; dans le cas de fusion de ces îlots médullaires, la substance corticale peut présenter une interruption au niveau de laquelle la médullaire s'étend de la périphérie jusqu'à la veine centrale. Une disposition spéciale peut se rencontrer qui rappelle le stade primitif, et qui peut être prise pour une inversion de l'organe : la substance médullaire peut se trouver à une extrémité de la capsule ou à sa périphérie, alors que la substance corticale restera en relation avec la veine centrale, sans qu'il y ait trace de substance médullaire entre la substance corticale et le vaisseau veineux. Flint fait encore remarquer que l'évolution de la substance corticale s'achève de bonne heure, puisque l'on ne constate plus de modification structurale de l'écorce après le stade de 5 cent., tandis que les éléments médullaires n'atteignent leur complet développement qu'au voisinage de la naissance et quelquefois même un certain temps après.

Les recherches de J. Wiesel (64) ont porté sur le développement de la capsule surrénale, et en particulier de la substance médullaire chez l'embryon de porc. Chez ce mammifère, la première ébauche de la capsule se montre sur des embryons de 2 cent., comme un épaississement de l'épithélium du cœlome à la partie interne du corps de Wolff et contre la racine du mésentère. Au stade de 2,5 cent., l'ébauche surrénale mesure 100 μ; elle est constituée par des cordons cellulaires qui bourgeonnent activement, mais ne présentent encore aucune relation avec le système sympathique. L'assimilation de cette ébauche, qui n'est autre chose que le rudiment de la substance corticale, avec le corps interrénal des Sélaciens est parfaite, mais, à ce moment-là, il n'y a rien qui soit assimilable aux corps suprarénaux, puisque l'ébauche corticale n'a encore aucune relation avec le sympathique. Ce n'est que beaucoup plus tard (embryon de 5 centim.) que les ganglions ou le cordon sympathique se mettent en relation avec la substance corticale qui présente alors l'aspect désigné par Arnold sous le nom de zone fasciculée. C'est aux dépens de cette zone que se constituent les zones réticulée et glomérulée, cette dernière étant, ou pouvant être, considérée comme un mélange de substances nerveuses et épithéliales. L'aspect réticulé résulte de la pénétration des vaisseaux entre les cordons cellulaires. Wiesel conclut que la substance médullaire « tire uniquement et seulement son origine du sympathique et de ses ganglions ». Il discute enfin l'opinion de Aiche sur l'origine de la substance corticale aux dépens des entonnoirs du mésonéphros, et fait remarquer que Aichel attribue à ces entonnoirs

considérés comme l'origine de la capsule, des dimensions beaucoup plus considérables (dix fois) que ne le prétendent tous les auteurs qui les ont étudiés, et en particulier Semon, dont les données sont très précises.

Dans un mémoire plus récent (65), J. Wiesel a repris l'étude du développement de la capsule surrénale, et en particulier de la substance médullaire, chez l'embryon humain. L'absence des premiers stades ne lui a pas permis d'observer l'origine épithéliale de la substance corticale qui au stade de 12,5 mill. a déjà perdu ses connexions avec l'épithélium du cœlome. L'ébauche corticale se met en relation avec une formation cellulaire spéciale émanée du sympathique entre les stades de 17 et de 19 mill. Ces éléments (cellules indifférentes de l'amas formatif du sympathique) se trouvent placés sur l'embryon de 19 mill., entre l'ébauche corticale et la capsule mésodermique qui l'isole des organes voisins. La pénétration des éléments sympathiques commence vers le stade de 28 mill., stade auquel la substance corticale est déjà organisée comme chez l'adulte. Vers le stade de 51 mill., les cellules sympathiques en voie d'immigration vers le centre sont devenues chromaffines, et la disposition caractéristique de l'adulte se trouve acquise sur les embryons de 95 mill. C'est sur le stade de 51 mill. que l'on observe, en même temps que l'apparition de la chromaffinité, la première ébauche de l'organe de Zuckerkandl (paraganglion mésentérique).

Dans un mémoire très documenté sur l'anatomie et le développement des Gymnophions, A. Brauer (35) s'occupe du développement des capsules surrénales chez les Amphibiens. Il rejette l'opinion de Semon qui, d'après lui, a confondu les restes du pronéphros avec l'ébauche de l'organe surrénal, et celle de Aichel qui admet la dérivation des capsules aux dépens des néphrostomes du mésonéphros, alors que les glandes suprarénales se développent en dehors de ces néphrostomes. Brauer résume ainsi les résultats qu'il a obtenus : « Les capsules surrénales dérivent de deux ébauches différentes, l'une nerveuse et l'autre épithéliale; cette dernière, paire, se constitue comme une excroissance paire et segmentaire de l'épithélium péritonéal qui pousse près du mésentère, en dehors des néphrostomes, et pour la majeure partie dans la région interne de l'organe génital ». Les deux ébauches corticales se montrent entre les stades de 22 à 25 mill.; elles sont constituées par des éléments cellulaires plus volumineux que ceux du mésoderme voisin, et rappelant un peu les cellules germinatives. Ces ébauches surrénales, disposées par paires dans chaque segment du corps répondant aux organes d'excretion, perdent leur aspect segmentaire dans la partie inférieure voisine du cloaque; elles sont d'abord situées entre l'aorte et les veines cardinales, mais ultérieurement et par suite de la formation de la veine cave inférieure, elles se disposent entre ce vaisseau et l'aorte. « La partie nerveuse provient des cellules de la portion ventrale des ganglions sympathiques, et affecte, comme l'ébauche épithéliale, un type segmentaire. » Cette ébauche sympathique n'apparaît que sur les embryons de 34 mill., elle est formée de cellules à protoplasma finement granuleux avec un gros noyau caractérisé par son élection très active

pour les substances colorantes. Les relations des portions nerveuses et épithéliales varient un peu suivant le niveau des coupes, mais les connexions de l'ébauche nerveuse avec le sympathique doivent être fugaces, car elles ne se rencontrent pas souvent sur les coupes. Brauer conclut que les capsules surrénales sont composées de deux parties de « valeur génétique inégale » séparées l'une de l'autre chez les Sélaciens, et en connexion plus ou moins étroite chez les autres Vertébrés. L'auteur fait encore remarquer que ses conclusions concordent avec les observations de van Wijhe et de C. Rabl chez les Sélaciens, de Srdinko chez les Batraciens anoures, de Mihalcovics, chez les Reptiles, de Janošik chez les Oiseaux, de Fusari et de Mihalcovics chez les Mammifères.

Dans un mémoire tout récent (avril 1903), portant sur « l'ébauche du corps interrénal chez les squales », H. Poll conclut que cette ébauche se forme par un bourgeonnement de l'épithélium du cœlome contre la racine du mésentère.

## II. — SYNTHÈSE DES FAITS ET CRITIQUE DES THÉORIES SUR LE DÉVELOPPEMENT DES CAPSULES SURRÉNALES

Avant d'aborder, dans leur ensemble, la synthèse des faits et l'étude des théories émises par les auteurs sur le développement des capsules surrénales, nous résumerons brièvement le mode de développement qui paraît plus spécial à chacune des classes de Vertébrés, et nous rappellerons les analogies que l'on a cru devoir établir entre les formations surrénales de ces différentes classes.

### 1° *Mode de développement des capsules surrénales dans chacune des classes de Vertébrés.*

**Poissons.** — Les recherches de Leydig ont montré qu'il existe chez la plupart des Poissons deux sortes de formations en relation avec l'appareil urogénital, et qu'il a désignées sous le nom général d'organes surrénaux. La première catégorie se compose de deux corps, les *corps suprarénaux*, pairs et symétriques, d'apparence segmentaire, et sur la section desquels on peut distinguer une substance corticale et une substance médullaire. L'autre catégorie est constituée par un organe unique, d'apparence lobulée, auquel Balfour a donné le nom de *corps interrénal*, et dont les éléments cellulaires, riches en granulations graisseuses, sont disposés en une masse uniforme et non différenciée, sans connexion aucune avec les

corps suprarénaux. Balfour a établi, de son côté, que le corps interrénal se forme aux dépens de cellules mésoblastiques, tandis que les corps suprarénaux reconnaissent une origine sympathique, c'est-à-dire ectodermique. Bien que Semper fasse dériver les corps suprarénaux des Plagiostomes du mésoderme, les conclusions de Balfour, confirmées par la plupart des auteurs, ont été généralisées à tous les Poissons. Mitsukuri, élève de Balfour, poursuivant les homologies, établies par son maître, entre les organes surrénaux des Élasmobranches et les capsules des Vertébrés supérieurs, considère que, chez les Poissons, les deux substances corticale et médullaire, originairement distinctes, restent toujours séparées; le corps interrénal représente, d'après cet auteur, la substance corticale, et les corps suprarénaux la substance médullaire des Vertébrés supérieurs dont les relations réciproques varient avec chaque classe. Cependant Weldon, et, après lui, Van Wijhe, frappés de l'aspect régulièrement segmentaire des corps suprarénaux, et de leur relation avec l'appareil néphridien, leur attribuent une origine mésoblastique. Ces corps proviendraient de la partie non utilisée du pronéphros chez les Cyclostomes, du pro- et du mésonéphros chez les Téléostéens, du mésonéphros chez les Élasmobranches, ainsi d'ailleurs que chez tous les Amniotes. Les homologies des corps suprarénaux et interrénal des Poissons, fondées sur leur structure et leur développement, avec les capsules surrénales des Mammifères, s'affirment, d'après Swale Vincent, par les données expérimentales de leur fonctionnement. Le corps interrénal et les corps suprarénaux sont, comme les capsules surrénales, doués de la fonction glandulaire à sécrétion interne; le corps interrénal des Élasmobranches montre le même mode d'activité glandulaire que les capsules des Téléostéens ou encore que la substance corticale des capsules des Mammifères, tandis que la substance médullaire chez les Mammifères, et les corps suprarénaux des Sélaciens dont l'homologue n'existe pas chez les Téléostéens, jouissent aussi d'une sécrétion glandulaire peu active, mais différente de celle des précédents.

Cependant A. Kohn est venu, tout récemment, jeter une note discordante dans cet ensemble de faits qui paraissaient parfaitement établis. Cet auteur, s'appuyant sur la structure des organes surrénaux et interrénal des Sélaciens, dénie la structure épithéliale et la fonction glandulaire aux corps suprarénaux. Le corps inter-

rénal que, par analogie, il vaudrait mieux appeler corps surrénal, a seul la structure épithéliale, fournit seul une sécrétion interne, et répond, comme tel, à la capsule des Vertébrés supérieurs; les corps suprarénaux ne sont que des segments du sympathique, et il y aurait avantage à supprimer le terme de supra- ou de surrénaux qui peut prêter à confusion. Rappelons encore que Semon, et tout récemment H. Poll, considèrent le corps interrénal des Sélaciens comme dérivant d'une ébauche paire et symétrique.

**Amphibiens.** — Le développement de la capsule surrénale a fait l'objet d'un petit nombre de mémoires concernant ces Vertébrés; les recherches ont porté sur le crapaud, la grenouille, le triton et l'icthyophys glutinosus. Pour Hoffmann, l'ébauche de la capsule se forme aux dépens d'un cordon cellulaire émané de la partie postérieure des corpuscules de Malpighi du corps de Wolff, et elle est très rapidement envahie par de nombreux vaisseaux. Semon, dans son remarquable travail sur l'icthyophys, conclut à la formation de la capsule surrénale par prolifération des corpuscules de Malpighi du pronéphros, fait qui suffit à expliquer les relations des capsules avec l'aorte et les veines rénales. Semon insiste, en outre, sur la tendance que présentent les deux capsules à se réunir dans les stades précoces du développement, et voit là un souvenir phylogénique de l'ébauche secondairement impaire des Sélaciens. Les deux opinions d'Hoffman et de Semon concorderaient assez avec les idées générales de Weldon, si toutefois l'icthyophys représente un type primitif de Batracien; les deux auteurs ne se prononcent pas nettement sur l'existence et sur l'origine de la substance médullaire. Quant à Sřdinko, il admet l'existence des deux substances dans la capsule, et conclut que la corticale dérive de l'endothélium péritonéal, et la médullaire des ganglions du sympathique, l'ensemble ayant la valeur d'une glande vasculaire sanguine. Comme on le voit, les idées de Sřdinko diffèrent sensiblement des données d'Hoffmann et de Semon; mais elles trouvent un appoint sérieux dans la monographie si documentée de Bauer sur les Gymnophions.

**Reptiles.** — Chez les Ophidiens, les capsules surrénales affectent, d'après Rathke, la forme de deux bandelettes jaunâtres, disposées symétriquement de chaque côté de l'aorte. Leur extrémité antérieure est légèrement renflée, tandis que la postérieure s'effile en pointe; leur surface est parcourue par des stries transversales.

Chez les Lacertiens, d'après Braun, ce sont deux petits corps placés entre l'épididyme et le testicule (ou entre l'ovaire et l'époophore), auxquels on peut distinguer une substance corticale à cellules rangées en cordons et une substance médullaire renfermant des cellules sympathiques. Trois opinions principales ont été émises au sujet du développement des capsules surrénales des Reptiles. La première, soutenue par Weldon et par Hoffmann, consiste à les regarder comme des dérivés ou des restes du corps de Wolff, et, en particulier, des glomérules de Malpighi. D'après la seconde opinion, qui est celle de Braun, la capsule procède d'une double ébauche : l'une ventrale, placée entre les organes segmentaires et la veine rénale efférente, apparaît dans le tissu mésodermique qui, à ce niveau, avoisine la veine cave inférieure ou les veines cardinales postérieures; l'autre, dorsale, dérive du système sympathique; elle est, en dernière analyse, d'origine ectodermique. Cette double ébauche ne saurait être considérée comme une dépendance du mésonéphros, puisqu'elle apparaît avant le corps de Wolff. Enfin, Mihalcovics a avancé une troisième opinion basée à la fois sur ses recherches chez les Lacertiens et chez les Mammifères : les capsules surrénales tirent leur origine de l'endothélium péritonéal dans sa partie individualisée sous la forme de *bandelette germinative*. C'est la portion la plus antérieure de cette bandelette (zone surrénale), dans laquelle n'apparaissent pas les éléments caractéristiques de l'organe génital, qui donnera naissance à la capsule surrénale que l'on peut, dès lors, considérer comme un segment modifié de la glande sexuelle. Nous verrons ultérieurement que la différence essentielle entre ces diverses théories, résulte surtout de l'origine mésothéliale ou mésenchymateuse de la capsule surrénale.

**Oiseaux.** — Les recherches ont porté à peu près exclusivement sur le poulet, et nous retrouverons, en négligeant les idées des premiers embryologistes, les trois principales opinions que nous avons exposées à propos des Reptiles. Les observations les plus anciennes sur le développement de la capsule surrénale, remontent à Remak, qui avait une tendance à les considérer comme des glandes nerveuses à cause de leurs relations avec le sympathique abdominal; aussi cet auteur hésite-t-il à affirmer leur origine mésoblastique. Au contraire, cette origine est nettement soutenue par von Brünn qui fait dériver la substance corticale du mésoderme entourant l'aorte, et la substance médullaire du tissu mésoblastique en rapport avec les

veines cardinales ou la veine cave. La théorie d'après laquelle les capsules surrénales dérivent du corps de Wolff, a été adoptée par His; quant à Weldon, si affirmatif pour les Reptiles et les Mammifères, il se déclare incapable de se prononcer sur l'origine des cellules qui donnent naissance à l'organe surrénal. La formation de la capsule aux dépens de l'épithélium péritonéal, est soutenue par la majeure partie des auteurs qui ont étudié ce développement chez le poulet. Pour Janošik, comme d'ailleurs pour Valenti, l'ébauche surrénale apparaît de bonne heure entre la racine du mésentère et le bord interne du corps de Wolff, en arrière de l'organe génital et dans le voisinage des gros vaisseaux. Les relations de la capsule, à son début, ont pu induire en erreur les observateurs, et leur faire croire, suivant le moment où ils l'étudiaient, qu'elle provenait du corps de Wolff, ou qu'elle se formait en plein mésoderme, mais l'examen des tout premiers stades montre bien qu'elle dérive de l'épithélium du cœlome. L'ébauche primitive donne un tissu formé de cordons cellulaires entre lesquels rampent les vaisseaux : c'est la substance corticale dont la partie centrale se transforme ensuite en substance médullaire. Fusari admet l'origine épithéliale de la substance corticale dans le même sens que Janošik et Valenti, mais il soutient que la substance médullaire est d'origine sympathique. H. Rabl prétend enfin que l'origine épithéliale de la substance corticale est indéniable, mais que la région de la cavité cœlomique est une région tout à fait spéciale, et qu'elle répond à la portion rudimentaire du pronéphros; il suffit, pour s'en convaincre, d'examiner un assez grand nombre d'embryons dans les premiers jours de l'incubation. Quant à l'origine de la substance médullaire, Rabl a une tendance à la considérer comme issue des ganglions sympathiques dont les cellules auraient conservé leur état primitif. Chez les Oiseaux, et plus particulièrement chez le poulet, la capsule surrénale paraît donc dériver de l'épithélium du cœlome au voisinage des organes excréteurs ou même dans leur partie en voie d'atrophie.

**Mammifères.** — Les premiers auteurs qui ont étudié le développement de la capsule surrénale, comme Valentin, Bischoff, etc., n'ont fait que signaler les relations avec le rein définitif ou le corps de Wolff. Puis, avec Kölliker, est venue la théorie de la double origine de la capsule, la substance corticale dérivant du tissu mésodermique, et la substance médullaire du grand sympathique. Pendant plus de vingt ans, cette origine mésoblatique de

l'organe surrénal fut admise par tout le monde; les seules différences entre les auteurs portaient sur le mode de formation de la substance médullaire que von Brünn faisait provenir directement du mésoderme, et que Gottschau considérait comme une transformation de la substance corticale. Plus récemment, la majorité des embryologistes, depuis Janošik, admettent l'origine épithéliale des capsules; si l'on a cru longtemps à la provenance mésoblastique de ces organes, c'est que l'on n'avait pas étudié ou pas bien vu les premiers stades. Les capsules surrénales, tout au moins la substance corticale, dérivent directement de l'épithélium du cœlome (Janošik, Mihalcovics, Valenti, Inaba, etc.), ou indirectement par l'intermédiaire des invaginations infundibulaires du pronéphros (Aichel) ou du mésonéphros. Quant à la substance médullaire, toutes les opinions possibles ont été émises à son sujet, les uns la décrivant comme issue de la substance corticale (Janošik, Valenti), les autres du sympathique (Inaba, Minot, Fusari, Wiesel), d'autres enfin du mésoderme : aussi n'insisterons-nous pas davantage.

**Tableau des espèces étudiées par les auteurs.**

**Poissons.**

| | | |
|---|---|---|
| Cyclostomes : | *Bdellostoma*..... | Weldon (45). |
| Sélaciens : | *Raie et requin*..... | Leydig (13). |
| | *Pristiurus*..... | Aichel (62). |
| | *Torpedo*..... | Balfour (20), Van Wijhe (28), Swale Vincent (58), Kohn (59), Aichel (62). |

**Amphibiens.**

| | | |
|---|---|---|
| Apodes : | *Cœcilia*..... | Brauer (34). |
| | *Icthyophis glutinosus*.. | Semon (51). |
| Urodèles : | *Triton cristatus*..... | Hoffmann (25). |
| Anoures : | *Rana, Bufo*..... | Srdinko (60). |

**Reptiles.**

| | | |
|---|---|---|
| Ophidiens : | *Coluber*..... | Rathke (7). |
| Sauriens : | *Lacerta agilis, muralis.* | Rathke (5), Braun (38), Weldon (47), Mihalcovics (23), Hoffmann (37). |

**Oiseaux.**

| | | |
|---|---|---|
| Gallinacés : | *Gallus domesticus*..... | Gray (12), Remak (14), His (18), von Brünn (36), Janosik (29), Weldon (47), Valenti (49), Rabl (55), Fusari (56). |

**Mammifères.**

| | | |
|---|---|---|
| Artiodactyles : | | |
| 1° (Pachydermes) : | *Sus scrofa domesticus* | Gottschau (43), Janosik (44), Valenti (49), Wiesel (63). |
| 2° (Ruminants) : | *Ovis aries* | Valentin (6), Goodsir (11), Mihalcovics (23), Gottschau (43), Janosik, (44). |
| Rongeurs : | *Lepus cuniculus* | Kölliker (16), von Brünn (36), Mitsukuri (40), Gottschau (43), Janosik (44), Minot (31), Valenti (49), Aichel (62). |
| | *Mus musculus* | Inaba (54), Fusari (56). |
| Insectivores : | *Talpa europæu* | Aichel (62). |
| Carnivores : | *Canis familiaris* | Valentin (6), von Brünn (36). |
| | *Felis domestica* | Janosik (44). |
| Primates : | *Homo sapiens* | Wiesel (66). |

**Tableau indiquant les époques ou les longueurs d'embryons correspondant à l'apparition des deux substances de la capsule surrénale.**

| Ebauche corticale. | Ebauche médullaire. | Fusion des deux ébauches ou différenciation des deux substances. | Auteurs. |
|---|---|---|---|
| — | — | — | — |
| **Batraciens.** | | | |
| *Cœcilidés.* | | | |
| 22 à 25 mill. | 34 mill. | | Brauer |
| *Anoures* (Grenouille). | | | |
| 19 mill. | | Adultes (16 à 18 mill.) | Srdinko |
| **Reptiles.** | | | |
| *Sauriens* (Lézard des murailles). | | | |
| 4,5 mill. | | | Weldon |
| (Lézard gris). | | | |
| 11 à 12 mill. | | | Mihalcovics |
| **Oiseaux.** | | | |
| *Gallinacés* (Poulet). | | | |
| 7e jour de l'incubation | | 18e jour | Gray |
| 15e | | | Remak |
| 4e (96e à 120e h.) | 4e jour | | von Brünn |
| 16 à 17 mill. | | fin de la vie embryonnaire | Janosik |
| 4e jour (97e h.) | | | Valenti |
| 3e jour (70e h.) | après le 8e jour. | | H. Rabl |
| 3e — (76e à 79 h.) | | 90e à 120 h. | Fusari |
| **Mammifères.** | | | |
| *Artiodactyles pachydermes* (Porc). | | | |
| 9 mill. | | fin de la vie fœtale. | Gottschau |
| 25 mill. | | id. | Janosik |
| 10 mill. | 51 mill. | 63 mill. | Wiesel |

*Artiodactyles ruminants* (Mouton).

| | | | |
|---|---|---|---|
| 9 mill. | | | Gottschau |
| 18 à 20 mill. | | | Mihalcovics |

*Rongeurs* (Lapin).

| | | | |
|---|---|---|---|
| 12e jour après la copulation. | 14e jour | | Kölliker |
| 12e jour 5 h. | | fin de la vie fœtale | Gottschau |
| 11e jour | | id. | Janosik |
| 11e jour | | | Valenti |
| 12e jour | 14e jour | 16e jour | Minot |

(Souris).

| | | | |
|---|---|---|---|
| 11e jour | | 14e jour | Inaba |
| 4 mill. | | 12 mil. | Fusari |

Insectivores (Taupe).

| | | | |
|---|---|---|---|
| 4,5 mill. | | | Aichel |

Carnivores (Chat).

| | | | |
|---|---|---|---|
| 3,3 mill. (?) | | | Janosik |

Homme.

| | | | |
|---|---|---|---|
| Avant 12,5 mill. | 17 à 19 mill. | 28 mill. | Wiesel |

## 2° *Critique des théories sur le développement des capsules surrénales.*

Ainsi qu'on a pu s'en rendre compte par ce qui précède, nombreuses sont les théories qui ont été émises sur le mode de développement des capsules surrénales, et il n'est pas exagéré de dire que chaque auteur d'un mémoire original a donné sa note personnelle, soit en exposant une théorie nouvelle, soit en modifiant dans un de leurs points essentiels les idées de ses prédécesseurs. C'est pourquoi nous avons cru indispensable de grouper et de condenser les faits, en rapprochant par leurs caractères communs les diverses opinions qui ont cours dans la littérature scientifique: Il nous a semblé, pour rendre plus simple et plus claire cette partie de notre travail, qu'il était préférable de prendre pour type histologique de la capsule surrénale, non le ou les organes que l'on rencontre dans la classe la plus inférieure des Vertébrés, ce qui eût été peut-être plus logique au point de vue de l'évolution, mais l'organe achevé qui se trouve chez les Oiseaux et chez les Mammifères. En effet, toutes les descriptions histologiques se rapportent à la capsule surrénale de l'homme et des animaux domestiques qui ont fourni la base et les termes de comparaisons avec les autres

Vertébrés. Dans ces conditions, au lieu d'exposer, successivement et d'après les auteurs, les différentes façons de concevoir l'origine de la substance corticale, puis de la substance médullaire, ainsi que l'a fait O. Lubarsch dans son excellent résumé (*Ergebnisse der Allegemeinen Pathologie*), nous avons pensé qu'il valait mieux considérer, au moins provisoirement, la capsule surrénale comme un seul et même organe dans lequel les éléments présentent une disposition en deux substances (comme le rein), et grouper les théories émises sur son mode de formation, suivant que les auteurs considèrent l'organe surrénal comme dérivant d'une ébauche unique ou de même nature, ou bien de deux ébauches primitivement distinctes. Nous désignerons les premières sous le terme général de *théories unicistes*, et les secondes sous celui de *théories dualistes*; nous établirons ensuite des subdivisions dans chacun de ces groupes suivant la nature et l'origine de l'ébauche. Quand, dans une théorie dualiste, l'auteur admettra que l'une des ébauches provient des mêmes éléments qu'un partisan d'une théorie uniciste, nous signalerons le fait, sans entrer dans des détails qui nous entraîneraient à des redites.

A. — **Théories unicistes.** — Les partisans de ces théories soutiennent que la capsule surrénale se développe aux dépens d'une ébauche unique ou, s'il paraît y avoir deux rudiments, que les éléments qui les constituent sont de même nature et de même origine. Une première division s'établit d'elle-même suivant que les auteurs admettent que l'ébauche primitive est d'origine mésodermique ou d'origine épithéliale, soit que, dans ce dernier cas, elle provienne de l'épithélium cœlomique ou d'un de ses dérivés.

1. **La capsule surrénale est d'origine mésodermique (mésenchymateuse).** — Sans nous attarder aux données peu précises des embryologistes de la première moitié du XIXe siècle, comme Valentin, Rathke, etc., nous retiendrons parmi les théories qui attribuent à la capsule surrénale une origine mésodermique, celles de von Brünn et celle de Gottschau.

*a*) Théorie de von Brünn (1872). — L'organe surrénal apparaît en plein mésoderne, aux dépens duquel se constituent les deux substances. Toutefois le blastème qui donne naissance à la substance corticale se trouve près de l'aorte, tandis que celui qui formera la substance médullaire est directement en rapport avec la veine cave inférieure. Il s'agit donc, comme on voit, d'une simple diffé-

rence de position entre les deux blastèmes qui sont constitués par les mêmes éléments.

*b*) Théorie de Gottschau (1883). — C'est la théorie uniciste par excellence, et c'est d'elle que dérivent la plupart des autres théories unicistes. D'après Gottschau, la capsule surrénale est un organe mésodermique dont les deux substances primitivement identiques se différencient l'une de l'autre vers la fin de la vie fœtale. En effet, chez les Mammifères qui ont fait l'objet de ses recherches, Gottschau a vu l'ébauche surrénale se constituer par les éléments mésodermiques qui avoisinent la veine cave supérieure à droite, la veine rénale et la veine spermatique à gauche, tout près du confluent de ces vaisseaux, et probablement aussi par les éléments mésenchymateux qui forment la paroi de ces veines. Cette ébauche ne tarde pas à prendre l'aspect de cordons cellulaires, comme on l'observe dans les glandes, et en particulier dans les glandes closes; elle rappelle par sa disposition générale la substance corticale des capsules de l'adulte. C'est seulement au voisinage de la naissance qu'apparaît la substance médullaire au centre de la capsule en voie de formation, et Gottschau a pu observer la transformation des éléments cellulaires de l'organe surrénal encore réduit à la substance corticale, en éléments médullaires. L'auteur est particulièrement affirmatif sur ce point, et discute les opinions de ses prédécesseurs sur l'origine sympathique de la substance médullaire. Sans nous arrêter actuellement à discuter l'origine de la substance médullaire, nous ferons remarquer que de nombreux mémoires, très consciencieux et très documentés, parus depuis les recherches de von Brünn et de Gottschau, ont fait la preuve que ces auteurs n'avaient pas observé les tout premiers stades du développement.

2. **La capsule surrénale est d'origine épithéliale (mésoblastique ou mésothéliale).** — Cette conception est admise par la presque totalité des partisans de la théorie uniciste; toutefois des divergences assez sensibles séparent ces divers auteurs, les uns soutenant que l'ébauche surrénale est formée par une partie différenciée de l'épithélium germinatif, les autres qu'elle provient des organes excréteurs transitoires (pro- ou mésonéphros).

*a*) La capsule surrénale dérive de l'épithélium germinatif. — Formulée par Janošik (1883), et avec quelques légères variantes par Mihalcovics (1885), cette théorie a été appuyée par Valenti

(1889). Pour ces auteurs, la capsule surrénale se développe à la partie la plus interne ou la plus antérieure de la bandelette germinative sous la forme d'un petit amas cellulaire légèrement saillant dans la cavité péritonéale. Lorsqu'on examine attentivement cette petite masse, on remarque que, contrairement à l'organe génital, elle n'est pas constituée par des cordons ovulaires, mais par des bourgeons de cellules qui prolifèrent activement au milieu de formations vasculaires très abondantes; ces bourgeons cellulaires perdent rapidement leurs connexions avec l'épithélium germinatif, et ne tardent pas à présenter la structure de la substance corticale. A part Mihalcovics qui ne nous a pas semblé très explicite sur ce point, les autres auteurs se rallient aux idées de Gottschau sur le mode de formation de la substance médullaire.

*b*) La capsule surrénale provient de l'épithélium des conduits des organes excréteurs transitoires. — Nous sommes obligé de distinguer ici deux cas, suivant qu'il s'agit du méso- ou du pronéphros.

α] *Epithélium des conduits du mésonéphros.* — Les relations intimes de la capsule surrénale avec le corps de Wolff chez les types supérieurs de la série des Vertébrés, avaient amené les auteurs à supposer que c'était le mésonéphros qui donnait naissance à la capsule; et c'est sans doute une raison analogue qui a conduit His (1868), puis Waldeyer (1870), à considérer l'organe surrénal comme une formation développée aux dépens des restes du corps de Wolff. Weldon (1884), un des partisans de la théorie dualiste, est le premier qui ait soutenu, dans une série de travaux, que la substance corticale dérive des tubes segmentaires du mésonéphros. Cette opinion trouve un sérieux appui dans les observations d'Hoffmann (1886-89) et dans le récent mémoire d'Aichel (1900). Chez les types inférieurs de Vertébrés (Sélaciens, Amphibiens), l'ébauche surrénale apparaît directement en arrière du rétrécissement du canal segmentaire qui fait suite au néphrostome; il se forme ainsi une série d'ébauches, d'abord creuses, qui perdent ultérieurement leur lumière, et se fusionnent en un amas unique. Chez les Mammifères, d'après Aichel, c'est le fond des entonnoirs du rein primordial qui forme l'ébauche de la capsule, ébauche qui, chez les Mammifères les plus élevés en organisation, apparaît libre au sein du mésoderme, à cause de la régression rapide du corps de Wolff. Chez les Vertébrés inférieurs, l'organe surrénal

apparaît comme une formation métamérique évidente; elle est moins nette chez les Vertébrés supérieurs, mais elle existe néanmoins dès les premiers stades.

β] *Epithélium des conduits du pronéphros.* — Cette conception est due à Semon (1890) dont les conclusions sur les Amphibiens ont été soutenues pour d'autres classes de Vertébrés. L'ébauche de la capsule se constitue, dans la portion distale et ventrale des corpuscules de Malpighi du pronéphros, par une série de sept à huit petits amas cellulaires, qui se fusionnent bientôt en un cordon unique plein. Celui-ci, dès son apparition, se montre en relation intime avec la veine cave inférieure et les veines rénales, ce qui permet de comprendre l'erreur de ceux qui, n'ayant pas observé les premiers stades du développement, ont décrit la capsule comme naissant en plein mésoderme contre les parois des vaisseaux veineux ou à leurs dépens. Entre les éléments cellulaires de l'ébauche, ne tardent pas à apparaître de nombreux capillaires sanguins qui la divisent en cordons cellulaires, dont l'aspect rappelle à la fois le corps interrénal des Sélaciens et la substance corticale des Vertébrés supérieurs. Quant à la formation de la substance médullaire, Semon déclare ne pouvoir se prononcer; toutefois, sans adhérer aux idées de Gottschau, il constate la pauvreté de la substance médullaire en éléments nerveux (cellules et fibres), et déclare qu'il n'a jamais observé, peut-être par défaut des stades correspondants, la transformation des cellules ganglionnaires du sympathique en éléments médullaires. C'est pourquoi, malgré les réserves que nous avons faites plus haut, et en présence de ce fait que Semon ne se prononce pas sur l'origine de la substance médullaire, nous avons rangé la conception de cet auteur parmi les théories unicistes.

B. — **Théories dualistes.** — Les partisans des théories dualistes s'accordent à reconnaître une ébauche distincte pour la substance corticale et pour la substance médullaire. Nous allons suivre le plan précédemment adopté, et passer successivement en revue les opinions émises par les auteurs sur l'origine de la substance corticale et de la substance médullaire.

A. — Origine de la substance corticale. — Nous maintiendrons sur ce sujet les divisions que nous avons établies à propos des théories unicistes.

1. **La substance corticale est d'origine mésodermique**

(**mésenchymateuse**). — Parmi les auteurs qui ont soutenu cette origine, Remak et Kölliker ne sont pas très affirmatifs, et se bornent à signaler l'existence de l'ébauche corticale au sein du mésoderme à une époque qui montre que les stades initiaux ont échappé à leurs observations. M. Braun (1879) admet la formation de la substance corticale aux dépens des cellules mésodermiques qui prennent part à la formation des parois de la veine cave inférieure, fait soutenu plus tard par Gottschau. Quant à Balfour (1871) et à Mitsukuri (1882), ils se bornent à confirmer l'origine mésodermique de la substance corticale dans le sens où l'ont indiqué von Brünn, Braun, etc. Cette opinion est également soutenue par S. Minot qui prétend que les relations génétiques qui existent entre le mésenchyme et le mésothélium, rendent inutile la distinction établie entre le mésenchyme proprement dit et l'épithélium péritonéal, au sujet de l'origine de la substance corticale.

2. **La substance corticale est d'origine épithéliale.** — Nous retrouvons ici comme pouvant donner naissance à la substance corticale, l'épithélium germinatif et les conduits des organes excréteurs transitoires (méso- ou pronéphros).

*a*) La substance corticale provient de l'épithélium germinatif. — A part Inaba (1891), qui est très précis sur ce point, et dont les conclusions concordent à ce sujet avec celles de Janošik et de Mihalcovics, les autres auteurs, Fusari, Sředinko, Wiesel et Brauer ne parlent pas de la bandelette germinative, mais de l'épithélium péritonéal situé dans la région interne et supérieure du corps de Wolff et contre la racine du mésentère. C'est en cet endroit que se termine en avant la bandelette germinative, et que les processus évolutifs de l'ébauche ressemblent exactement à ceux décrits par Janošik.

*b*) La substance corticale provient de l'épithélium des conduits des organes excréteurs transitoires. — On sait qu'il y a lieu de distinguer deux cas suivant qu'il s'agit du méso- ou du pronéphros.

α] *Epithélium des conduits du mésonéphros.* — Weldon (1884) a émis le premier cette opinion que nous avons déjà exposée avec détails; la seule différence qui sépare cet auteur des partisans de la théorie uniciste, c'est que Weldon admet l'origine sympathique de la substance médullaire.

β] *Epithélium des conduits du pronéphros.* — La théorie proposée par Semon pour les Amphibiens a été appuyée par les

recherches de H. Rabl (1891) sur les Oiseaux; toutefois ce dernier décrit minutieusement la transformation des éléments ganglionnaires du sympathique en cellules de la substance médullaire, sans qu'il ait pu observer le stade de pénétration des éléments nerveux dans la substance corticale.

B. — Origine de la substance médullaire. — Tous les auteurs qui admettent une ébauche distincte pour la substance corticale et pour la substance médullaire, s'accordent à reconnaître que cette dernière tire son origine des éléments ganglionnaires primitifs du grand sympathique. L'esquisse première de cette théorie appartient à Remak qui, persuadé du rôle important de la substance médullaire ou mieux nerveuse des capsules, les considérait comme des glandes nerveuses.

1. **Théorie de la fusion précoce des deux ébauches.** — La plupart des auteurs ne décrivent pas les cellules de la substance médullaire comme des cellules nerveuses pleinement développées, mais plutôt comme des éléments embryonnaires qui ont persisté indéfiniment dans cet état, ou se sont à peine modifiés en vue d'une fonction spéciale. Parmi les partisans de l'origine sympathique de la substance médullaire dont les noms ont été cités précédemment, nous retiendrons surtout ceux de Rabl et de Fusari qui ont minutieusement décrit, l'un les modes de transformation des éléments sympathiques, et l'autre les premiers stades de développement des ganglions sympathiques, et leurs relations précoces avec l'ébauche corticale de la capsule.

2. **Théorie de l'immigration secondaire des éléments sympathiques.** — Les recherches de H. Rabl et de Fusari ont plus spécialement porté sur les embryons d'Oiseaux (poulet). Plus récemment, quelques auteurs (Wiesel, Flint), s'étant particulièrement occupés du développement de la capsule chez les Mammifères (porc, homme), ont décrit d'une façon un peu différente le mode de formation de la substance médullaire. Quoique d'origine indiscutablement sympathique, comme le prouvent ses caractères de chromaffinité (?), l'ébauche médullaire apparaît beaucoup plus tard que ne l'ont indiqué la plupart des observateurs. Elle s'accole à la partie interne de l'ébauche corticale à une époque où le développement est assez avancé pour que les organes affectent les rapports que l'on observe chez l'adulte. Il ne saurait donc être question d'une fusion précoce des deux ébauches, mais d'une pénétration,

d'une immigration secondaire d'éléments sympathiques dans la substance corticale. Les traînées sympathiques détachées des ganglions se glissent sous l'enveloppe fibreuse, et entourent la substance corticale qui se trouve occuper alors la partie centrale de l'organe surrénal. Les bourgeons sympathiques s'insinuent graduellement vers le centre de l'organe, et ce n'est guère qu'au voisinage de la naissance, ou tout au moins dans les dernières périodes de la gestation, que l'ébauche corticale occupe sa position définitive à la périphérie. Il ne serait même pas très juste, d'après les auteurs précédents, de dire que l'organe a achevé son évolution dans les premiers mois de la vie extra-utérine, car on peut constater, même chez l'adulte, une immigration d'éléments chromaffines vers le centre de la capsule. Cette immigration se continue aux dépens d'éléments sympathiques (sans doute embryonnaires) qui ont persisté dans leur situation primitive sous l'enveloppe fibreuse, et qui assurent désormais la rénovation de la substance médullaire au fur et à mesure de sa destruction. Les éléments médullaires, caractérisés presque dès leur apparition par leur affinité pour les sels de chrome (réaction de Henle), ont été désignés sous le nom de cellules *chromophiles* (H. Stilling) ou de cellules *chromaffines* (A. Kohn, W. Kose).

**Tableau indiquant, d'après les auteurs, le mode de formation de la capsule surrénale aux dépens de :**

1° Une ébauche unique :

| | | | |
|---|---|---|---|
| *a*) d'origine mésodermique. | | | Valentin, Rathke, Goodsir, Gray, von Brünn, Sedgwick, Gottschau. |
| *b*) d'origine épithéliale. | Epithélium germinatif. | | Janosik, Valenti, Mihalcovics. |
| | Epithélium des conduits des organes excréteurs. | Mésonéphros. | Bischoff, His, Waldeyer, Aichel. |
| | | Pronéphros. | Semon. |

2° Deux ébauches :

A. La substance corticale est

| | |
|---|---|
| *a*) d'origine mésodermique. | Remak, Kölliker, Braun, Balfour, Mitsukuri, Minot. |

| | | | |
|---|---|---|---|
| *b*) d'origine épithéliale | Epithélium germinatif ou péritonéal. | | INABA, FUSARI, SRDINKO, WIESEL, BRAUER. |
| | Epithélium des conduits des organes excréteurs. | Mésonéphros. | WELDON, HOFFMANN. |
| | | Pronéphros. | H. RABL. |

B. La substance médullaire est

| | | |
|---|---|---|
| D'origine sympathique. | Fusion précoce des deux ébauches. | REMAK, KÖLLIKER, BRAUN, BALFOUR, MITSUKURI, HOFFMANN, INABA, RABL, FUSARI, SRDINKO, BRAUER. |
| | Immigration seconde de l'ébauche sympathique. | WIESEL. |

Les partisans de la formation des capsules surrénales aux dépens d'une ébauche unique admettent à peu près tous que cette ébauche donne d'abord la substance corticale dont les éléments se transformeront plus tard en substance médullaire.

De l'exposé synthétique que nous venons de présenter, il est facile de conclure que l'étude de l'évolution des capsules surrénales peut se ramener à deux points essentiels : 1° l'organe surrénal procède-t-il d'une seule ou de deux ébauches? et 2° quelle est l'origine de l'ébauche unique ou des deux ébauches?

Sans préjuger de la solution que nos recherches personnelles nous permettront de donner à ces deux problèmes, nous allons indiquer avec quelles idées, résultant des travaux de nos prédécesseurs, il nous a semblé rationnel d'aborder ces questions.

1. **La capsule surrénale dérive-t-elle d'une seule ou de deux ébauches?** — Au premier abord, il y a là uniquement une question de fait; cependant nous ferons remarquer que tous les auteurs qui ont admis une double ébauche considèrent toujours l'une d'elles comme de nature sympathique. Or, ou bien cette ébauche nerveuse conserve ses caractères et ses propriétés originelles, ou bien elle se transforme en vue d'une autre fonction, probablement glandulaire d'après quelques-uns. Si elle conserve sa nature nerveuse, on doit y retrouver les cellules sympathiques avec leur aspect antérieur et leur manière de se comporter vis-à-vis des réactifs histologiques; mais les recherches de Dogiel et de Mœrs, à l'aide de la méthode au bleu de méthylène ou du procédé de

Ramòn y Cayal au chromate d'argent, ont montré tout d'abord que les cellules de la substance médullaire ne s'imprégnaient pas, et n'affectaient dans aucun cas la forme des cellules sympathiques. Dogiel fait remarquer, en outre, que l'apparition de véritables éléments nerveux ganglionnaires est beaucoup plus tardive que celle des éléments de la substance médullaire. Si, au contraire, l'ébauche nerveuse se transforme en vue d'une fonction, probablement glandulaire, il faut indiquer les différentes phases de cette transformation, ce qu'a essayé de faire H. Rabl, bien que le stade initial lui ait échappé. Il est, du reste, permis d'être assez sceptique sur cette transformation d'un élément nerveux en élément glandulaire, alors qu'il est admis que, morphologiquement et phylogéniquement, l'élément glandulaire est plus simple et plus ancien que l'élément nerveux, et alors surtout qu'il est impossible de citer un seul exemple de transformation d'une cellule nerveuse en cellule glandulaire, même si la cellule nerveuse ne dépasse pas le stade de neuro- ou de spongioblaste. D'ailleurs la présence au centre de la capsule surrénale d'éléments nerveux ganglionnaires, ne saurait être un argument en faveur de l'origine sympathique de cette substance, puisqu'on rencontre de pareils éléments nerveux dans tous les viscères abdominaux (intestin, pancréas, etc.). D'autre part, si la substance médullaire représente le stade ultime de l'évolution de la substance corticale, il doit être possible de saisir tous les stades intermédiaires, et de les décrire avec des détails plus précis que ne l'ont fait Gottschau et les partisans de la théorie uniciste.

2. **Quelle est l'origine de l'ébauche unique ou des deux ébauches?** — Dans le cas d'une ébauche double, tous les auteurs s'accordent à considérer l'ébauche qui doit donner naissance à la substance médullaire, comme d'origine sympathique. Après ce que nous avons dit précédemment, nous n'avons qu'à envisager l'hypothèse d'une ébauche unique, soit que cette ébauche produise la capsule tout entière ou la substance corticale seulement. Nous avons déjà éliminé l'origine mésodermique de cette ébauche. En effet, les auteurs partisans de cette conception ne paraissent pas avoir observé les premiers stades. En outre, il ne nous semble pas qu'il y ait là, quoi qu'en dise Minot, une question de mots, mais bien une question de fait. Le mésenchyme ne donne par lui-même naissance à aucun organe glandulaire; il n'en est pas ainsi du mésothélium, et c'est à cette variété d'épithélium

que nous sommes obligés de rapporter l'ébauche surrénale, aujourd'hui que la fonction sécrétoire de la capsule ne fait plus de doute pour personne. Il nous reste à examiner, en faisant abstraction des théories éclectiques dont nous n'avons pas parlé pour simplifier les choses, les trois opinions principales : *a*) l'ébauche surrénale dérive de l'épithélium péritonéal dans la partie supéro-interne de la bandelette germinative; *b*) elle provient du mésonéphros; *c*) elle se développe aux dépens du pronéphros. Mais ces deux dernières conceptions peuvent, en dernière analyse, se ramener à une seule : le mésonéphros est en réalité un degré plus perfectionné du pronéphros, et les deux reins transitoires fonctionnent d'une façon analogue, se substituent l'un à l'autre, et se forment de la même manière, à peu près dans la même région de la cavité du cœlome et aux dépens du mésothélium. Il suffira d'ailleurs de remarquer que d'après les partisans de cette conception la capsule semble naître plus nettement du pronéphros chez les types inférieurs de la série des vertébrés, moins nettement des restes de cet organe chez les types supérieurs; aussi n'y a-t-il aucune impossibilité phylogénique à prétendre que, chez les animaux dont le pronéphros n'a qu'une existence en quelque sorte éphémère, la capsule surrénale puisse se constituer dans la portion la plus élevée du corps de Wolff. La capsule surrénale est-elle, comme l'a surtout soutenu Valenti, un ancien organe en voie de disparition, ainsi que semblent le démontrer et son apparition précoce dans le développement ontogénique des vertébrés supérieurs, et son volume relativement plus considérable chez le fœtus que chez l'adulte? Dans ces conditions, l'organe surrénal perdant de sa valeur, les éléments mésothéliaux qui doivent lui donner naissance, ne conservent plus leur importance et leur fixité, comme s'il s'agissait d'un organe en voie de perfectionnement. En définitive, c'est entre deux théories que nous aurons à nous prononcer : la capsule surrénale provient-elle de la bandelette germinative ou bien d'un des organes excréteurs transitoires? Si la capsule, comme on l'a prétendu, à cause de son grand développement dans la vie fœtale, est une glande fonctionnant activement dès son apparition pour favoriser l'évolution de l'individu, il paraîtrait assez rationnel qu'elle dérivât de l'épithélium hautement différencié de la bandelette germinative destiné à la conservation de l'espèce; si, au contraire, c'est une glande sécrétant des substances dont le rôle essentiel est de neutra-

liser les produits toxiques élaborés par les organes du fœtus, il semblerait qu'il y eût là un organe de l'excrétion modifié dans un but spécial. Mais ce sont là des hypothèses inductives dont il faut se garder dans les sciences d'observation, et nous ne voudrions, dans aucun cas, laisser supposer des conclusions qui ne doivent découler que de l'observation minutieuse et impartiale des faits.

## II

## RECHERCHES PERSONNELLES

Nous indiquerons, comme préambule à nos descriptions, les différents types de la série des Vertébrés qui nous ont fourni le matériel de nos observations, et nous rappellerons brièvement la technique que nous avons adoptée pour nos recherches.

### *Matériel de recherches et technique microscopique.*

1. **Matériel de recherches.** — Nous avons étudié le développement des capsules surrénales principalement dans les classes des Vertébrés supérieurs et surtout chez les Mammifères; nous nous sommes procuré des séries d'embryons aussi complètes que possible chez les animaux dits domestiques, et pour l'embryon humain nous avons mis à profit la collection de notre maître le professeur Tourneux. C'est ainsi que nous avons pu suivre l'évolution de la capsule surrénale dans les divers groupes de Mammifères. Nos observations ont porté chez les Périssodactyles sur le cheval, chez les Artiodactyles sur le porc, le mouton et le veau, chez les Rongeurs sur le lapin, le rat, la souris et le cobaye, chez les Insectivores sur la taupe, chez les Carnassiers sur le chien et le chat, et enfin chez les Primates sur l'homme. Dans la classe des Oiseaux, nous avons poursuivi nos recherches chez les Gallinacés sur le poulet, et chez les Grimpeurs sur la perruche ondulée. Quelques embryons du genre lézard nous ont permis d'avoir une idée sur la manière dont se constituaient les capsules surrénales chez les Reptiles, et une série assez complète de têtards de la grenouille verte nous a montré l'évolution de ces organes chez le type le plus répandu de la classe des Batraciens. Nous avons laissé

de côté le groupe des Poissons, non point tant à cause de la difficulté, d'ailleurs facile à vaincre, d'avoir une collection presque ininterrompue d'alevins, mais à cause du nombre considérable de types qu'il nous aurait fallu étudier : un type unique ne nous aurait rien enseigné, puisque les organes analogues aux capsules varient avec les principaux genres de Poissons cartilagineux ou osseux.

2. **Technique microscopique.** — Dans les divers types de Vertébrés que nous avons étudiés, nous avons recueilli les embryons à des stades de développement aussi rapprochés que possible. Alors, suivant l'importance du stade examiné, nous avons poursuivi nos observations sur un nombre variable (2, 3 et quelquefois un plus grand nombre) d'embryons. En général, nous avons pris un embryon destiné à être coupé en travers et un autre en long; dans quelques cas spéciaux, nous avons dû pratiquer des coupes frontales.

La technique que nous avons suivie, était appropriée au but spécial de nos recherches; ainsi, la plupart de nos embryons ont été fixés par un séjour variable dans le liquide de Kleinenberg, puis dans des alcools de moins en moins dilués. Ils étaient ensuite colorés en masse par le carmalun, inclus dans la paraffine et coupés en série au microtome à bascule à raison de 100 coupes par millimètre. Toutefois, lorsqu'il s'est agi d'observer certains détails de fine structure, nos pièces étaient fixées par le sublimé acétique, par le liquide de Zenker ou par le mélange de Flemming. Ensuite, selon le mode de fixation employé, les préparations étaient colorées sur lames par le procédé des colorations simples (Polychromes-Methylenblau de Unna), par le procédé des doubles colorations (hématéine-érythrosine, hématéine-orange, hématoxyline au fer d'Heidenhain et érythrosine), ou enfin par la méthode des colorations régressives de Flemming. Les préparations étaient alors montées au baume ou à la glycérine dans quelques cas spéciaux.

Après examen des préparations, les coupes qui nous ont paru les plus intéressantes ont été dessinées à la chambre claire, et les dessins reproduits par les procédés ordinaires de la photogravure. Pour nous rendre compte de certaines particularités, nous avons dû reconstruire la région correspondant aux capsules surrénales chez certains embryons; à cause de la longue durée et de la minutie qu'exige la méthode de Born, nous avons adopté la projection sur le plan vertical (sagittal ou frontal suivant le cas).

Comme nos pièces étaient débitées à raison de 100 coupes par millimètre, nous avons employé presque constamment un grossissement de 100 diamètres.

Les embryons qui ont servi à nos recherches, sont désignés par leur plus grande longueur en millimètres ou par leur âge, et par ces deux indications chaque fois que la chose a été possible. En général, la longueur est celle de l'embryon à l'état frais; lorsque les mensurations ont été prises après la fixation, nous avons cru devoir l'indiquer. Quelques tableaux annexés à notre travail permettront de rapprocher les longueurs des âges, suivant les résultats de nos propres observations ou d'après les données des auteurs.

Pour que nos descriptions puissent se rapporter plus facilement à l'embryologie humaine, nous avons supposé tous les embryons de Vertébrés placés dans la position verticale, la tête en haut et la face dirigée en avant. La conséquence immédiate est, que ce qui est antérieur chez les quadrupèdes devient alors supérieur, et que ce qui est inférieur ou ventral devient antérieur. Ces remarques permettront de comparer nos descriptions à celles des zoologistes qui, se plaçant à un point de vue plus général, ont pris comme mode d'orientation la station horizontale.

## DÉVELOPPEMENT DES CAPSULES SURRÉNALES CHEZ LES VERTÉBRÉS SUPÉRIEURS

Nous étudierons l'évolution de la capsule surrénale successivement dans chacune des quatre classes de Vertébrés supérieurs : 1° chez les Batraciens; 2° chez les Reptiles; 3° chez les Oiseaux, et 4° chez les Mammifères.

### 1° *Développement de la capsule surrénale chez les Batraciens.*

**Résumé des connaissances acquises.** — L'étude du développement de la capsule surrénale n'a encore fait l'objet d'aucun mémoire spécial, car il n'est pas possible de considérer comme tel les quelques lignes que Srdinko consacre à l'évolution de la capsule chez la grenouille. D'autre part, les monographies d'Hoffmann, de Semon et de Brauer ne traitent de la formation de l'organe sur-

rénal qu'à cause de ses relations avec l'appareil uro-génital. Nous rappellerons que Semon a été amené à considérer les glandes surrénales comme dérivant des conduits du pronéphros dont la lumière aurait disparu; mais cet auteur déclare qu'il lui est impossible de donner des conclusions fermes et précises au sujet de la participation du système sympathique dans la constitution de l'ébauche surrénale. Au contraire, Srdinko et Brauer s'accordent à conclure que la capsule dérive de deux ébauches : l'une épithéliale, analogue à la substance corticale des Amniotes, provient de l'épithélium du cœlome, et l'autre, répondant à la substance médullaire des Vertébrés supérieurs, dérive du sympathique. Nous retiendrons surtout du travail de Brauer que les ébauches surrénales sont des formations métamériques, ce qui permet de considérer les Batraciens comme constituant un stade intermédiaire entre les Poissons et les Amniotes. Mais, en ce qui concerne les relations des deux substances, elles sont peu précises, puisque Ecker, qui les admet toutes deux, « ne peut rien affirmer sur les rapports de la substance médullaire avec le sympathique ».

**Observations personnelles.** — Nous avons examiné toute une série de têtards de grenouille (*Rana esculenta*) depuis le moment où la forme extérieure de l'embryon commence à se dessiner (douze jours avant l'éclosion) jusqu'à la métamorphose (environ 80 jours après l'éclosion).

Le grand développement et la persistance du pronéphros pendant la presque totalité de la durée de la phase larvaire, nous ont permis de suivre l'évolution complète de ce rein précurseur, et de constater qu'il n'a pas de relation avec la capsule surrénale.

**Pronéphros.** — Comme nos observations concordent dans leur partie essentielle avec celles de M. Duval (1882), nous serons très bref dans notre description. Le pronéphros débute, chez le têtard de grenouille de 2 mill. à 2,5 mill., entre le 11e et le 10e jour qui précède l'éclosion, sous la forme de trois involutions superposées qui se mettent en relation avec un canal excréteur que nous désignerons dès maintenant sous le nom de canal de Wolff. Les néphrostomes primitifs, pourvus de cils vibratiles, se continuent avec des tubes cylindriques, assez simples, contournés en forme d'*S*; en face de cet appareil néphridien, on peut observer, non pas trois glomérules, comme on le dit fréquemment, mais une crête glomérulaire continue. Sur les têtards de 5 mill., compris entre

le 8e et le 7e jour qui précède l'éclosion, le canal de Wolff primitivement fermé à son extrémité inférieure, s'ouvre dans le cloaque. Dès le 2e jour avant l'éclosion (têtards de 7 à 8 mill.), les néphrostomes répondent à l'intervalle des segments protovertébraux, dans l'étendue desquels le tube néphridien se contourne en *S* à la fois dans les plans horizontal et vertical, et affecte un trajet ascendant ou descendant.

Dans les premiers jours qui suivent l'éclosion (embryon du 2e jour, 9 mill. de longueur totale), les néphrostomes mesurent un diamètre de 8 à 10 μ; ces orifices sont situés immédiatement en dehors de la crête glomérulaire. Le supérieur est le plus interne, et se trouve à la hauteur de l'oreille interne; la distance verticale qui sépare les ouvertures des néphrostomes les unes des autres est d'environ 50 μ. L'intervalle compris, sur les coupes, entre l'orifice néphridien et la lumière du canal de Wolff, peut être évaluée en ligne droite à 70 μ, mais elle représente à peine le tiers de la longueur du tube segmentaire à cause de l'incurvation de ce tube dans des plans différents. Toutefois, jusqu'au 5e jour après l'éclosion, le pronéphros doit à peine fonctionner, car c'est seulement sur les embryons de 10 mill. (5e jour) que le cloaque s'ouvre à l'extérieur et que l'on observe la présence manifeste de vaisseaux dans les saillies glomérulaires; l'ébauche des deux aortes ne se montre nettement qu'au 4e jour (embryons de 9 mill.).

Du 6e au 60e jour, les tubes segmentaires du pronéphros se contournent en des courbes nombreuses et variées comme forme et comme diamètre; ils s'enchevêtrent les uns avec les autres, et sont placés au-dessus et en arrière du poumon en voie de formation. C'est entre le 60e et le 80e jour que s'effectue la métamorphose, et c'est pendant la métamorphose que le corps de Wolff remplace le rein précurseur. Sur aucun des têtards que nous avons examinés, et dont le pronéphros était bien développé, il n'y avait trace de capsule surrénale.

**Mésonéphros et organe surrénal.** — Les données fournies par Sředinko, le seul auteur ayant étudié le développement de la capsule surrénale chez la grenouille, sont peu précises en ce qui concerne aussi bien l'apparition du corps de Wolff que celle de la capsule. En effet, cet auteur déclare que la première ébauche du mésonéphros se montre sur des têtards de 14 mill. et celle de la capsule sur des têtards de 19 mill. Il s'agit évidemment d'une longueur

partielle, mesurée probablement de l'extrémité céphalique à la racine de la queue; car sur les embryons de 15 mill. (longueur totale) répondant au 20e jour après l'éclosion, il n'y a pas encore de corps de Wolff; celui-ci fait sa première apparition sur des têtards de 60 jours mesurant une longueur totale de 25 mill.

Le mésonéphros existe nettement sur des têtards mesurant 10 mill. entre l'extrémité céphalique et l'orifice anal, distance que nous désignerons désormais sous le nom de *longueur partielle*. La longueur totale est de 32 mill., et répond à des embryons de 75 à 80 jours, dont les pattes postérieures commencent à se développer. A ce stade, le pronéphros a déjà régressé et est en voie de disparition d'autant plus marquée que la métamorphose du têtard en grenouille s'accuse davantage.

Dans la partie supérieure du corps de Wolff, au-dessous de l'épithélium péritonéal qui revêt la face antérieure de cet organe, on aperçoit de petits îlots de cellules claires, finement granuleuses, dont le noyau se colore vivement par les réactifs. Ces éléments, qui paraissent émaner de l'épithélium du cœlome, s'étendent en partie sur la face interne du corps de Wolff et, par places, s'étalent sur sa face antérieure; quelques-uns s'insinuent entre les tubes wolffiens sous-jacents. Au contact de la veine antérieure du mésonéphros (venæ revehentes, Ecker), ces cellules constituent de petits amas qui affectent des connexions intimes avec les parois de ce vaisseau veineux, mais qui n'arrivent pas au contact de l'endothélium vasculaire. Il est à remarquer que les traînées cellulaires qui représentent l'ébauche surrénale ne constituent pas une masse unique et uniforme, mais qu'elles sont assez irrégulièrement distribuées, et affectent, par places, la forme de cordons cellulaires ou d'îlots d'un diamètre essentiellement variable. L'ébauche surrénale, à cause de ces variations de volume, prend un aspect discontinu qui rappelle, d'assez loin d'ailleurs, la disposition irrégulièrement segmentaire de la partie inférieure de l'organe surrénal, telle que Brauer l'a décrite chez les Gymnophions.

*Sur les têtards de 10 à 12 millimètres* (longueur partielle), il existe, en arrière et en dedans du corps de Wolff et sur les côtés de l'aorte, de petits amas arrondis, formés de cellules granuleuses et de coloration foncée, dont les connexions avec le sympathique ne sont pas douteuses. Vers son extrémité inférieure, l'ébauche épithéliale arrive au contact d'un de ces amas. Faut-il considérer ces forma-

tions comme de simples ganglions sympathiques, ou s'agit-il de l'ébauche médullaire de la capsule surrénale ? La question est impossible à résoudre, au moins à ce stade.

*Sur les têtards de 12 à 14 millimètres* (longueur partielle) dont les pattes postérieures sont bien développées, et dont les pattes antérieures commencent à pousser, les nodules épithéliaux capsulaires, étalés sur la face antérieure du corps de Wolff, paraissent faire corps avec les parois des veines efférentes du mésonéphros. Ces nodules se composent de cellules claires, n'englobant pas entre elles de chromoblastes qui abondent déjà dans les organes voisins; on peut alors les considérer comme une formation spéciale étagée sur une longueur d'environ un demi-millimètre, dont l'épaisseur est de 90 à 100 μ, et dont la largeur varie de 130 à 180 μ.

*Sur les têtards de 16 millimètres* (longueur partielle), dont les quatre pattes sont nettement développées, mais dont l'appendice caudal n'est pas encore en voie de régression, l'organe surrénal apparaît très nettement. La portion épithéliale, c'est-à-dire celle que les auteurs décrivent comme substance corticale, dépasse en longueur un demi-millimètre et sa largeur atteint 250 μ; quant à son épaisseur, elle n'a pas varié, et mesure de 90 à 100 μ. Les nodules épithéliaux semblent avoir conservé leurs connexions avec l'épithélium du cœlome, au niveau de l'extrémité supérieure du corps de Wolff; plus bas, au voisinage de l'organe génital très facile à reconnaître pour un testicule ou un ovaire, ces relations sont moins bien marquées. Les éléments de cette ébauche épithéliale se distinguent facilement des cellules voisines par leur protaplasma plus clair et par l'électivité plus grande de leur noyau pour les substances colorantes, leur diamètre est de 8 à 10 μ. Quant à la portion dite nerveuse, elle est représentée par de petites masses ganglionnaires placées de chaque côté de l'aorte. Leurs dimensions sont un peu inférieures à celles de l'ébauche épithéliale. Toutefois, les cellules qui les constituent, d'aspect foncé, rappellent les cellules nerveuses sympathiques, et l'arrangement assez régulier des amas, malgré les rapports de contiguïté qu'ils présentent par places avec l'ébauche épithéliale, amènent assez facilement l'observateur à penser qu'il s'agit plutôt de ganglions sympathiques viscéraux en voie d'évolution, que d'une partie de l'organe surrénal. L'aspect de nos coupes dans cette région rappelle d'une façon parfaite la figure 8 du travail de Srdinko.

Sur les types de grenouille ayant achevé leur métamorphose, et dont la longueur totale était de 14 à 15 mill. la disposition générale de l'organe surrénal est sensiblement la même. Peut-être les éléments de la portion dite épithéliale affectent-ils une tendance assez marquée à se disposer en cordons pleins irrégulièrement anastomosés autour des veines efférentes du corps de Wolff. Ces amas cordonnaux s'étalent en hauteur sur les deux tiers environ de la face antérieure du corps de Wolff, et mesurent une largeur de 450 à 500 μ, sur une épaisseur de 50 à 60 μ. Ils se composent d'éléments cellulaires ayant tous le même aspect, et dont le diamètre n'excède pas 10 μ. Quant à la portion, dite nerveuse, représentant, d'après certains auteurs, la substance médullaire des vertébrés supérieurs, il nous a été impossible de la différencier des nombreux ganglions sympathiques qui se trouvent épars le long du bord interne et de la face postérieure du mésonéphros.

*Chez la grenouille adulte*, la capsule surrénale est constituée par une chaîne continue de petites masses irrégulières de coloration jaunâtre et d'aspect cordonnal, accolées aux veines efférentes du corps de Wolff dans la presque totalité de leur parcours sur la face antérieure de cet organe. Des coupes pratiquées sur la capsule d'une grenouille, au début de l'hibernation, nous ont montré des cordons assez irréguliers, anastomosés entre eux et présentant par places des renflements en forme de nodosités ; leur diamètre transversal variant de 45 à 70 μ, peut atteindre 100 μ aux points nodaux. Ces cordons, enchevêtrés autour des veinules efférentes, se composent sur la section de 4 ou 5 rangées de cellules irrégulièrement agencées. On y distingue deux variétés principales d'éléments, les uns, contenant des graisses spéciales à la capsule surrénale, se colorant en noir par l'acide osmique, les autres, renfermant de fines granulations, se teignent en rouge par la safranine et en violet pourpre par le bleu polychrome. Le diamètre de ces divers éléments varie de 12 à 18 μ. Enfin, il existe quelques très rares cellules qui prennent dans les liquides osmiques une teinte brune générale. S'agit-il de cellules dont le corps protoplasmique est infiltré d'une quantité considérable de fines granulations graisseuses ou de cellules médullaires? Il nous est très difficile de nous prononcer sur ce point ; la capsule surrénale nous a paru, chez les Batraciens, être composée uniquement de cellules corticales pouvant affecter des formes différentes, et renfermer des granulations

graisseuses ou de petits grains colorables qui représentent peut-être des grains de ferment. Les faits qui précèdent concordent dans leur ensemble avec les indications de Stilling, et avec les observations de Bonnamour et Policard communiquées au Congrès des anatomistes de Liège, 1903. Quant à la substance médullaire, elle est probablement représentée par quelques cellules ayant conservé le type de cellules embryonnaires, et restées en relation avec les ganglions sympathiques abdominaux. Il est possible que certaines de ces cellules parasympathiques émigrent dans la substance corticale, mais cela doit être exceptionnel.

**Conclusions.** — Les observations que nous avons faites sur les têtards de grenouille, nous permettent de dire que l'organe surrénal chez les Anoures n'est pas en relation avec le pronéphros, comme l'a indiqué Semon chez l'icthyopis. L'ébauche capsulaire ne se montre qu'après l'apparition du mésonéphros dans une région où l'on ne peut la considérer comme un reste du pronéphros. L'ébauche principale se forme aux dépens de l'épithélium du cœlome dans sa partie située sur la face antérieure du corps de Wolff, et au voisinage des veines efférentes de cet organe; elle se trouve placée en dedans de la formation génitale qu'elle déborde en haut et en bas. Cette origine mésothéliale est attestée, chez l'adulte, par de petits nodules que l'on observe quelquefois disséminés sous l'épithélium du cœlome, en des points très variables de la face antérieure du mésonéphros. Dès son apparition, cette ébauche affecte un aspect assez irrégulier qui ne rappelle que de très loin la disposition segmentaire temporaire décrite par Brauer sur les Gymnophions. Quant à l'ébauche médullaire, on peut la considérer comme représentée par de petits amas de cellules granuleuses, situés au voisinage de l'aorte et de la veine cave inférieure, mais, comme l'aspect de ces éléments et leur mode de groupement rappellent la disposition qu'affectent les ganglions sympathiques chez l'adulte, il devient très difficile de se prononcer sur sa valeur propre. D'autre part, si l'on tient compte de ce fait que, chez les Batraciens adultes, il n'y a jamais pénétration ni accolement intime de ces deux prétendues ébauches (sauf chez les Gymnophions, d'après Brauer), il est permis de conclure avec Semon et Ecker qu'on ne peut rien affirmer sur les relations du sympathique avec l'ébauche capsulaire épithéliale. La formation épithéliale seule peut donc être envisagée comme figurant la capsule; c'est sur elle qu'ont opéré les physiolo-

gistes (Abelous et Langlois), et si elle se montre constituée de plusieurs variétés d'éléments, comme nous avons pu le constater avec Kölliker et la plupart des histologistes, l'existence de cellules médullaires y est plus que douteuse. La plupart des éléments corticaux, par leurs propriétés optiques et par leurs réactions histochimiques, sont analogues aux éléments de la substance corticale des Mammifères.

### 2° *Développement de la capsule surrénale chez les Reptiles.*

**Résumé des connaissances acquises.** — A part quelques données assez peu précises de Rathke sur les Ophidiens, presque toutes les recherches concernant la formation de l'organe surrénal chez les Reptiles ont porté sur le groupe des Sauriens. Nous trouvons en premier lieu un mémoire important de M. Braun, paru il y a vingt-cinq ans ; encore représente-t-il plutôt une série d'observations faites sur des embryons de différents genres à des stades différents de l'ontogénèse, qu'une étude systématique de l'évolution de l'organe surrénal. On peut en dire autant du travail plus général de Weldon dont les séries d'embryons de Lacertiens présentent de grosses lacunes. D'autre part, les résultats des observations de Mihalcovics et de Hoffmann, sur divers types de Sauriens, sont forcément incomplets en ce qui concerne la question qui nous intéresse, puisque ces auteurs se sont surtout proposé l'étude de l'appareil uro-génital, et ne se sont occupés que secondairement du mode de formation de la glande suprarénale. Cela suffit à nous expliquer que Mihalcovics, par exemple, signale uniquement l'apparition et l'évolution première de l'ébauche capsulaire corticale, et ne fasse pas mention de l'origine de la substance médullaire.

M. Braun conclut à l'existence de deux ébauches, l'une pour la substance corticale, formée de cordons pleins et anastomosés qui apparaissent dans le mésenchyme entourant la veine cave inférieure, et l'autre pour la substance médullaire dérivant des ganglions sympathiques, et dont les éléments se teignent en brun par l'acide chromique. Les indications fournies par cet auteur (embryons de platydactylus de 13 à 17 mill., et de lacerta agilis du 15e jour), nous montrent qu'il n'a pas examiné les stades initiaux. Weldon, comme d'ailleurs après lui Hoffmann, admet que l'ébauche corticale se développe aux

dépens des tubes segmentaires du corps de Wolff, mais ainsi que Milhalcovics le fait très justement remarquer, Weldon n'a pas suivi ni indiqué les transformations successives de l'ébauche primitive, puisqu'il passe sans transition du stade de 4,5 mill. à celui de 13 mill. dans lequel la capsule est entièrement isolée. Quant à l'ébauche médullaire, elle est d'origine sympathique, mais Weldon est peu précis au sujet des relations des deux ébauches. Mihalcovics combat les idées de Weldon, et soutient que la capsule surrénale résulte de la « prolifération diffuse de l'épithélium du cœlome à l'extrémité supérieure (proximale) de la bandelette germinative ». Dans cette région voisine de la racine du mésentère « la prolifération ne fournit que des cordons surrénaux »; toutefois, entre cette région surrénale et la zone génitale, existe un territoire mixte où les cordons surrénaux et génitaux sont mêlés. Ce qui permet de distinguer et de caractériser les ébauches surrénale et génitale, c'est que la première dérive d'une *prolifération directe* de l'épithélium du cœlome, tandis que les cordons génitaux se constituent par « une émigration indirecte des cellules sexuelles, et par leur différenciation extérieure, au sein du mésenchyme ambiant ».

**Observations personnelles.** — Nous avons pu suivre l'évolution de la capsule surrénale sur un certain nombre d'embryons de l'espèce lacerta muralis, compris entre 6 et 20 mill., dont les uns ont été débités en coupes transversales et les autres en coupes longitudinales.

*Embryons de 6 millimètres* (*a* et *b*). — Sur ces deux embryons, l'ébauche de la capsule commence à apparaître sur les coupes transversales à un millimètre environ au-dessous de l'extrémité supérieure du mésonéphros; elle occupe une hauteur d'à peu près un demi-millimètre sur la paroi externe de la veine interne du corps de Wolff, entre ce vaisseau et les tubes ou les glomérules volffiens. Sur l'embryon *a* (fig. 1), l'extrémité supérieure de l'organe surrénal est bifurquée, par le passage d'une veinule rénale efférente, en deux petits nodules dont l'antérieur, arrive au contact de l'épithélium du cœlome, sans toutefois se fusionner avec lui. A 50 ou 60 μ au-dessus du sommet de la capsule, se montre la partie supérieure de l'organe génital qui, en avant, soulève l'épithélium germinatif dont il dérive, et, en arrière, se confond par places avec la capsule surrénale. Il est à remarquer que cette réunion des deux organes n'est pas continue, mais qu'elle est interrompue de distance en distance

par le passage de sept à huit veinules rénales efférentes qui vont s'aboucher dans la veine interne du mésonéphros. Or, comme ces veinules ont une disposition assez régulièrement segmentaire, il en résulte que les travées unissant les organes génital et surrénal affectent aussi un aspect faussement métamérique. Sur les coupes intéressant les travées anastomotiques, il est très difficile d'apercevoir une limite entre la capsule et la glande génitale; la présence seule des ovules primordiaux permet de reconnaître ce qui appartient à l'organe génital, et la disposition que l'on observe à ce niveau rappelle entièrement la figure 171 de la planche VIII dessinée dans le mémoire de Mihalcovics, d'après un embryon de lacerta agilis de 17 à 19 mill. Comme dans ce dessin, c'est tout au plus si un léger étranglement indique la séparation probable des deux organes. En dehors, du côté des tubes et des glomérules wolffiens, on peut au premier abord croire à une continuité d'éléments entre la capsule et les formations wolffiennes, mais il est relativement facile, à un fort grossissement, de reconnaître les éléments de l'organe surrénal à cause de leur élection plus grande pour les matières colorantes, et de distinguer la limite de séparation entre la capsule et les diverses parties du mésonéphros. En dedans, l'ébauche surrénale déprime fortement la paroi antéro-externe de la veine interne du corps de Wolff, et fait une saillie très accusée dans sa cavité, mais elle reste partout tapissée par l'endothélium vasculaire. C'est vers son tiers inférieur que la capsule présente sur les coupes sa plus grande surface; elle mesure de 70 à 80 μ en largeur, et de 140 à 170 μ en épaisseur. Les éléments qui la constituent sont des cellules finement granuleuses de 8 à 12 μ de diamètre, dont le noyau (6 à 7 μ) assez volumineux se colore fortement par les réactifs, propriété qui lui est commune avec les noyaux de l'organe génital, mais qui permet de différencier facilement les formations génitale et surrénale des organes voisins.

Ces embryons de 6 mill., les plus jeunes de la série que nous ayons pu constituer, ne nous montrent pas l'origine de la capsule surrénale; mais les relations de la partie supérieure de la capsule avec l'épithélium du cœlome et ses connexions avec l'organe génital, ainsi que la ressemblance de leurs éléments constitutifs, plaident en faveur d'une communauté d'origine. Comme le stade initial nous a fait défaut, nous pourrions avoir quelque tendance à admettre avec M. Braun que la capsule se développe dans les

parois veineuses, ou avec Weldon qu'elle dérive des formations volffiennes; toutefois, à ce stade encore très précoce, il est possible d'éliminer cette origine, puisque l'organe surrénal se limite assez facilement de l'endothélium veineux et des formations wolffiennes.

*Embryons de 7,5 millimètres* (*a* et *b*). — L'ébauche de l'organe surrénal se montre dans le tiers supérieur du corps de Wolff dont elle occupe la face interne sur une hauteur d'environ 550 μ; mais, dans toute son étendue, elle reste encore nettement distincte et isolée des tubes et des glomérules voisins. En revanche, ses connexions avec les vaisseaux veineux deviennent plus intimes qu'au stade précédent : la capsule droite déprime fortement la paroi externe de la veine omphalo-mésentérique au niveau du foie, et, un peu au-dessous, la paroi postéro-externe de la veine cave inférieure et de la veine interne du corps de Wolff; la capsule gauche se comporte de même vis-à-vis de la veine cave et de la veine interne du méso-néphros. Par places, l'ébauche capsulaire plonge si profondément dans la cavité de la veine, qu'elle est revêtue par l'endothélium vasculaire sur les trois quarts de sa surface, et qu'on pourrait croire, en examinant quelques coupes seulement, que l'organe surrénal est appendu à la paroi veineuse par un méso à base d'insertion élargie. Il est à remarquer que l'extrémité supérieure de l'ébauche surrénale, légèrement effilée et portant encore des traces de bifurcation, s'est sensiblement éloignée de la surface de l'épithélium du volume. Sur l'embryon *a*, elle en est distante d'environ 50 μ, et, sur l'embryon *b*, elle se trouve reportée encore plus en arrière. D'ailleurs, on peut dire que, dans l'ensemble et par suite de l'accroissement du corps de Wolff et de l'organe génital, l'ébauche capsulaire semble s'être éloignée de la surface épithéliale du cœlome. Néanmoins ses connexions avec la formation génitale se sont maintenues dans la moitié inférieure de la capsule (fig. 2). En effet, l'organe génital apparaît à 200 μ au-dessous du sommet de l'ébauche capsulaire, et c'est seulement à 100 μ au-dessous de l'extrémité supérieure de la formation génitale, que l'on observe la première travée anastomotique entre les deux organes. On retrouve encore quatre ou cinq de ces travées anastomotiques, séparées les unes des autres par le passage des veinules rénales efférentes; sur les coupes, à cause de la saillie très accusée de l'ébauche surrénale dans les cavités veineuses, le pont de substance unissant se réduit à un mince pédicule de 12 à 15 μ. Le volume de

la capsule s'est sensiblement accru dans tous les sens : la hauteur, c'est-à-dire le plus grand diamètre, dépasse de 100 μ la dimension correspondante du stade précédent ; quant à la surface de section, elle mesure 90 μ en largeur et de 160 à 180 μ en épaisseur. Les éléments constitutifs, comme ceux de l'organe génital, ont une élection très marquée pour les matières colorantes ; leur diamètre varie de 10 à 12 μ.

*Embryons de 9 millimètres* (*a* et *b*). — Par suite du plus grand développement du corps de Wolff et du système veineux abdominal, en particulier de la veine cave inférieure, les deux ébauches capsulaires ont été déjetées en dehors, et font partie intégrante de la portion interne du corps de Wolff. Leur saillie à l'intérieur de la cavité des veines s'est atténuée, mais, au contraire, leurs relations avec les glomérules et les tubes wolfiens sont beaucoup plus intimes. L'ébauche capsulaire droite embrasse toute la paroi externe de la veine omphalo-mésentérique, en avant de laquelle son tissu arrive au contact des cordons hépatiques. Un peu au-dessous, cette ébauche est successivement accolée à la partie externe de la veine cave inférieure et de la veine interne du corps de Wolff ; c'est seulement avec ces deux derniers vaisseaux que se met en rapport la capsule gauche qui fait une légère saillie dans la veine interne gauche du mésonéphros et de la veine cave. Chacune des ébauches surrénales répond en arrière à l'insertion du méso du corps de Wolff, dans lequel commencent à pousser les formations ganglionnaires du sympathique. L'ébauche capsulaire est en contact par sa partie externe avec les glomérules et les tubes wolffiens, et, par places, les relations entre le tissu de l'organe surrénal et celui des glomérules du mésonéphros, sont tellement intimes qu'il faut user de très forts grossissements, pour distinguer, entre les deux, une très mince lame mésodermique. Aussi n'est-il pas surprenant que certains auteurs se soient mépris sur ces relations évidemment secondaires et résultant de la prolifération des éléments de l'ébauche surrénale, et qu'ils aient fait dériver la capsule des glomérules du mésonéphros. Par sa portion antérieure, la capsule répond à l'épithélium du cœlome dans le voisinage de l'angle mésentérique ; elle est sensiblement plus rapprochée de la surface qu'au stade précédent. Dans sa portion inférieure, l'ébauche capsulaire a conservé ses connexions avec l'organe génital, qui fait une saillie de plus en plus accusée dans la cavité péritonéale.

Les dimensions de la capsule se sont sensiblement accrues; elle s'étend sur une hauteur de 550 à 600 μ, et sa surface de section mesure 140 μ en largeur et 175 μ en épaisseur. Comme précédemment, elle est constituée par un amas dense de cellules se colorant d'une manière plus intense que tous les éléments voisins, y compris ceux de la glande génitale, et présentant sensiblement les mêmes dimensions que sur les embryons de 7,5 millimètres.

*Embryons de 10 millimètres* (*a* et *b*). — Sur l'embryon *a* débité en coupes transversales, la situation générale de la capsule surrénale reste la même que sur les embryons de 9 millimètres; aussi nous contenterons-nous de signaler quelques particularités intéressantes. La capsule du côté droit longe, par sa partie supérieure, la face externe de la veine omphalo-mésentérique, et arrive au contact du tissu hépatique dont elle n'est plus séparée que par une petite veine. Dès le milieu de leur hauteur, les deux capsules sont situées exactement en arrière de l'organe génital, mais elles ne présentent plus la moindre trace d'union avec celui-ci. L'organe génital, à peu près libre dans la cavité péritonéale, n'est plus rattaché à la face antérieure du corps de Wolff que par un mince méso, constitué, sous son revêtement péritonéal, par du tissu mésodermique lâche. Toutefois entre la face antérieure de la capsule et l'insertion du méso génital, on remarque toujours la présence de quelques veinules efférentes du rein primordial assez régulièrement espacées, et qui se jettent, soit dans la veine interne du corps de Wolff, soit dans la veine cave inférieure. A ce stade, le système nerveux grand sympathique commence à présenter un notable accroissement; en effet, des premiers ganglions lombaires se détachent un certain nombre de prolongements (on en compte quatre ou cinq sur les coupes longitudinales de l'embryon *b*), qui vont se perdre dans une masse unique placée, dans le méso du corps de Wolff, directement en arrière de l'ébauche surrénale et la débordant un peu vers le bas. Il s'agit manifestement, à ce stade, d'un rapport de contiguïté, car, aussi bien sur les coupes longitudinales que transversales, on n'aperçoit pas de pénétration réciproque des deux tissus, et même au point où il semble y avoir adhérence entre les formations surrénale et sympathique, on peut toujours apercevoir une lame mésodermique interposée. De distance en distance, les deux formations (fig. 3) sont séparées par des vaisseaux veineux au nombre de quatre ou cinq ayant une disposition assez réguliè-

rement segmentaire; ce sont des veines rénales efférentes postérieures qui vont s'aboucher dans la veine interne du mésonéphros ou dans la veine cave inférieure. Tandis que les ébauches surrénales droite et gauche sont assez nettement circonscrites, il n'en est pas de même des deux formations sympathiques qui sont assez diffuses, et accusent une tendance très marquée à s'unir par leur partie inférieure en avant de l'aorte; nous sommes donc en présence d'un des premiers stades de la constitution du plexus solaire. D'ailleurs, il est facile de reconnaître que chacune de ces formations sympathiques se compose d'une série de petits amas de cellules ganglionnaires, amas dont le diamètre ne dépasse pas 30 μ. Signalons encore, sur l'embryon *a*, la première apparition du canal de Müller à la face postéro-externe du corps de Wolff.

L'ébauche capsulaire, à ce stade, mesure de 550 à 600 μ en hauteur; sa largeur moyenne est de 120 μ, et son épaisseur varie de 175 à 200 μ. Des modifications importantes commencent à se produire dans sa structure : le tissu, encore compact, est envahi par un assez grand nombre de capillaires provenant de deux branches artérielles issues de l'aorte. Les éléments surrénaux, de 10 à 11 μ de diamètre, semblent accuser une tendance à se disposer en cordons autour des vaisseaux; ils sont toujours caractérisés par leur grande affinité pour les substances colorantes. Ajoutons enfin que les capillaires aboutissent à de petits troncs qui vont se jeter dans les veines rénales efférentes.

*Embryons de 12 millimètres* (*a* et *b*). — L'ébauche capsulaire était, jusqu'à ce stade, composée d'un tissu compact entre les éléments duquel on pouvait déjà, sur les embryons de 10 mill. apercevoir quelques vaisseaux; dès maintenant, l'organe surrénal est constitué par une série de cordons anastomosés, rappelant l'aspect que l'on observe chez l'adulte, et entre lesquels serpentent de nombreux vaisseaux. La capsule droite affecte dans sa partie supérieure des rapports intéressants; elle embrasse la paroi postéro-externe de la veine cave inférieure, et son tissu arrive jusqu'au contact du foie, avec lequel il paraît s'unir en dedans de la veine cave. La capsule droite, au-dessous du foie, et la capsule gauche dans toute son étendue, paraissent incrustées dans la paroi externe des veines qui cheminent en dedans du corps de Wolff, et, d'autre part, leur tissu s'unit intimement en dehors à celui du mésonéphros, sans présenter aucune particularité qui mérite d'être signalée.

La hauteur moyenne de la capsule est de 650 à 700 μ, sa largeur varie entre 150 et 180 μ, son épaisseur est comprise entre 225 et 250 μ; toutefois ces deux dimensions présentent de notables variations en particulier pour la capsule droite, lorsqu'elle embrasse la veine cave inférieure; à ce niveau, l'épaisseur n'excède guère 100 μ, tandis que la largeur atteint 400 μ. En arrière de chaque capsule, dans le méso du corps de Wolff, on voit des amas ganglionnaires du sympathique s'étaler en une formation abondamment pourvue de vaisseaux, et dont le diamètre transversal varie de 30 à 50 μ. S'agit-il de quelques ganglions du plexus solaire en voie d'évolution, ou de l'ébauche de la substance médullaire? Il est encore très difficile de se prononcer, car la structure de cette formation ne présente pas de différences appréciables avec celle des ganglions sympathiques. D'autre part, ses connexions avec la capsule surrénale sont à peu près les mêmes que celles du sympathique avec les organes voisins, le foie par exemple, et à part, peut-être, un ou deux points où il semble y avoir accolement intime de la partie sympathique, dans la capsule, nous avons toujours observé une lame mésodermique interposée entre les deux formations.

Le tissu de l'organe surrénal est découpé en un assez grand nombre de lobules de 50 à 70 μ de diamètre, et qui se composent de cordons cellulaires anastomosés mesurant de 15 à 20 μ. Ces cordons eux-mêmes sont constitués par des cellules de forme polyédrique de 8 à 10 μ, disposées sur deux rangs, et sont séparés les uns des autres par des capillaires sanguins. Il est à remarquer que les noyaux des cellules sont toujours plus rapprochés des capillaires que de la surface d'accolement des éléments surrénaux.

*Embryons de 15 millimètres* (*a* et *b*). — La capsule surrénale ne présente, au point de vue de ses rapports, aucune particularité qui mérite d'être signalée. La hauteur ne dépasse guère 600 à 650 μ; quant à sa surface, elle est sensiblement variable à droite et à gauche. Du côté droit, la capsule un peu plus aplatie mesure de 320 à 350 μ en largeur sur 150 μ en épaisseur; du côté gauche, elle est assez régulièrement arrondie, et son diamètre moyen est compris entre 180 et 200 μ. La formation sympathique qui lui est accolée, affecte sensiblement les mêmes modifications dans ses dimensions, d'ailleurs plus restreintes, que la capsule; sa hauteur (500 μ environ) lui est à peine inférieure; quant à sa surface, elle est à droite de 120 μ

en largeur et de 60 μ en épaisseur, et à gauche elle varie de 80 à 90 μ. Les coupes longitudinales pratiquées sur l'embryon *b*, sont particulièrement importantes pour établir les connexions entre la capsule surrénale et la formation sympathique. Ces deux formations, accolées l'une à l'autre, sont par places séparées par l'interposition de 6 à 7 veines rénales efférentes postérieures, et par places réunies par des travées anastomotiques. Cette disposition rappelle à s'y méprendre celle que nous avons indiquée dans les premiers stades, en ce qui concerne les relations de l'ébauche capsulaire avec l'organe génital. Mais ici la différenciation des tissus est plus facile, et l'on peut nettement distinguer les éléments de la surrénale d'avec les cellules des ganglions sympathiques. La lame mésodermique, visible au stade précédent à peu près à tous les points de contact, semble avoir disparu presque partout, et par places, les cordons surrénaux sont entremêlés avec quelques petits amas sympathiques. On pourrait, il est vrai, objecter qu'il s'agit de la pénétration de nerfs dans la capsule, mais les stades plus avancés nous fixeront définitivement sur ce point.

La capsule est subdivisée en lobules par des travées mésodermiques contenant de nombreux vaisseaux; chaque lobule est composé de cordons anastomosés entre eux et avec ceux des lobules voisins. Dans l'ensemble, la structure diffère à peine de celle des embryons de 12 mill. La formation sympathique est constituée par des éléments les uns plus pâles, les autres plus foncés que ceux de l'organe surrénal. Ce sont ces derniers éléments qui s'accolant à l'ébauche corticale, représentent la future substance médullaire. Ils n'affectent jamais le caractère de cellules nerveuses, et nous avons cru devoir les désigner, chez les Oiseaux et chez les Mammifères où leur différenciation est plus accusée sous le nom de *cellules parasympathiques*. La formation sympathique est sensiblement plus riche en vaisseaux que la capsule surrénale.

*Embryons de 20 millimètres.* — Les capsules, toujours incrustées dans la paroi interne du corps de Wolff, adhèrent aussi très fortement aux vaisseaux veineux (veine cave inférieure, veine interne du mésonéphros); elles atteignent en hauteur de 750 à 800 μ, et en surface de 220 à 300 μ. La structure, à ce stade, est particulièrement intéressante; l'aspect lobulé s'est effacé, et la capsule a pris la forme d'une glande réticulée. On y distingue (fig. 4) deux parties dont la limite ne peut être marquée qu'à un fort grossissement, sauf aux

points où ces deux parties empiètent l'une sur l'autre. Les coupes, vers la partie moyenne de l'organe, montrent que sur une largeur variant de 280 à 290 μ, la portion épithéliale mesure 150 μ, et la formation sympathique 140 μ, et que, sur une épaisseur moyenne de 200 μ, les deux cinquièmes (80 μ) reviennent à cette dernière formation.

Les cellules de la capsule, dont le diamètre est compris entre 9 et 12 μ, sont disposées en cordons, dont la section transversale varie de 25 à 30 μ, et qui sont séparés par de nombreux capillaires. Quant aux cellules de la formation sympathique, elles affectent des formes différentes, et sont agencées diversement. Les unes présentent une forme polyédrique, triangulaire ou multipolaire; les autres, plus foncées, sont arrondies (cellules parasympathiques). Ces deux variétés paraissent groupées sans ordre apparent; toutefois, au contact de la portion épithéliale, elles ont une tendance manifeste à constituer, des cordons dont quelques-uns semblent se continuer avec les cordons épithéliaux.

*Lézard des murailles adulte.* — Chez le lacerta muralis adulte, la capsule surrénale (fig. 5) est représentée par un petit corps d'environ 1 mill. de long, de coloration jaunâtre, placé entre l'épididyme ou l'époophore en dehors, l'organe génital en avant, et la veine cave inférieure ou la veine rénale, auxquelles il adhère fortement, en dedans; sa surface de section mesure sur les coupes 400 μ en largeur, et 560 μ en épaisseur. La capsule surrénale se compose manifestement de deux parties : l'une antérieure, de couleur claire, et dont les dimensions atteignent 400 μ en largeur et 320 μ en épaisseur; l'autre postérieure, de couleur foncée, ne dépasse guère 320 μ en largeur et 240 μ en épaisseur. La partie antérieure, constituée par des cordons cellulaires anastomosés de 40 à 50 μ de diamètre, représente la substance corticale des Mammifères par l'aspect de ses cellules; celles-ci, toutes de même forme, claires, allongées (18 μ de haut sur 6 μ de large), ont leur noyau refoulé contre les capillaires sanguins. La partie postérieure, composée par des cordons cellulaires anastomosés de 25 à 30 μ seulement de diamètre, résulte de la transformation des amas sympathiques dont nous avons parlé précédemment, et qu'elle rappelle par la coloration foncée de ses éléments. Ceux-ci sont des cellules polyédriques de 9 à 12 μ, ayant une élection très marquée pour les couleurs acides. Par places, on peut voir les cordons clairs accolés aux cordons

foncés, et sembler les continuer, mais on n'observe jamais le mélange des deux variétés de cellules.

**Conclusions.** — Nous venons de voir que la capsule surrénale des Reptiles se compose de deux parties que, par comparaison avec ce qu'on observe chez les Mammifères, on désigne sous les noms de substance corticale et de substance médullaire, avec cette restriction toutefois que ces deux substances sont juxtaposées, et que la médullaire n'est jamais centrale. Nous allons exposer brièvement la façon dont il faut concevoir la formation de chacune de ces deux substances.

*a*) Origine de la substance dite corticale. — Bien que les tout premiers stades de l'évolution de l'ébauche surrénale corticale nous aient fait défaut, nos observations paraissent confirmer dans leur ensemble les idées de Mihalcovics. Ainsi que nous l'avons fait remarquer plus haut, la description de M. Braun nous montre que les premiers stades lui ont échappé. D'autre part, la théorie de Weldon, appuyée par Hoffmann, souffre de graves objections par le fait des lacunes considérables que présentent ses séries d'embryons. De plus, l'origine de l'ébauche capsulaire aux dépens des glomérules wolffiens, ne concorde pas avec nos observations, puisque ces relations sont, comme nous l'avons vu, secondaires (embryons de 9 mill.). Bien que nous n'ayons pas pu constater, d'une façon absolue, l'origine de l'ébauche surrénale aux dépens de l'épithélium du cœlome dans sa partie répondant à la zone supéro-interne de la bandelette germinative, nous admettrons cette origine, en nous appuyant surtout sur l'analogie, que nous ferons ressortir ultérieurement, entre le mode de formation de la capsule surrénale chez tous les Vertébrés supérieurs. Un argument sérieux vient à l'appui de cette opinion, tiré des rapports de la capsule avec l'épithélium du cœlome et avec l'organe génital. Nous avons vu, en effet, que dès le stade précoce de 6 mill., l'ébauche surrénale est directement au contact de l'épithélium germinatif dont elle s'éloigne plus tard, et qu'elle se continue avec le tissu de l'organe génital, sans qu'il soit possible d'établir la moindre limite entre les deux formations. Bien plus, l'union intime des deux organes cesse seulement lorsque la différenciation cellulaire se montre nettement (10 mill.), et que les connexions primitives sont définitivement rompues.

Mais est-il possible d'adopter, dans leur entier, les conclusions de

Mihalcovics, et de prétendre que « les capsules surrénales sont une partie détachée des glandes génitales sexuellement indifférentes »? Une telle façon d'envisager les faits nous paraît supposer une prédestination des éléments de l'épithélium germinatif que rien ne justifie. Dans cet ordre d'idées, la capsule surrénale serait une partie de la glande génitale modifiée dans son évolution au stade de l'indifférence sexuelle. Or les cellules de l'ébauche surrénale évoluent toujours, comme le montrent l'étude des capsules accessoires, vers le type de la substance corticale surrénale. De ce que les organes surrénal et génital évoluent côte à côte, on n'est pas en droit de penser même à une communauté d'origine, car on pourrait transformer la pensée de Mihalcovics, et prétendre que « les glandes génitales sont une partie détachée des capsules surrénales à un stade encore indifférent ». Il semble donc plus rationnel d'admettre que le mésothélium présente sur une certaine étendue une activité toute spéciale qui s'est d'abord manifestée par la formation de l'appareil d'excrétion, et qui ensuite donne naissance à l'organe surrénal ainsi qu'à l'organe génital. Les éléments constitutifs de chacun de ces deux organes, adaptés à deux fonctions différentes, évoluent dans des sens différents; et c'est ainsi que l'organe génital se met en connexion avec les conduits excréteurs de l'appareil néphridien, tandis que l'organe surrénal ne contracte de rapports qu'avec les vaisseaux sanguins. Nous n'insisterons pas davantage sur ces considérations, nous réservant d'y revenir dans un autre chapitre.

*b*) Origine de la substance dite médullaire. — Nous avons vu que dès le stade de 10 millimètres, une partie des ganglions sympathiques destinés à former le plexus solaire, semble se séparer et s'isoler des autres formations nerveuses, pour se mettre en relation avec l'ébauche épithéliale de la capsule surrénale. Les cellules ainsi détachées ne se rapportent à aucun type caractérisé de cellules nerveuses embryonnaires, c'est pourquoi nous avons cru devoir les appeler cellules parasympathiques. Ce ne sont pas des cellules formatrices du sympathique, comme les appelle Zuckerkandl, puisqu'elles ne tardent pas à acquérir des propriétés nouvelles, sans avoir montré celles propres aux neuroblastes sympathiques. Elles se disposent en cordons, et présentent une affinité spéciale très marquée pour les sels de chrome, elles deviennent chromaffines, attestant ainsi une propriété et sans doute une fonction nouvelle.

En résumé donc, chez les Reptiles, l'organe surrénal se compose de deux parties distinctes, simplement juxtaposées, dont la structure et l'origine sont essentiellement différentes, et qui, probablement, ont une fonction différente.

### 3° *Développement de la capsule surrénale chez les Oiseaux.*

**Résumé des connaissances acquises.** — Les recherches concernant le développement de la capsule surrénale dans la classe des Oiseaux, ont porté exclusivement sur le poulet, et cependant les conclusions que les divers auteurs ont tirées de leurs observations sont très différentes en ce qui concerne aussi bien le mode d'évolution que l'époque d'apparition de ces organes. Nous ne rappellerons que pour mémoire les données de von Brünn, qui a vu l'ébauche surrénale apparaître entre la 96e et la 120e heure en plein tissu mésodermique, mais en connexion intime avec les gros vaisseaux veineux. Les indications horaires de cet auteur suffisent à nous convaincre que, s'il a vu un stade précoce du développement, l'apparition première de l'ébauche lui a échappé. D'autre part, on se rend difficilement compte de la conception de von Brünn sur la dualité primitive des deux substances de la capsule, et sur leur relation originelle, quand il indique la position de l'ébauche corticale en avant de l'aorte, et de l'ébauche médullaire en avant de la veine cardinale postérieure. D'ailleurs, s'il place l'apparition de la capsule surrénale vers la 120e heure, date à laquelle son existence est indéniable, il reporte à la 192e heure l'apparition de l'ébauche génitale qui, d'après tous les observateurs, se montre beaucoup plus tôt. Il nous a paru inutile aussi de rappeler et de discuter les conclusions de Weldon, puisque, de l'aveu même de cet auteur, il se déclare « incapable de déterminer l'origine des corps suprarénaux chez le poulet ». Que penser aussi des données de Janošik, lorsque celui-ci, après avoir insisté sur la difficulté de distinguer dans les stades précoces du développement les éléments épithéliaux des éléments mésenchymateux, décrit la première ébauche de la capsule sur des embryons de 16 à 17 mill.? Or ces longueurs répondent, d'après tous les observateurs, à celles des embryons compris entre la 158e et la 164e heure, c'est-à-dire au 7e jour, alors que les

premiers stades de l'évolution de l'organe surrénal commencent, d'après la plupart des auteurs, vers le 4e jour.

**Tableau des longueurs comparatives des embryons de Poulet aux diverses heures de l'incubation.**

| NORMENTAFELN (F. KEIBEL ET ABRAHAM) | COLLECTION DU LABORATOIRE D'HISTOLOGIE DE LA FACULTÉ DE MÉDECINE DE TOULOUSE | MOYENNES. — OBSERVATIONS |
|---|---|---|
| Heures. Longueurs. mill. | Heures. Longueurs. mill. | Heures. Longueurs. mill. |
| 55...6,3<br>60...5,7 | 54.....6,5<br>60.....6,8 | 54 à 60.....6,5 |
| 62...6,6<br>63...6,5. — 5,6<br>66...7. — 7,4<br>67...7,2. — 6. — 5,6 | 63.....7<br>66.....6,8<br>68.....6 | 60 à 68.....6,5 à 7<br>68 à 70 Incurvation céphalique. |
| 70...6,5. — 6,8<br>72...6,5. — 6. — 5,4. — 7 | 71.....6,5 | 70 à 72.....6 à 6,5 |
| 73...5,7<br>76...5,6<br>78...6,2. — 6,4<br>80...6,5<br>84...7,8 | 75.....6,5<br>76.....7,5<br>77.....7,8<br>80.....8,2 | 72 à 84.....6,5 à 8 |
| 90...7,2<br>94...7,5<br>96...7,2. — 7. — 6,2. — 9,5 | 88.....7 8,5<br>90.....8,5<br>94.....8,8<br>96.....9 | 84 à 96.....7,5 à 9 |
| 100...6,8<br>104...7,6. — 8,2. — 8,8 | 98.....9,3<br>100.....9<br>102.....11<br>104.....9,5 | 96 à 108.....8,5 à 9,5 |
| 112...8,2<br>114...9,8. — 10<br>120...8,1 | 113.....10,5<br>118.....12,5<br>120.....11,5 | 108 à 120.....9 à 11 |
| 121...10,6. — 12<br>126.....11,5<br>135...14,6<br>144...13 | 125.....12<br>127.....12,5<br>128.....12,5<br>135.....14,5<br>144.....14,5 | 120 à 144.....11,5 à 14,5 |
| 158...13,5. — 16,5 | 162.....17,5 | 144 à 168.....14,5 à 17,5 |
| 170...19,8<br>175...18,5<br>176...12,8<br>192...19,5. — 19,8 | 175.....19<br>186.....21,5 | 168 à 192.....18,5 à 21,5 |
| | 200.....22<br>210.....23 | 192 à 216.....22 à 23 |
| 242...22,4 | 234.....36 | 216 à..... 240.....23 à 36 |

Parmi les mémoires qui se rapportent au développement de la capsule surrénale chez les Oiseaux, nous aurons surtout à retenir ceux de Valenti, de Fusari et de H. Rabl. Nous allons donc rappeler et discuter brièvement les résultats qu'ils ont obtenus, puis nous exposerons successivement nos observations personnelles sur le poulet et sur la perruche. Comme au cours de notre description nous aurons à insister sur certains stades répondant à des longueurs précises d'embryons, et caractérisés par les auteurs pour l'une ou l'autre seulement de ces données, nous avons cru utile de faire précéder nos descriptions sur le poulet, de tableaux indiquant les corrélations entre les heures d'incubation et les longueurs d'après les Normentafeln de Keibel et d'Abraham, et d'après nos propres observations. Nous procéderons de même en ce qui concerne la perruche.

Chez l'embryon de poulet, l'ébauche capsulaire apparaît, d'après Valenti, vers la 97e heure, comme une série d'involutions irrégulières de l'épithélium péritonéal. Ces involutions représentant l'ébauche de la capsule tout entière, car Valenti adopte les idées de Gottschau, en ce qui concerne l'évolution de la substance corticale en substance médullaire. L'irrégularité et l'étendue des involutions péritonéales sont deux faits attestant un souvenir de la formation métamérique décrite par Balfour chez les Elasmobranches; l'apparition précoce (4e jour de l'incubation) des ébauches capsulaires montre leur ancienneté dans la série des vertébrés, mais leur peu de développement (?) chez les types supérieurs indique que ce sont des organes rudimentaires.

Des recherches sur les premiers développements du sympathique ont amené Fusari à s'occuper du mode de formation de la capsule surrénale, et l'ont convaincu que cet organe se constitue aux dépens de deux ébauches, l'une épithéliale et l'autre sympathique. Sur les embryons de 78 heures, on constate déjà un notable épaississement de l'épithélium péritonéal dans l'angle du mésentère, et de cet épaississement se détachent en arrière des bourgeons, origine première de la substance corticale, à la rencontre desquels s'avancent, vers la 84e heure, des cordons ventraux du sympathique. Entre la 84e et la 90e heure, on remarque que parmi les bourgeons épithéliaux, les uns, plus externes, vont former les cordons génitaux, et les autres, plus internes, les cordons surrénaux; ces deux variétés de cordons restent séparées par des vaisseaux veineux. Les

cordons surrénaux sont pénétrés par des capillaires sanguins, et arrivent au contact des cordons sympathiques dont les antérieurs fournissent l'ébauche médullaire de la capsule, et dont les postérieurs se multiplient activement, pour donner naissance aux ganglions du plexus solaire. Vers la 96e heure, quelques cordons surrénaux ont encore conservé leurs relations avec l'épithélium péritonéal, la plupart se sont isolés en lobules distincts, d'autres enfin montrent des connexions avec l'organe génital ; pendant ce temps, les cordons sympathiques émettent de nombreux prolongements entre les lobules épithéliaux. Dès la 102e heure, l'ébauche surrénale est complète, et les lobules commencent à être limités par une membrane basale ; cette disposition est encore plus manifeste sur les embryons de 108 à 120 heures, stade au delà duquel l'auteur n'est pas allé, car il considère qu'à cette époque le rudiment des capsules est achevé et présente, comme chez l'adulte, une substance corticale divisée en travées entre lesquelles se disposent des cordons de substance médullaire. Fusari ajoute que les capsules accessoires sont dépourvues de substance médullaire, parce que les ébauches épithéliales seules se sont développées.

H. Rabl est, comme Fusari, un partisan de la théorie dualiste, bien qu'il n'ait pas observé le mode et l'époque de la pénétration des éléments sympathiques dans l'ébauche corticale. Il admet que les cellules de l'ébauche médullaire n'ont d'ailleurs jamais l'aspect de celles du sympathique, lorsqu'elles sont bien caractérisées. Ses données sur la formation de l'ébauche corticale sont beaucoup plus complètes. Vers la 76e heure, on remarque à un tiers de millimètre en arrière du dernier glomérule du pronéphros, des cellules à gros corps protoplasmique, à contours arrondis, et qui attirent tout d'abord l'attention à cause de leur activité pour les matières colorantes. Elles apparaissent libres dans le mésoderme ventral, en dedans du corps de Wolff, en avant de l'aorte et au-dessus de l'éminence génitale qui se montre un peu plus bas avec un épithélium à deux couches ; elles semblent en continuité avec les glomérules de Malpighi et avec l'épithélium du cœlome, mais elles sont distinctes en réalité. Cette disposition est encore plus manifeste sur les embryons de 74 heures ; aussi peut-on également invoquer, avec la même apparence de raison, l'origine cœlomique et l'origine glomérulaire. C'est pourquoi l'on doit se reporter à des stades sensiblement plus jeunes, et étudier des embryons compris entre 60 et

70 heures, et examiner attentivement le territoire du rein céphalique. On observe alors, d'après Rabl, de chaque côté de la racine du mésentère, une série de canalicules que l'on pourrait prendre pour des dérivés wolffiens, et qui se transforment en vésicules. Ces formations qui peuvent atteindre le nombre de 8, ne sont jamais en contact intime avec le mésonéphros, et ne paraissent pas en relation génétique avec lui; sur les embryons de 60 heures, elles correspondent manifestement au pronéphros. Aussi H. Rabl n'hésite pas à conclure que ces formations représentent des canalicules rudimentaires de la partie distale du pronéphros, et qui apparaissent dès que les glomérules se sont développés. Tandis que les glomérules persistent jusqu'au 7e jour (Mihalcovics), les tubes segmentaires commencent à régresser dès le 3e jour, et se fragmentent en amas ou en cordons qui prennent la forme de vésicules isolées en plein mésoderme entre la 70e et la 80e heure. Les capsules surrénales, qui dérivent de ces amas, sont donc les restes du pronéphros, et H. Rabl admet, pour l'organe surrénal des Oiseaux, la même origine que Semon chez les Batraciens, mais il les fait provenir des tubes segmentaires et non des glomérules. Au 6e ou au 7e jour, les capsules se séparent des organes génitaux, et, à cette époque, la substance médullaire fait encore défaut; mais, depuis le 4e jour, l'ébauche capsulaire est en connexion intime avec les ganglions sympathiques, relation qui fait admettre à H. Rabl l'origine sympathique de la substance médullaire. Et cependant cet auteur s'attache à décrire les différences entre les cellules médullaires et les cellules sympathiques dont les noyaux sont vésiculeux et volumineux et dont les corps cellulaires poussent des prolongements.

**Observations personnelles.** — Nos recherches ont porté sur deux types différents d'oiseaux : dans l'ordre des Gallinacés, le poulet, et dans l'ordre des Grimpeurs la perruche ondulée dont nous possédons une collection complète. Le poulet nous a surtout servi à contrôler les faits signalés par les auteurs, et à nous faire une idée sur les interprétations qu'ils en ont données; c'est pour cela que, comme nos prédécesseurs, nous n'avons pas suivi au delà du 9e jour le développement de l'ébauche surrénale. Au contraire, notre série sur la perruche a été poursuivie jusqu'à l'éclosion, ce qui nous a paru préférable et plus facile tant à cause de la richesse considérable du matériel que nous avons eu à notre disposition qu'à cause du plus petit volume des embryons qui nous permettait

de faire des coupes d'ensemble sur la région des capsules. Nous allons donc exposer successivement les résultats que nous avons obtenus : A) chez le poulet, et B) chez la perruche.

### A) Développement de la capsule surrénale chez le poulet.

Pour préciser les relations de la capsule surrénale avec l'appareil d'excrétion, nous croyons devoir faire précéder l'étude de l'évolution des glandes surrénales de quelques observations que nous avons faites sur le développement du pro- et du mésonéphros. Bien que les premières traces du système d'excrétion apparaissent entre la 32e et la 48e heure, ce n'est guère que vers la 60e heure que ce système commence réellement son évolution. Sur les embryons de 63 heures, le canal de Wolff est bien développé, pourvu d'une lumière très nette, et s'abouche dans le cloaque. Les tubes segmentaires sont manifestes vers la 66e heure, mais l'épithélium germinatif n'est pas encore nettement différencié. Il en est de même sur les embryons de 68 heures chez lesquels les glomérules wolffiens sont plutôt ébauchés qu'indiqués. Nos observations sur ces différents stades concordent dans leur ensemble avec les données des Normentafeln de Keibel et Abraham; que penser, dans ces conditions, des observations de H. Rabl qui décrit sur le stade de 60 heures des formations néphridiennes et des glomérules nettement accusés?

L'heure de l'apparition du pronéphros n'est pas indiquée dans les Normentafeln, et l'existence de cet organe est passée sous silence; toutefois il nous est permis de penser que cet organe se montre vers la 70e heure de l'incubation, presque en même temps que le mésonéphros. En effet, tandis que, sur l'embryon de 72 heures *a*, l'existence du pronéphros et du corps de Wolff est douteuse et s'ébauche à peine, sur l'embryon de 72 heures *b* les trois glomérules du rein céphalique se montrent de chaque côté d'une façon indiscutable, les deux premiers nettement saillants dans la cavité du cœlome, et le troisième en partie enclavé dans la paroi du néphrostome correspondant. Toutefois, à cause de ses faibles dimensions, et, par comparaison avec les stades ultérieurs, on a l'impression que le rein céphalique commence à peine son évolution.

*Embryons de 78 heures* (*a* et *b*). — Sur les embryons de 78 heures, le pronéphros est bien développé des deux côtés, et nous allons le

décrire sommairement. Il se compose de trois néphrostomes et de trois glomérules disposés symétriquement du côté droit et du côté gauche. Les néphrostomes sont des dépressions dont le diamètre varie de 15 à 45 μ, et qui englobent partiellement les glomérules; le premier néphrostome mesure de 15 à 20 μ, le second de 30 à 35 μ et le troisième 45 μ; la distance verticale entre le premier et le second est de 100 μ, elle atteint 125 μ entre le second et le troisième. Les tubes segmentaires qui font suite aux néphrostomes, ont une longueur d'environ 50 μ en ligne droite, dimension qui égale le diamètre total du canal de Wolff dont la lumière est d'environ 30 μ. Des trois glomérules, le premier est le plus petit; sa hauteur est de 40 μ et son diamètre de 20 à 25 μ. Le second mesure en hauteur 60 μ, et en largeur 35 sur 50 μ; le troisième, le plus volumineux, s'étend sur une hauteur de 140 μ, et sa surface de section atteint 50 μ sur 80 μ. La distance qui sépare le premier glomérule du second est de près de 150 μ, tandis qu'entre le 2e et le 3e elle n'est plus que de 50 μ. Quelquefois les glomérules chevauchent les uns sur les autres, et ont une partie commune, souvenir probable de la crête glomérulaire des Batraciens.

Ces formations néphridiennes sont toujours situées à un tiers ou à un demi-millimètre au-dessus de l'épithélium germinatif. Signalons encore vers le sommet du corps de Wolff et dans la région du pronéphros quelques dépressions tubuliformes considérées par H. Rabl comme l'origine de la capsule surrénale, et qui représentent des vestiges de tubes segmentaires du pronéphros.

Enfin, dans la portion de l'épithélium germinatif située à 350 ou 450 μ au-dessous du sommet du corps de Wolff (1/2 mill. au-dessous du pronéphros), et sur une étendue de près d'un millimètre, on remarque au voisinage de la racine du mésentère et au contact de vaisseaux veineux un certain nombre de centres de prolifération cellulaire analogues à ceux figurés par H. Rabl (fig. 3, 4, 6); ces centres de prolifération, de 15 à 20 μ d'épaisseur, sont presque tous situés au-dessus du point où l'épithélium germinatif commence à se soulever en éminence génitale.

*Embryons de 80 heures.* — Sur ces embryons, la disposition générale est la même que sur ceux de 78 heures; toutefois les centres de prolifération de l'épithélium péritonéal sont beaucoup plus accusés. Ils sont localisés au-dessus de la bandelette génitale et le long de son bord interne, entre la racine du mésentère et les

glomérules wolffiens, constituant à ce niveau une zone spéciale de l'épithélium que nous appellerons *zone surrénale* par opposition à la zone génitale. Les centres de prolifération, qui soulèvent par places l'épithélium, ne déterminent pas la formation d'une crête continue; ils ne sont pas régulièrement disposés, et ont des dimensions inégales. Par leur extrémité profonde, ils arrivent au contact des veines rénales efférentes ou de leur tronc collecteur, la veine interne du corps de Wolff. Dans la région où ils sont au contact de la bandelette génitale, ils se distinguent de cette dernière par l'absence d'ovules primordiaux.

*Embryons de 84 heures.* — Les trois glomérules du pronéphros et le corps de Wolff sont très nettement accusés ; l'épithélium germinatif, dès la hauteur du premier glomérule du corps de Wolff, mesure une épaisseur de 20 à 25 μ. On remarque entre l'épithélium germinatif et l'angle du mésentère dans la zone surrénale un assez grand nombre de centres de prolifération, irrégulièrement superposés, et dont l'extrémité profonde se met en rapport avec les veines rénales efférentes ou les veines internes du corps de Wolff. Ces centres de prolifération mesurent d'avant en arrière de 30 à 50 μ. En outre, et de préférence du côté droit, quelques amas cellulaires, détachés des centres de prolifération, se groupent contre les parois de la veine interne du corps de Wolff, où leur multiplication paraît très active; les uns ont perdu toute connexion avec l'épithélium du cœlome, tandis que d'autres lui sont encore rattachés par un mince pédicule cellulaire.

*Embryons de 88 heures* (*a* et *b*). — La disposition générale rappelle celle des stades précédents, mais elle paraît plus nette encore en ce qui concerne les trois glomérules du pronéphros qui sont régulièrement espacés les uns des autres, par un intervalle de 200 μ; toutefois, le glomérule inférieur est tellement englobé dans l'entonnoir néphridien qu'il en impose au premier abord pour le premier glomérule du corps de Wolff, mais un examen plus attentif montre qu'il appartient au pronéphros. C'est entre 250 et 300 μ au-dessous de cet organe, c'est-à-dire vers l'extrémité tout à fait supérieure du mésonéphros, que l'épithélium du cœlome commence à se modifier; les éléments cellulaires aplatis jusque-là deviennent cylindriques, et se disposent par places sur deux couches. Toutefois, l'absence d'ovules primordiaux indique que l'on n'est pas encore dans la zone génitale, mais bien dans la zone surrénale.

Celle-ci se présente, en projection, sous la forme générale d'une grosse virgule dont la partie renflée coiffe l'organe génital, et dont la partie effilée s'insinue entre ce dernier et la racine du mésentère jusque vers la moitié de la hauteur de l'organe génital.

L'étude attentive de la zone surrénale nous montre que les centres de prolifération de l'épithélium germinatif, se localisent entre l'insertion du mésentère et le bord interne du corps de Wolff sur lequel ils empiètent un peu, sans jamais dépasser toutefois la région des glomérules wolffiens les plus internes. Dans la partie moyenne de cette zone surrénale, alors que les coupes intéressent en même temps l'éminence génitale qui commence à se soulever, on constate une différence sensible dans la disposition du mésenchyme au niveau des formations génitale et surrénale. Dans la zone génitale, le mésenchyme est plus lâche, les éléments sont écartés les uns des autres; dans la zone surrénale, au contraire, le tissu est plus dense et plus serré, comme si la prolifération active des bourgeons surrénaux provoquait le tassement des éléments mésenchymateux. En certains points qui ont particulièrement attiré notre attention, les bourgeons surrénaux, composés de cinq à six assises de cellules, s'enfoncent dans le mésoderme, en longeant la paroi interne des glomérules wolffiens; aussi semble-t-il au premier abord, et surtout lorsque la continuité entre l'épithélium germinatif et les bourgeons surrénaux est peu marquée, que les ébauches capsulaires dérivent des glomérules. Mais, à un fort grossissement, il est toujours possible d'apercevoir entre les deux formations une couche de cellules mésenchymateuses aplaties. D'ailleurs, les bourgeons surrénaux se distinguent facilement de tous les éléments voisins par leur élection très marquée pour les substances colorantes, et par l'activité de leurs mitoses. A ce stade, les ganglions sympathiques sont encore peu développés : nous n'avons pu constater la prolifération cordonnale de leurs éléments qui, d'après Fusari, les mettrait en relation avec les bourgeons surrénaux, et nous n'avons pas aperçu entre ces bourgeons les capillaires qui, d'après le même auteur, commencent à se montrer dès la 84e heure.

*Embryons de 94 heures.* — Le rein céphalique, situé très haut derrière le pharynx, ne paraît guère plus développé que sur les embryons de 80 heures; il est séparé du mésonéphros par un intervalle d'environ 100 μ. Quant aux ébauches capsulaires, qui précédemment étaient représentées par les centres de prolifé-

ration de l'épithélium germinatif, elles sont constituées par une série de petits amas mésothéliaux accolés à la paroi des veines internes du corps de Wolff. Ces amas mesurent par places de 25 à 40 μ, et semblent faire partie intégrante de la paroi veineuse, mais ils restent toujours revêtus du côté de la lumière vasculaire par un endothélium très net. Le système sympathique abdominal à ce stade et aux stades précédents, est figuré par quelques traînées cellulaires qui se détachent de la chaîne, et qui s'avancent sur les côtés de l'aorte, sans toutefois arriver au contact des ébauches capsulaires.

*Embryons de 96 heures* (*a* et *b*). — Nous avons tenu spécialement à étudier des embryons de 96 heures, parce que c'est à cette époque de l'incubation que Valenti rapporte l'origine de l'ébauche capsulaire. Une observation attentive de la zone surrénale permet d'y retrouver encore quelques centres de prolifération cellulaire en relation avec l'ébauche capsulaire. Celle-ci (fig. 6) est représentée par de petits amas épithéliaux de 25 à 40 μ, étagés le long de la veine interne du corps de Wolff, entre ce vaisseau et les glomérules wolffiens supérieurs, dont ils restent séparés par une traînée d'éléments mésodermiques. Les amas ganglionnaires du sympathique atteignent sur quelques coupes la partie postérieure de l'ébauche surrénale, mais nous n'avons pas observé la fusion des cordons épithéliaux et sympathiques décrite par Fusari. Les relations du sympathique avec l'ébauche capsulaire, comme d'ailleurs avec les viscères abdominaux, sont d'ailleurs des plus restreintes.

*Embryons de 100 et de 102 heures.* — Bien que l'on doive trouver, d'après Fusari, une ébauche complète de la capsule surrénale enveloppée d'une membrane mésodermique en voie de formation, les stades de 100 et de 102 heures nous ont paru se rapprocher beaucoup des précédents. Toutefois les centres de prolifération de la zone surrénale et leurs connexions avec les amas épithéliaux accolés aux parois veineuses, nous ont semblé disparaître à peu près complètement. Les cordons surrénaux commencent d'autre part à se multiplier activement, et se mettent en relation avec l'organe génital que l'on reconnaît très bien pour un ovaire ou pour un testicule. Les ganglions sympathiques montrent dès maintenant un degré de netteté suffisant, pour qu'on puisse facilement les distinguer des organes voisins avec lesquels on peut préciser leurs relations. Le plexus solaire s'ébauche autour de l'aorte, et certains

amas cellulaires des ganglions qui le constituent, viennent se placer au voisinage de l'ébauche surrénale, sans qu'on puisse cependant apercevoir une fusion de la partie sympathique avec la partie épithéliale.

*Embryons de 107 heures* (*a* et *b*). — L'ébauche de la capsule surrénale est représentée, de chaque côté, par un petit amas épithélial situé contre la paroi postérieure de la veine interne du corps de Wolff. Sur les embryons de ce stade, les veines internes du mésonéphros se trouvent logées dans la racine même du mésentère, et les deux amas capsulaires sont situés à quelques μ seulement de l'épithélium du cœlome, mais nulle part ils ne présentent de connexions avec lui. Les ébauches capsulaires, par suite de leur situation particulière, restent donc sensiblemement éloignées des glomérules wolffiens, dont les sépare une bande assez large de tissu mésodermique. Les ganglions sympathiques ne sont guère plus développés qu'au stade précédent, et ne laissent voir aucune particularité qui mérite d'être signalée.

*Embryons de 113 heures.* — Ces embryons sont très favorables à l'étude du pronéphros. Le premier glomérule se montre sur une hauteur de 60 μ, séparé par une distance de même valeur du deuxième dont la hauteur est de 90 μ; entre ce dernier et le troisième glomérule dont le diamètre vertical atteint 100 μ, on ne trouve qu'un intervalle de 20 à 25 μ. Les variations entre le côté droit et le gauche sont de peu d'importance; toutefois, nous ferons remarquer que de chaque côté le pronéphros se termine immédiatement au-dessus du corps de Wolff. Il est placé à la partie postérieure de la cavité pleuro-péritonéale, en arrière du poumon en voie de formation : ce n'est plus un rein céphalique ou cervical, c'est un rein thoracique. L'épithélium germinatif s'accuse seulement à un quart de millimètre au-dessous de l'extrémité inférieure du dernier glomérule du pronéphros, et c'est presque sur le même plan qu'apparaît, à la face externe du corps de Wolff, le canal de Müller que nous n'avions pas encore remarqué sur les coupes.

L'ébauche épithéliale de la capsule surrénale commence à se montrer à un tiers de millimètre au-dessous du rein céphalique, à peu près à la même auteur que l'orifice péritonéal du canal de Müller. Cette ébauche s'étend environ sur une hauteur d'un demi-millimètre, et descend entre l'aorte et la face interne du corps de Wolff. Les cordons qui la constituent sont assez irréguliers; ils ont perdu

toute connexion avec l'épithélium du cœlome, mais ils se sont en quelque sorte incrustés dans la paroi des veines rénales efférentes ou de la veine interne du mésonéphros, et, comme ils se multiplient activement en dehors, ils arrivent au contact des glomérules wolffiens. Les ganglions sympathiques sont plus directement appliqués contre l'aorte; toutefois, on trouve quelques amas à la partie postérieure de la capsule qui, par places, s'accolent à l'ébauche épithéliale, sans se fusionner avec elle. A ce stade, les éléments des ganglions sympathiques se distinguent facilement des cellules de l'ébauche épithéliale par la coloration plus foncée de leur corps cellulaire.

*Embryons de 120 heures.* — Nous arrivons à un stade important. La capsule est manifestement développée, puisqu'elle est indiquée pour la première fois dans les Normentafeln de Keibel et Abraham; c'est aussi l'époque où, d'après Fusari, « le rudiment des capsules est terminé; la substance corticale, comme chez l'adulte, est ordonnée en cordons étendus dans tout l'organe, et entre ces îlots s'étend aussi à tout l'organe la substance médullaire ». Le pronéphros accuse déjà un commencement de régression, car on n'observe plus de néphrostomes et les conduits segmentaires sont rudimentaires; par contre, les glomérules (60 μ en surface) sont très nettement accusés. Le dernier glomérule du pronéphros se trouve à un tiers de millimètre au-dessus du premier glomérule wolffien, et à près d'un millimètre au-dessus de l'ébauche surrénale. La coexistence du pronéphros et de la capsule surrénale à une aussi grande distance, est incompatible avec la théorie de Semon, d'après laquelle l'organe surrénal se constituerait aux dépens des restes du pronéphros. Nous verrons d'ailleurs que la régression du pronéphros commence sensiblement plus tard.

L'ébauche surrénale apparaît dans le tiers supérieur du corps de Wolff entre l'aorte en dedans et les glomérules wolffiens en dehors (fig. 7); elle est représentée par une série de petits nodules variant de 25 à 40 μ, séparés de l'aorte par des ganglions ou des cordons du sympathique. Elle adhère intimement à la paroi externe et postérieure des veines internes du corps de Wolff ou de la veine cave inférieure, et arrive au contact des glomérules wolffiens, dont elle reste séparée par la capsule glomérulaire. Les cellules surrénales, constituant les nodules, ont un diamètre moyen de 10 à 12 μ. Elles sont disposées sans ordre, et rappellent surtout par leurs carac-

tères morphologiques les éléments de l'épithélium germinatif qui mesurent de 12 à 14 μ; la plupart sont en voie de multiplication active. Le système du sympathique abdominal est formé par des ganglions en voie d'évolution qui se placent sur les côtés et en avant de l'aorte, isolant, en quelque sorte, sur les coupes, ce vaisseau des formations voisines. Quelques petites masses ganglionnaires sont en relation avec la partie postérieure de l'ébauche épithéliale dont elles se distinguent par leur coloration plus foncée; certaines veines rénales efférentes antérieures cheminent entre les deux ébauches surrénale et sympathique, et permettent de les reconnaître facilement, mais il ne saurait être question à ce stade (fig. 7) d'anastomoses entre les cordons surrénaux et sympathiques.

*Embryons de 127 heures.* — Il n'existe pas de différence appréciable entre les embryons de ce stade, et ceux du stade précédent; sur les coupes, la capsule surrénale est séparée de l'organe génital par la veine interne du corps de Wolff. La structure est aussi sensiblement la même : les nodules épithéliaux sont très rapprochés les uns des autres, et encastrés dans les parois veineuses. En arrière des nodules épithéliaux, on voit quelques petits amas sympathiques.

*Embryons de 135 heures.* — Le pronéphros montre toujours les détails que nous avons décrits précédemment, et sur lesquels nous croyons inutile de revenir. C'est à deux tiers de millimètre environ, au-dessous du dernier glomérule du rein céphalique, qu'apparaissent les premiers nodules surrénaux en relation avec la paroi postérieure de la veine interne du corps de Wolff. La capsule s'étend au voisinage du méso du corps de Wolff sur environ 700 μ de hauteur, et mesure en surface 160 μ sur 240 μ; elle s'isole des organes voisins par la formation d'une enveloppe mésodermique. Toutefois, le long du bord interne de la veine interne du mésonéphros ou de la veine cave inférieure, elle envoie un prolongement antérieur qui arrive au contact de l'organe génital. En arrière de l'organe surrénal, on aperçoit quelques amas sympathiques indiquant la formation du système abdominal, ou peut-être représentant l'ébauche de la substance médullaire. A ce stade d'ailleurs, la prolifération des amas sympathiques est très active, et l'on remarque, au-dessous de la capsule, de chaque côté de l'aorte et en arrière des anastomoses veineuses qui vont former le système de la veine cave, deux grosses masses ganglionnaires qui représentent les ganglions du plexus solaire. La structure de l'organe surrénal ne présente rien

de particulier; ce sont toujours de petits nodules épithéliaux qui tendent à se fusionner par places, et à prendre la forme cordonnale; ils restent séparés les uns des autres par de petites cloisons mésodermiques.

*Embryons de 144 heures.* — Le rein céphalique est manifestement en voie de régression, si l'on en juge par la diminution de volume des glomérules, et par l'absence de tubes segmentaires, avec persistance du canal de Wolff; la lumière de ce canal est très nette sur presque toutes les coupes. La capsule surrénale occupe toujours la face interne du corps de Wolff, au voisinage de l'insertion de son méso, et elle adhère à la face postérieure des veines internes du mésonéphros. Son tissu est composé des mêmes amas épithéliaux que précédemment, mais beaucoup plus nombreux; sur la face externe de l'organe, ils arrivent au contact des glomérules wolffiens, et, par leur face interne, ils se mettent en relation avec les formations sympathiques. Parmi ces dernières, il en est une qui occupe l'insertion même du méso du corps de Wolff, et qui est accolée à l'organe surrénal qu'elle sépare de l'aorte. Les éléments qui la constituent sont plus sombres, avec un noyau plus volumineux que celui des cellules surrénales, ce qui permet de les distinguer assez facilement. Un examen très attentif ne nous a pas permis d'observer la moindre trace de pénétration ou de fusion entre les deux ébauches qui restent assez nettement distinctes en tous les points.

*Embryons de 162 heures.* — D'importantes modifications se produisent à ce stade dans l'appareil d'excrétion : le pronéphros a complètement disparu, le corps de Wolff est bien développé, et le rein commence à se montrer distinctement. La capsule surrénale, qui mesure 800 μ en hauteur et 160 μ sur 300 μ en surface, affecte les mêmes rapports qu'aux stades précédents; elle se compose d'un grand nombre d'amas épithéliaux mesurant de 30 à 40 μ, et séparés, par places, par de minces lames mésodermiques contenant des vaisseaux. Comme l'a fait remarquer H. Rabl, on ne trouve pas encore au 7e jour de l'incubation une formation qui puisse être interprétée comme substance médullaire. Toutefois, les ganglions sympathiques qui sont en rapport avec la face interne de la capsule présentent deux sortes d'éléments : les uns offrent tous les caractères des éléments nerveux, les autres sont de toutes petites cellules, surtout abondantes au contact des amas épithéliaux de l'ébauche corticale (cellules parasympathiques).

*Embryons de 175 heures.* — La disposition générale et les rapports de la capsule surrénale ne diffèrent pas de ce que nous avons décrit sur les embryons de 162 heures. La capsule affecte toujours des connexions avec l'organe génital, et comme, par places, la capsule présente un arrangement cordonnal assez nettement accusé, il n'est pas toujours facile d'indiquer la limite entre les cordons surrénaux et les cordons génitaux. La structure de la capsule paraît uniforme, et nous n'avons rien observé de particulier du côté des amas sympathiques.

*Embryons de 200 heures.* — Le rein définitif est bien développé, et le corps de Wolff, quoique en plein fonctionnement, n'augmente plus de volume, et, peut-être, manifeste en certains endroits un commencement d'atrophie. La capsule surrénale a considérablement augmenté de volume; elle occupe toujours la base d'insertion du méso du corps de Wolff, mais elle perd en partie ses connexions avec le mésonéphros pour s'étaler sous le péritoine pariétal, au voisinage du rein définitif dont elle coiffe la partie supéro-interne. Elle mesure près d'un millimètre en hauteur; son diamètre antéro-postérieur atteint un demi-millimètre, et son épaisseur moyenne dépasse 400 μ.

La structure de l'organe surrénal s'est entièrement modifiée; l'organe est constitué par une série de cordons pleins anastomosés dont le diamètre varie de 30 à 40 μ, et qui sont séparés par de minces cloisons conjonctives très riches en vaisseaux. Les éléments cellulaires qui les composent mesurent de 10 à 12 μ, et sont groupés sur les coupes au nombre de trois ou quatre. Comme les noyaux des cellules sont disposés contre les cloisons mésodermiques, et que les parties des cellules regardant l'axe des cordons sont plus claires, on a sur certaines coupes l'illusion d'une lumière et l'apparence de tubes glandulaires creux. Tous les cordons surrénaux sont de même nature et de même constitution (fig. 8). A la partie postéro-interne de l'organe, les amas sympathiques persistent toujours avec leurs caractères; quelques-uns de ces amas uniquement composés de cellules parasympathiques semblent devoir s'insinuer entre les cordons épithéliaux. Est-ce là le premier indice de la formation de la substance médullaire? Il ne nous est pas possible de nous prononcer d'une façon définitive, car nous n'avons pas pu suivre, chez le poulet, l'évolution ultérieure de ces amas sympathiques, à cause du trop grand volume et des difficultés de colora-

tion en masse des embryons; nous reprendrons cette étude sur la perruche.

**Conclusions.** — Nous allons, comme conclusions, comparer brièvement les résultats de nos observations personnelles chez le poulet, avec les faits observés par les auteurs. La formation de l'ébauche capsulaire aux dépens de centres de prolifération que l'on observe pendant le 3e jour de l'incubation, depuis la 78e jusqu'à la 100e heure, concorde à la fois avec les données de Valenti (97e heure) et de Fusari (78e heure), mais l'existence très nette du pronéphros jusqu'à la 144e heure nous semble être en contradiction avec l'opinion de H. Rabl, d'après laquelle l'ébauche capsulaire se constituerait vers la 76e heure aux dépens des restes du pronéphros. En ce qui concerne le développement de la substance médullaire, nous sommes entièrement d'accord avec H. Rabl, et, comme lui, nous n'avons pas constaté la présence de substance médullaire sur les embryons du 7e et même du 8e jour, l'ébauche de cette substance étant uniquement représentée à cette époque par les éléments parasympathiques en relation avec la portion épithéliale de la capsule.

### B) Développement de la capsule surrénale chez la perruche ondulée.

Bien que nous possédions les Normentafeln de K. Abraham, et le tableau des longueurs comparatives des embryons aux différentes heures de l'incubation par F. et J.-P. Tourneux, l'étude du développement des organes chez la perruche ondulée n'a pas encore été faite. Nous avons pu disposer d'un nombre considérable d'embryons de ce grimpeur, obtenus par l'incubation naturelle, et appartenant à la collection du laboratoire d'histologie de la Faculté de Médecine de Toulouse; ces embryons ont été fixés par les divers procédés de technique que nous avons indiqués précédemment. Notre série est étagée de demi-millimètre en demi-millimètre, et nous avons débité en coupes jusqu'à 8 et 10 échantillons désignés pour un même stade par les lettres *a*, *b*, *c*, *d*, etc.

De même que pour le poulet, nous avons dressé un tableau des longueurs comparatives des embryons aux diverses heures de l'incubation, afin que l'on puisse faire concorder les données métriques et horaires. Notre tableau résulte du rapprochement des Nor-

**Tableau des longueurs comparatives des embryons de perruche ondulée aux différents jours de l'incubation.**

| D'APRÈS K. ABRAHAM | | D'APRÈS F. ET J.-P. TOURNEUX | | LONGUEURS MOYENNES. OBSERVATIONS | |
|---|---|---|---|---|---|
| Jours. | Longueurs en mill. | Jours. | Longueurs en mill. | Jours. | Longueurs. |
| 1er | 1,4; 1,6 | 1er (fin) | 1; 1,5; 1,7 | 1er | 1,5 |
| 2e (début) | 1,9; 2,75 | ..... | | ..... | |
| 2e | 3,15; 3,25; 3,45; 3,5; 3,75 | ..... | | 2e | 2 à 3 |
| 2e (fin) | 3,6; 3,75 | 2e (fin) | 3,6; 3,7; 3,9; 4 | 2e (fin) | 3,5 à 4 |
| 3e | 4; 4,5; 4,7; 6 | 3e | 5; 5,5; 5,7; 5,8 | 3e | 4 à 5,8 |
| | | | | Inflexion céphalique de | 5,5 à 5,8 |
| 4e | 4,2; 4,8 | 4e | 3,5; 4,8; 5,2; 5,4; 5,5; 5,7 | 4e (fin) | 3,5 à 5,5 |
| 5e | 5,3; 5,5; 6,6; 6,8; 7,6 | 5e | 5; 5,5; 5,7; 5,8 | 5e | 5,5 à 6 |
| 6e | 7,6 | 6e | 6,5; 6,9; 7,2; 7,5 | 6e | 6,5 à 7,5 |
| 7e | 7,2; 7,6 | 7e | 9; 9,5; 10,5 | 7e | 7,5 à 10,5 |
| 8e | 10,7 | 8e | 11 | 8e | 10,5 à 11 |
| 9e | | 9e | 13 | 9e | 12 à 13 |
| 10e | 14,8 | 10e | 15 | 10e | 14,5 à 15 |
| 11e | | 11e | 13; 15; 16,5; 16,8 | 11e | 15 à 16,5 |
| 12e | 17,8 | 12e | 15 | 12e | 16,5 à 18 |
| | | 13e | 19; 20 | 13e | 19 à 20 |
| | | 14e | 18,5; 19 | 14e | 19 à 20 |
| | | 15e | 18,5; 19; 20; 20,5; 22,5 | 15e | 20 à 22,5 |
| | | 16e | 19; 23 | 16e | 23 |
| | | 17e | 24; 25 | 17e | 24 à 25 |
| | | 18e | 25; 26 | 18e | 26 |
| | | Eclosion | 28 | Eclosion | 28 |

mentafeln de K. Abraham et du tableau des longueurs comparatives de F. et J.-P. Tourneux, en regard desquels nous avons inscrit les longueurs moyennes pour une époque déterminée.

Pour arriver à bien élucider les relations de la capsule surrénale avec le pronéphros, et pour établir ou rejeter définitivement la théorie de Semon et de H. Rabl, nous avons étudié les embryons de perruche dès l'apparition du rein céphalique, c'est-à-dire dès le 2e jour de l'incubation; les embryons mesuraient à ce stade de 3,8 à 4 millimètres.

*Pronéphros.* — Sur l'embryon 3,8 mill. *a*, le rein céphalique s'étend sur une hauteur d'environ un quart de millimètre. Il est représenté par trois glomérules superposés affectant presque la forme d'une crête continue avec de légères incisures, et par des tubes segmentaires incomplets; le canal de Wolff n'apparaît nettement qu'au niveau du 3e glomérule. Les dimensions des glomérules varient de l'un à l'autre, et du côté droit au côté gauche de 50 à 140 μ. Le mésonéphros fait immédiatement suite au pronéphros, et c'est à peine si une distance de 12 à 15 μ sépare le 3e glomérule du rein céphalique du 1er glomérule wolffien. L'épithélium du cœlome, qui revêt la face antérieure du corps de Wolff, est partout semblable à lui-même, et rien n'indique encore la place où se formera l'épithélium germinatif.

Sur deux embryons de 4 mill., c'est-à-dire du 3e jour, on observe des différences assez sensibles. L'un d'eux, 4 mill. *a*, possède un rein céphalique à peine indiqué, tandis que l'autre, 4 millimètres *b*, dont le pronéphros est bien développé, laisse apercevoir une différenciation très nette de l'épithélium du cœlome sur la face antérieure du corps de Wolff; les cellules de forme cylindrique mesurent de 10 à 12 μ, et sont le siège de nombreuses karyokinèses.

Sur les embryons de 4,5 mill., le pronéphros et le corps de Wolff ne présentent rien de particulier à signaler, mais l'évolution de l'épithélium germinatif attire spécialement notre attention. Cet épithélium qui commence à se montrer à 250 μ au-dessous du rein céphalique, mesure une épaisseur de 10 à 12 μ; environ 200 μ après son apparition, on le voit se renfler par places irrégulièrement, et atteindre alors jusqu'à 24 ou 25 μ. Ces renflements, répondant à des centres de prolifération composés de 2 à 3 rangées de cellules en voie de karyokinèse, siègent

le long de l'insertion du mésentère, et leur partie profonde arrive au contact des veines rénales efférentes ou de la veine interne du corps de Wolff; on les retrouve sur une hauteur d'environ 1,5 millimètre. Nous insisterons, dès le début et pour n'avoir pas à y revenir, sur quelques particularités intéressantes concernant ces centres de prolifération qui représentent l'ébauche initiale de la capsule. La disposition irrégulière des centres de prolifération surrénale, répartis sur une hauteur de 1,5 mill., concorde avec l'origine primitivement métamérique de la capsule, telle que l'a décrite Brauer chez les Gymnophions. La dérivation des capsules de l'épithélium germinatif prouve surabondamment que l'organe surrénal se développe aux dépens du mésothélium, et que son isolement en plein mésenchyme correspond à un stade secondaire; enfin, la coexistence du pronéphros et des ébauches capsulaires, et la distance qui sépare les deux formations, démontrent également que la capsule ne provient pas des restes du rein céphalique. Nous allons dès maintenant aborder la description systématique des embryons.

*Embryons de 5 millimètres, a, b, c, d, e, f.* — Bien que de la même longueur, ces embryons ne correspondent pas tous au même stade, et quelques-uns ne sont pas plus avancés que ceux de 4,5 mill. L'embryon *c* est particulièrement favorable à l'étude du pronéphros qui s'étend sur une longueur d'environ un quart de millimètre, et dont les glomérules sont réguliers et régulièrement espacés. Les centres de prolifération commencent à près d'un millimètre au-dessous du dernier glomérule du pronéphros, et l'on peut dès ce stade distinguer deux parties dans l'épithélium germinatif, une zone interne et une zone externe. La zone interne, qui ne descend pas aussi bas que l'externe, se prolonge en haut et en dehors, de manière à coiffer l'extrémité supérieure de la zone externe. Elle contient des éléments épithéliaux non différenciés, et englobe les centres de prolifération surrénale : c'est la *zone surrénale*. La zone externe, au niveau de laquelle on aperçoit quelques ovules primordiaux, est la *zone génitale*. Les embryons *b* et *f* montrent déjà l'évolution des éléments se détachant des centres de prolifération. Dans la portion supérieure de la zone surrénale (fig. 9), les centres de prolifération affectent la forme d'un coin à section triangulaire, dont la base répond à la cavité du cœlome, et dont le sommet est accolé aux veines rénales

efférentes ou à la veine interne du corps de Wolff. Sur l'embryon *b*, cette disposition s'observe à la partie supérieure de la zone surrénale; dans la région inférieure (à 200 μ environ du sommet), l'épithélium germinatif est redevenu régulier, mais on aperçoit contre les parois des veines quelques nodules épithéliaux : ce sont les premiers nodules ou amas surrénaux isolés. L'examen minutieux de la série des coupes permet de retrouver un mince pédicule rattachant quelques-uns de ces amas à l'épithélium du cœlome. Les relations de ces amas surrénaux avec les veines ne sont pas fixes; tantôt les amas côtoient en avant, en dehors ou en dedans la veine interne du mésonéphros, tantôt ils l'entourent en forme de croissant.

*Embryon de 5,2 millimètres.* — Un embryon de 5,2 mill. nous a paru très intéressant en ce qui concerne l'évolution des centres de prolifération. Sur une première figure (fig. 10), nous avons fait représenter un centre de prolifération surrénale très net encore englobé dans l'épithélium du cœlome. Sur une deuxième (fig. 11), la prolifération surrénale est plus avancée; le bourgeon n'est plus uni à l'épithélium que par un pédicule très grêle, alors que sa masse principale s'insinue entre une veine rénale efférente et la veine wolffienne interne.

*Embryons de 5,5 millimètres, a, b, c, d, e.* — Sur l'embryon *b*, coupé longitudinalement, on peut observer les relations des centres de prolifération avec les veines rénales efférentes qui ont un aspect segmentaire assez bien marqué. La disposition des centres par rapport au système veineux, bien qu'irrégulière, rappelle celle des nodules surrénaux des Batraciens apodes. Il faut noter que cet embryon n'a pas encore subi l'inflexion céphalique, et se trouve par conséquent à un stade sensiblement moins avancé que les autres embryons de même longueur. Sur des embryons pris dans les mêmes conditions, et débités en coupes transversales, on observe les dispositions suivantes : l'épithélium du cœlome est assez régulier, et ce n'est que de distance en distance que l'on peut retrouver quelques traces de la prolifération surrénale. L'ébauche capsulaire est représentée par une série d'amas épithéliaux situés en arrière des veines wolffiennes, en dedans des glomérules, en dehors et un peu en avant de l'aorte, dont les séparent de petites formations ganglionnaires du sympathique en voie d'évolution. Au premier abord, l'union des ébauches capsulaires avec les glomérules wolffiens et le sympathique paraît intime, mais il est

facile à un grossissement de 120 diamètres d'apercevoir la séparation entre les éléments épithéliaux et sympathiques; ceux-ci se caractérisent par leur coloration plus foncée. De même, il est toujours possible de distinguer, entre les amas surrénaux et les glomérules wolffiens, une limite indiquée par des éléments mésenchymateux aplatis et disposés sur une seule rangée.

Sur les embryons de 5,5 mill. ayant subi l'inflexion céphalique, l'aspect de l'ébauche surrénale est sensiblement le même que celui que nous venons de décrire, mais le pronéphros atteint presque son maximum de développement. Il mesure en hauteur 1 millimètre, et reste séparé de la première involution surrénale par une distance de 3/4 à 1 millimètre; ses glomérules, dont le diamètre vertical varie entre 100 et 250 μ, mesurent 20 à 22 μ en largeur; ses tubes segmentaires sont peu accusés, mais le canal de Wolff se voit, sur quelques embryons, tantôt des deux côtés, tantôt d'un seul, jusqu'à la hauteur du premier glomérule. Vers l'extrémité inférieure, les involutions surénales paraissent confondues avec l'organe génital en voie de formation (fig. 12).

*Embryons de 6 millimètres.* — Sur cet embryon, le pronéphros est sensiblement moins développé que sur les embryons de 5,5 mill., ce qui nous fait supposer que, malgré ses dimensions, cet embryon est plus jeune que les précédents, opinion d'ailleurs confirmée par l'examen de l'ébauche capsulaire. En effet, dans la zone surrénale supérieure, nous retrouvons encore des centres de prolifération mesurant 100 à 150 μ en hauteur et 40 à 45 μ en épaisseur, tandis que dans la zone surrénale inférieure, les amas surrénaux se sont détachés de l'épithélium germinatif, et sont isolés dans le mésenchyme. L'organe génital, ainsi que les formations sympathiques sont nettement visibles sur cet embryon.

*Embryons de 6,5 millimètres.* — La capsule surrénale est représentée par un amas de cellules épithéliales s'étendant sur une hauteur de près d'un millimètre, et compris entre les deux groupes de veines rénales efférentes. Cet amas est accolé aux glomérules wolffiens, et se trouve en relation, avec l'organe génital, dans les intervalles des veines rénales efférentes antérieures. Par sa face antéro-interne, l'ébauche capsulaire est unie à la paroi postéro-externe des veines internes du corps de Wolff, mais elle est toujours séparée de la lumière par l'endothélium veineux; sa section mesure un diamètre de 120 à 150 μ. Les éléments qui la constituent sont

disposés sans ordre, tassés les uns contre les autres; leur diamètre atteint 10 μ, et entre eux serpentent quelques capillaires sanguins. En arrière et un peu en dedans, c'est-à-dire autour de l'aorte, se disposent des groupes d'éléments sympathiques détachés de la chaîne principale, et qui restent séparés de la capsule surrénale par les veines rénales postérieures, entre lesquelles quelques-uns paraissent s'insinuer.

*Embryons de 7 millimètres.* — Tandis que le pronéphros conserve la structure qu'il avait au stade précédent, on aperçoit pour la première fois l'uretère sans aucune trace de division d'ailleurs. L'ébauche capsulaire mesure à peu près 1 mill. en hauteur, mais en surface elle est sensiblement moins étendue que sur les embryons de 6,5 mill.; elle se montre, à peu près, à un demi-millimètre au-dessus de l'organe génital avec lequel son extrémité inférieure se met en relation le long du bord externe des veines internes du corps de Wolff. Les cellules épithéliales se groupent en nodules, qui s'entourent d'une rangée d'éléments mésenchymateux aplatis. Un assez grand nombre d'amas sympathiques entourent l'aorte, et s'appliquent contre la capsule surrénale, mais il y a là un simple rapport de contiguïté, et l'on peut voir même, par places, une série d'éléments sympathiques longer l'ébauche capsulaire, pour s'enfoncer dans le mésentère.

*Embryons de 7,5 et de 7,8 millimètres.* — Sur ces embryons, le pronéphros atteint son maximum de développement; il s'étend sur une hauteur de plus d'un millimètre. Les glomérules varient entre 200 et 250 μ suivant le diamètre vertical, et 120 et 130 μ en largeur, leur intervalle étant compris entre 50 et 100 μ. Les premiers glomérules sont directement situés au-dessus des canaux pleuro-péricardiques. Les ébauches capsulaires affectent les mêmes relations avec les organes voisins que précédemment; elles augmentent de volume par suite des nombreuses mitoses dont elles sont le siège.

*Embryons de 8,5 millimètres.* — Les glomérules du rein céphalique sont volumineux, mais ils se tassent les uns contre les autres, et le dernier empiète sur le corps de Wolff; c'est le premier stade de la régression du pronéphros, car les conduits segmentaires et la partie du canal de Wolff qui leur est annexée ne sont plus représentés que par une ou deux vésicules superposées. Un peu au-dessous du pronéphros se montre pour la première fois l'extré-

mité supérieure du conduit de Müller. D'autre part, le système veineux de l'abdomen subit des modifications profondes. Tandis que, précédemment, les veines cardinales postérieures étaient très développées et les veines internes du corps de Wolff très grêles, les veines cardinales postérieures cessent d'augmenter de volume, et les veines internes du corps de Wolff s'accroissent notablement; leurs extrémités supérieures se fusionnent pour constituer le tronc de la veine cave inférieure, dont la veine omphalo-mésentérique devient l'affluent de beaucoup le plus important. Enfin, le système nerveux sympathique abdominal se développe davantage, et l'on assiste à l'organisation du plexus solaire.

Les capsules surrénales participent à cet accroissement rapide des organes abdominaux, accroissement que faisaient prévoir les nombreuses mitoses du stade précédent. Elles apparaissent bien au-dessous du rein céphalique, et un peu au-dessus de l'organe génital facile à reconnaître pour un testicule ou un ovaire; la capsule droite commence exactement en arrière du confluent de la veine omphalo-mésentérique et de la veine cave inférieure (fig. 13). Chaque organe surrénal mesure en hauteur deux tiers de millimètre, et sa surface de section est comprise entre 100 et 125 μ de largeur et 180 à 200 μ d'épaisseur; il se compose d'éléments épithéliaux de 10 à 12 μ de diamètre groupés en petits amas ou nodules. Par suite de cette augmentation de volume, ses connexions avec les organes voisins deviennent des plus étroites; c'est ainsi que la capsule paraît se confondre en dehors avec les glomérules wolffiens dont on serait tenté à un examen superficiel de la considérer comme une émanation. Les relations qu'affecte avec elle le système sympathique, sont particulièrement intéressantes; en effet, dans la moitié supérieure de l'organe surrénal, le sympathique reste bien distinct, mais, un peu plus bas, dans la région où se constitue le plexus solaire, les amas de cellules sympathiques sont directement appliqués contre la capsule. Sur une hauteur de 250 à 300 μ, il y a même adhérence intime entre la formation sympathique et l'organe surrénal. Nous avons donc, à ce stade, la même disposition que sur les embryons de reptiles de 15 millimètres. Bien que de la formation sympathique paraissent se détacher quelques traînées d'éléments, on ne saurait prétendre qu'il s'agit d'un premier stade de l'évolution de la substance médullaire; on se trouve plutôt en présence de cordons nerveux qui s'insinuent entre les amas surré-

naux, soit pour former les nerfs de la capsule, soit pour s'enfoncer dans les organes voisins et en particulier dans le mésentère.

Dans sa moitié inférieure, la capsule surrénale est en connexion intime par sa face postérieure avec le sympathique, tandis que, par sa face antérieure, elle s'unit à l'organe génital dans l'intervalle des veines rénales efférentes antérieures. La continuité des deux tissus surrénal et génital est telle, par endroits, qu'il est impossible de préciser la limite entre les deux organes. En somme, la capsule surrénale n'est nettement isolée des organes voisins que dans sa partie supérieure où les éléments mésodermiques l'entourent d'une auréole de deux ou trois rangées de cellules aplaties, indiquant ainsi la première trace d'une enveloppe conjonctive en voie de formation. Enfin, une dernière conséquence, à la fois de l'augmentation de volume des organes et de la transformation du système veineux abdominal, c'est la nouvelle position des capsules surrénales qui, primitivement situées sur le bord interne du corps de Wolff, se trouvent reportées plus en arrière contre l'aorte et contre le plexus solaire, au voisinage de la ligne d'insertion postérieure du méso wolffien. Nous verrons, d'ailleurs, que cette position s'accusera davantage, lorsque la capsule se séparera définitivement de l'organe génital.

*Embryons de 9 millimètres.* — Ces embryons accusent une régression rapide du rein céphalique dont les glomérules les plus volumineux ne mesurent plus que 80 à 100 μ en hauteur, et 8 à 10 μ en surface; la hauteur totale de l'organe ne dépasse pas un tiers de millimètre, et les conduits segmentaires ne sont plus représentés que par une ou deux formations vésiculeuses. Le mésonéphros est bien développé, et les conduits de Wolff et de Müller se distinguent avec une parfaite netteté. L'organe surrénal se montre à un peu plus d'un millimètre au-dessous de l'extrémité supérieure du rein primordial, affectant, sur les premières coupes du côté droit, la forme d'un petit amas épithélial englobé dans la paroi de la veine cave inférieure. L'ensemble de l'organe est constitué par des nodules entre lesquels s'interposent des éléments mésenchymateux et quelques vaisseaux. Toutefois on remarque, par places, une tendance très marquée des cellules surrénales à se disposer en cordons de 22 à 25 μ d'épaisseur. La capsule est séparée à peu près complètement de l'organe génital par les veines rénales efférentes antérieures. En arrière de l'ébauche épithéliale, on voit toujours deux

amas sympathiques qui sont manifestement unis aux autres masses du plexus solaire; en outre, de ce plexus, se détachent de petites traînées cellulaires ou fibrillaires dont les unes passent directement dans le mésentère, tandis que les autres se dirigent vers le corps de Wolff ou l'organe génital. La capsule, renflée à sa partie moyenne (150 sur 250 μ), est effilée à ses deux extrémités où son épaisseur ne dépasse guère 25 μ sur 150 μ; l'extrémité inférieure atteint la partie supérieure du rein définitif en voie de formation.

*Embryons de 10 millimètres.* — Sur les embryons du 7e jour, comme sur ceux du 8e, on constate la disparition complète du pronéphros; le corps de Wolff, le long du bord externe duquel descendent les canaux de Wolff et de Müller, est bien développé, et la formation du rein définitif s'accuse de plus en plus. La capsule possède les mêmes rapports qu'au stade précédent; sa structure est sensiblement la même, mais l'arrangement en cordons est moins caractérisé. Entre les amas épithéliaux se trouvent quelques cellules de forme triangulaire ou étoilée; leur situation à proximité des vaisseaux doit faire penser immédiatement qu'il s'agit d'éléments mésenchymateux et non de cellules nerveuses, comme quelques auteurs l'ont indiqué à propos du poulet. Elles n'ont pas d'ailleurs de ressemblance avec les cellules sympathiques, et elles sont isolées dans le mésenchyme. Ce stade représente une phase très active de l'évolution de l'organe surrénal accusée par de nombreuses mitoses, par la tendance à la disposition en cordons pleins et anastomosés, et enfin par les rapports de plus en plus étroits qu'il contracte avec les organes voisins.

*Embryons de 11 millimètres* (8e jour). — La capsule surrénale s'étend sur une hauteur de près d'un millimètre le long de la face interne du corps de Wolff. Elle est séparée de l'organe génital par la veine cave inférieure et par les veines internes du corps de Wolff; son plus grand diamètre transversal atteint 500 μ. Vers son extrémité inférieure, elle se place sur le bord interne du rein définitif; de sa face antérieure partent encore quelques cordons qui arrivent au contact de l'organe génital. D'autre part, au même niveau, mais en dedans, les cordons des deux capsules poussent vers la racine du mésentère et tendent à se rejoindre en avant de l'aorte, sans toutefois arriver au contact. Les relations respectives des ganglions postérieurs à la capsule avec le tissu de cette dernière, sont toujours identiques. L'organe surrénal à ce stade, tant sur les

coupes longitudinales que transversales, se compose d'une série de traînées cellulaires dont chaque élément mesure de 9 à 10 μ; ces traînées semblent par places se grouper deux à deux, et offrent l'aspect de cordons anastomosés. Sur les coupes longitudinales, la portion épithéliale de la capsule semble reposer par sa partie inféro-interne sur les amas sympathiques du plexus solaire.

*Embryons de 12 millimètres.* — Sur un embryon de ce stade particulièrement bien fixé, nous avons pu étudier les rapports réciproques de l'ébauche épithéliale et de l'ébauche sympathique. L'ébauche épithéliale est, comme précédemment, constituée par une série de cordons anastomosés en voie d'active multiplication, et qui se mettent en relation avec tous les organes voisins, corps de Wolff, foie, organe génital, mésentère, etc. ; ils descendent en bas jusqu'au hile du rein définitif. L'ébauche sympathique est constituée par de petits amas de cellules arrondies, accolées à la face inféro-interne de la partie épithéliale. Indépendamment de ces amas, on voit se détacher du plexus solaire une série de traînées fibrillaires ou cellulaires dont quelques-unes restent dans la partie épithéliale de la capsule surrénale.

*Embryons de 13 millimètres.* — Ce stade correspond au cloisonnement définitif de la cavité pleuro-péritonéale, et à la formation des sacs aériens abdominaux. Les rapports de la capsule sont, en tenant compte de la régression de certains organes (corps de Wolf) et de l'accroissement des autres (reins, organe génital), les mêmes que chez l'adulte. L'organe surrénal, placé sur les côtés de l'aorte en relation avec la veine cave inférieure ou avec ses affluents supérieurs (veines de l'organe génital, veines rénales), est caché par le testicule ou l'ovaire, et descend le long du bord interne du rein jusqu'au hile. L'aspect réticulé de l'organe commence à se dessiner. La formation sympathique, appliquée en arrière et en dedans de la portion corticale de la capsule surrénale, se distingue assez facilement par la coloration plus foncée de ses éléments ; elle se montre, sur les coupes, sous la forme de trois ou quatre petits amas denses au niveau desquels les vaisseaux sont rares, tandis qu'ils sont extrêmement abondants dans la partie épithéliale.

Sur un embryon de 14,5 mill. peut-être un peu moins avancé que le précédent, le rein définitif en voie d'évolution s'insinue derrière le corps de Wolff, qui se trouve ainsi déplacé en avant, tandis que la capsule surrénale, par suite de son adhérence intime

avec les veines, conserve toujours à peu près la même position.

*Embryons de 15 et de 15,5 millimètres.* — L'organe surrénal mesure en hauteur trois quarts de millimètre, et en section transversale un quart de millimètre en largeur sur un demi-millimètre en épaisseur; il apparaît sur les coupes presque en même temps que le sommet du corps de Wolff dont la régression commence. Nous sommes en présence d'un stade très important de l'évolution de la capsule. Celle-ci est encore composée d'éléments cellulaires polyédriques, clairs, mesurant de 8 à 12 $\mu$, mais tandis que ces éléments n'avaient manifesté jusqu'alors qu'un arrangement cordonnal peu accusé, ils se disposent sous la forme de cordons pleins anastomosés; ces cordons (fig. 14) sont constitués par un nombre un peu variable de cellules (3 à 7), et affectent une disposition caractéristique sur les coupes intéressant leur grand axe. Les cellules de forme cubique présentent deux pôles: l'un externe contenant le noyau directement accolé aux capillaires sanguins (pôle vasculaire); l'autre très clair, dépourvu de granulations, est appliqué contre le pôle analogue de la cellule qui lui est opposée, et limite avec lui une sorte de lumière imperceptible (pôle fonctionnel). Dès ce stade, la partie épithéliale de la capsule rappelle la substance corticale des capsules de Reptiles vers la fin de l'incubation ou adultes. Quant à la substance médullaire, elle n'est encore représentée que par les amas de cellules parasympathiques des ganglions accolés à la substance corticale au niveau de sa face postéro-interne, dont l'évolution est jusqu'à maintenant demeurée stationnaire.

On peut encore retrouver des points de continuité entre les organes surrénal et génital, mais la limite entre les deux est facile à marquer ; la capsule a un aspect réticulé typique, tandis que les tubes de Valentin-Pflüger commencent à peine à s'accuser sur les embryons de 15,5 millimètres.

*Embryons de 17 à 20 millimètres (17,5 et 19,5).* — L'appareil d'excrétion définitif se développe de plus en plus, tandis que le corps de Wolff en régression devient une annexe de l'organe génital. La capsule surrénale atteint un millimètre en hauteur et un demi-millimètre en épaisseur; son tissu, d'apparence réticulée, ressemble de plus en plus à celui de l'organe génital. Des amas sympathiques se sont détachés de petits groupes de cellules plus petites et plus foncées que les cellules des cordons épithéliaux, et qui représentent évidemment la première ébauche de la sub-

stance médullaire. Il est encore impossible, sans doute à cause de la petitesse du corps cellulaire, de les caractériser par la chromaffinité.

*Embryons de 21 et de 23 millimètres.* — La structure de l'organe surrénal s'est à peine modifiée; cependant l'aspect réticulé de la substance corticale paraît plus net. Les cordons d'un diamètre de 28 à 30 μ sont assez régulièrement formés de deux rangées de cellules, et entre ces cordons rampent de nombreux capillaires sanguins. La substance médullaire est encore représentée par les amas de cellules parasympathiques annexées aux ganglions nerveux du sympathique. Sur les embryons de 23 mill. dont la capsule surrénale atteint un millimètre en hauteur sur un demi-millimètre en largeur, quelques groupes de cellules parasympathiques semblent se multiplier activement, et commencent à s'insinuer vers la périphérie entre les cordons de substance corticale. Jusqu'à ce stade, l'organe surrénal des oiseaux rappelle par sa disposition celui des reptiles adultes avec, en plus, quelques vagues poussées de substance médullaire dans la corticale. Toutefois, les amas de cellules parasympathiques ne restent pas localisés à la face postéro-interne de la capsule, mais se distribuent assez irrégulièrement sur presque toute sa surface, surtout dans les portions antéro-interne et postéro-interne.

*Embryons de 26 millimètres.* — Les capsules mesurent en hauteur 1500 μ, 500 μ en largeur, et 800 μ en épaisseur. Elles occupent leur position définitive de chaque côté de l'aorte, en avant et un peu en dedans du rein, en arrière de l'organe génital ; elles sont comme appendues aux veines rénales et à la veine cave inférieure, ayant en dehors d'elles les restes du corps de Wolff annexés à l'appareil génital. Leur structure (fig. 15) en ce qui concerne la substance corticale est identique à celle des stades précédents. On peut dire que cette substance a atteint son maximum de développement, tandis que celui de la substance médullaire se perfectionne par la pénétration entre les cordons corticaux de petits amas de cellules parasympathiques, qui vont fragmenter et subdiviser la substance corticale. Quelques amas parasympathiques sont encore restés en relation avec les ganglions sympathiques voisins, dans lesquels on distingue très bien les cellules nerveuses qui affectent déjà le type multipolaire.

*Embryons de 28 mill. (à terme).* — La capsule droite est située

en arrière du foie, et descend contre la veine cave inférieure (derrière le testicule chez le mâle), le long du bord interne du rein qu'elle déborde en haut d'environ un quart de millimètre. La capsule gauche occupe une situation analogue derrière l'estomac; elle est accolée à la face postérieure de l'ovaire chez la femelle, et adhère aux veines rénale et ovarienne. Les ganglions du plexus solaire s'interposent entre les capsules et la face interne de l'aorte.

Le tissu de l'organe surrénal est essentiellement composé par deux variétés de cordons : les uns pâles, dont l'épaisseur atteint 30 μ, sont constitués par des éléments clairs de 12 à 15 μ; les autres, irréguliers, fortement colorés, sont formés par de petites cellules de 8 à 9 μ dont le noyau est volumineux, et dont le corps cellulaire très grêle accuse à peine sa chromaffinité. Donc, à la naissance, la capsule surrénale peut être considérée comme n'ayant pas encore terminé son évolution, puisque la propriété chromaffine des cellules médullaires est encore peu accusée, et que ces éléments sont beaucoup plus petits que chez l'adulte.

*Perruche jeune et adulte.* — La structure de la capsule surrénale chez la perruche adulte est caractéristique. On voit, sur les coupes (fig. 16), deux substances très faciles à distinguer l'une de l'autre. La substance corticale est formée de cellules claires, assez volumineuses, dont le noyau se teint fortement par les réactifs colorants, et en particulier par la safranine, tandis que le corps cellulaire conserve toujours une teinte pâle, après l'action des colorants régressifs, par la méthode de Flemming. La substance médullaire est constituée par des éléments plus petits à noyau légèrement vésiculeux, et dont le corps cellulaire semble chargé de granulations. Sur les pièces fixées par les liquides contenant de l'acide chromique ou des chromates, les cellules médullaires prennent la teinte brune caractéristique des cellules chromaffines, et cette coloration ne peut être ni masquée ni modifiée par l'action des colorants plasmatiques. Les deux substances se pénètrent l'une l'autre, sans qu'aucune disposition régulière puisse s'observer entre les amas qui les forment. Les amas de substance médullaire, s'enfonçant dans la substance corticale, prennent la forme de travées très irrégulières dont le diamètre varie de 50 à 150 μ; on ne peut reconnaître aucun arrangement net dans la disposition des éléments qui les constituent. La substance corticale formée d'amas plus épais, présente, au contraire, une disposition cordonnale assez régulière.

Contre l'enveloppe fibreuse, on aperçoit, de distance en distance, de petits groupes de cellules ganglionnaires sympathiques accolés à des groupes de cellules médullaires.

**Conclusions**. — Nous résumerons, sous forme de conclusions générales concernant la classe des Oiseaux, les faits que nous avons observés chez le poulet et chez la perruche. La capsule surrénale se développe de très bonne heure aux dépens de centres de prolifération formés dans l'épithélium germinatif, au niveau de sa partie supéro-interne, dans une région spéciale, *zone surrénale*. De ces centres se détachent des cellules qui, par prolifération diffuse ou sous forme de bourgeons, se mettent en rapport avec les veines rénales efférentes du corps de Wolff, ou avec leur tronc collecteur commun, la veine interne du mésonéphros. Bientôt après, les éléments issus de l'épithélium du cœlome se groupent en amas fortement adhérents aux veines, et deviennent le siège d'une multiplication très active qui a pour résultat de les mettre en relation intime avec tous les organes voisins (glomérules wolffiens, organe génital, foie, mésentère, etc.). Plus tard, ces éléments se disposent en cordons cellulaires pleins anastomosés, et tendent alors à s'isoler, en s'entourant d'une enveloppe mésodermique. C'est à ce moment que des groupes de cellules, détachées des ganglions sympathiques, viennent s'accoler à l'ébauche épithéliale. Nous avons ainsi une disposition semblable à celle qui persiste pendant toute la vie chez les Reptiles : une substance corticale formée de cordons cellulaires à éléments clairs, une substance médullaire compacte à éléments sombres. Mais cette disposition ne persiste pas chez les Oiseaux, et, vers la fin de l'incubation, on voit des cordons de cellules parasympathiques se détacher des amas sympathiques; ces cordons s'enfoncent dans l'ébauche corticale, la fragmentent en nodules ou amas, et accusent peu après leur pénétration la chromaffinité. Nous verrons ultérieurement que chez les Mammifères des différences dans la forme et la disposition des cellules corticales se produisent à la fin de la vie fœtale, permettant d'établir plusieurs variétés de cellules corticales, alors qu'il n'y en a qu'une seule espèce chez les Oiseaux. Nous insistons particulièrement sur le mode d'évolution de la substance médullaire, qui ne résulte pas, comme l'a prétendu Fusari, d'une anastomose précoce des cordons sympathiques avec les cordons épithéliaux, mais bien d'une pénétration, d'une immigration tar-

dive dans l'ébauche corticale d'éléments parasympathiques, probablement de nature spéciale, et n'évoluant pas vers le type des cellules nerveuses, mais vers un type spécial, les cellules chromaffines.

(*A suivre.*)

---

## Explication des planches.

*Signification des lettres employées dans les figures.*

*a.*, aorte.
*a. g. e.*, artère gastro-épiploïque.
*a. m. s.*, artère mésentérique supérieure.
*b. s. e. c.*, bourgeons surrénaux dérivant de l'épithélium du cœlome.
*c.*, capillaires sanguins.
*c. a.*, capsule surrénale accessoire.
*c. c. m.*, cordons de cellules médullaires.
*c. d.*, corde dorsale.
*c. e.*, canal de l'épididyme.
*c. m.*, canal de Müller.
*c. p.*, cavité péritonéale.
*c. p. s.*, cellules parasympathiques.
*c. s.*, capsule surrénale (ébauche corticale).
*c. s. c.*, cordons de substance corticale.
*c. w.*, canal de Wolff.
*e.*, estomac.
*e. c.*, épithélium du cœlome.
*e. c. s.*, ébauche corticale de la capsule surrénale.
*e. f.*, enveloppe fibreuse de la capsule.
*e. g.*, éminence génitale.
*e. o.*, époophore.
*f.*, foie.
*g. s.*, ganglion sympathique.
*g. v. s.*, grande veine surrénale.
*g. w.*, glomérule wolffien.
*i.*, intestin.
*l. i. c.*, lacunes intercellulaires.
*m.*, mésentère.
*m. e.*, moelle épinière.
*m. n.*, mésonéphros.
*o. g.*, organe génital.
*p.*, péritoine.
*r. c.*, rameau communicant du sympathique.
*r. t.*, réseau du testicule.
*s. c.*, substance corticale de la capsule surrénale.
*s. m.*, substance médullaire de la capsule surrénale.
*t. c.*, tronc cœliaque.
*t. c. v. w.*, tronc commun des veines internes du corps de Wolff.
*t. w.*, tube segmentaire du corps de Wolff.
*v. c.*, veine centrale de la capsule surrénale.
*v. c. i.*, veine cave inférieure.
*v. c. p.*, veine cardinale postérieure.
*v. h.*, veine hépatique.
*v. i. c. w.*, veine interne du corps de Wolff.
*v. o.*, veine ombilicale.
*v. o. m.*, veine omphalo-mésentérique.
*v. p.*, veine porte.
*v. r.*, veine rénale.
*v. r. e. a.*, veines rénales efférentes antérieures du mésonéphros.
*v. r. e. p.*, veines rénales efférentes postérieures du mésonéphros.
*v. s.*, veine spermatique.
*z. f.*, zone fasciculée.
*z. g.*, zone glomérulée.
*z. r.*, zone réticulée.

### Planche I.

*Fig. 1.* — Reconstruction de la région de la capsule surrénale gauche sur un embryon de lézard des murailles de 6 mill. de long, montrant les relations de la capsule avec la veine interne du corps de Wolff, les veines rénales efférentes du mésonéphros et l'organe génital auquel elle est unie par des ponts de tissu commun.

*Fig. 2.* — Coupe transversale d'un embryon de lézard des murailles de 7,5 mill., montrant les relations de la capsule surrénale avec l'organe génital; du côté gauche, les deux organes sont continus, du côté droit, ils sont séparés par une veine rénale efférente antérieure du mésonéphros.

*Fig. 3.* — Coupe longitudinale de l'extrémité postérieure d'un embryon de lézard des murailles de 10 mill. de long, montrant les relations de la capsule surrénale avec le confluent des veines cave et omphalo-mésentérique, le corps de Wolff et les amas sympathiques du plexus solaire.

*Fig. 4.* — Coupe transversale de la capsule surrénale sur un embryon de lézard des murailles de 20 mill. de long, montrant les relations réciproques des substances corticale et médullaire de la capsule surrénale, et leurs connexions avec les restes du corps de Wolff et la veine rénale.

*Fig. 5.* — Coupe transversale de la capsule surrénale sur un lézard des murailles adulte, montrant la structure et les rapports des substances corticale et médullaire.

*Fig. 6.* — Coupe transversale de la région supérieure du corps de Wolff sur un embryon de poulet de 96 heures, montrant un centre de prolifération épithéliale aux dépens duquel s'est développée l'ébauche corticale de la capsule surrénale; celle-ci est située en arrière d'une veine rénale efférente antérieure du mésonéphros.

*Fig. 7.* — Coupe transversale de la région supérieure du corps de Wolff sur un embryon de poulet de 120 heures, montrant les relations de la capsule surrénale avec la veine interne du mésonéphros, les glomérules wolffiens et les ganglions sympathiques.

*Fig. 8.* — Coupe transversale de la capsule surrénale sur un embryon de poulet de 200 heures, montrant les cordons de la substance corticale et un amas ganglionnaire du sympathique qui lui est accolé et qui renferme des cellules parasympathiques.

## Planche II.

*Fig. 9.* — Coupe transversale d'un embryon de perruche de 5 mill., passant par la région supérieure du corps de Wolff, et montrant la formation d'un bourgeon épithélial surrénal qui s'insinue entre la veine interne du corps de Wolff et une veine efférente antérieure du mésonéphros.

*Fig. 10.* — Coupe transversale passant par la région supérieure du corps de Wolff sur un embryon de perruche de 5,2 mill., et montrant un des centres de prolifération de l'épithélium du cœlome destiné à la formation des bourgeons surrénaux.

*Fig. 11.* — Coupe transversale passant un peu plus bas que la précédente sur le même embryon, et montrant la dérivation d'un bourgeon surrénal, et ses relations avec la veine interne du corps de Wolff et avec une veine rénale efférente antérieure du mésonéphros.

*Fig. 12.* — Coupe transversale d'un embryon de perruche de 5,5 mill., passant par la partie supérieure du corps de Wolff, et montrant les relations de l'ébauche corticale surrénale avec l'organe génital.

*Fig. 13.* — Coupe transversale d'un embryon de perruche de 8,5 mill., passant par la partie supérieure du corps de Wolff, et montrant les rela-

tions de l'ébauche corticale surrénale avec les vaisseaux veineux et avec les ganglions sympathiques. (Coupe vue de bas en haut.)

*Fig. 14.* — Coupe transversale de la capsule surrénale sur un embryon de perruche de 15 mill., montrant la structure de l'ébauche corticale et ses relations avec un ganglion sympathique ne renfermant pas de cellules parasympathiques.

## Planche III.

*Fig. 15.* — Coupe transversale de la capsule surrénale sur un embryon de perruche de 26 mill. (très voisin de l'éclosion), montrant la pénétration de cellules parasympathiques dans l'ébauche corticale.

*Fig. 16.* — Coupe transversale de la capsule surrénale sur une jeune perruche montrant la disposition respective des substances corticale et médullaire.

*Fig. 17.* — Coupe transversale sur la capsule surrénale d'un embryon de cheval de 9,6 cent., montrant l'envahissement de l'ébauche corticale par les cellules parasympathiques.

*Fig. 18.* — Coupe transversale sur la capsule surrénale d'un embryon de cheval de 11 cent., montrant la constitution de la masse centrale et le premier stade du remaniement vasculaire.

*Fig. 19.* — Coupe transversale de la région supérieure du corps de Wolff sur un embryon de porc de 19 mill., montrant les relations de l'ébauche corticale surrénale avec le mésonéphros, l'éminence génitale, la veine interne du mésonéphros et les ganglions sympathiques.

*Fig. 20.* — Coupe transversale sur la capsule surrénale d'un embryon de porc de 3,6 cent., montrant la pénétration des cellules parasympathiques dans l'ébauche corticale.

## Planche IV.

*Fig. 21.* — Coupe transversale sur la capsule surrénale d'un embryon de porc de 5,5 cent., montrant la progression des cellules parasympathiques vers la partie centrale de l'organe.

*Fig. 22.* — Coupe transversale de la région supérieure du corps de Wolff sur un embryon de mouton de 15 mill., montrant les relations de l'ébauche surrénale avec la veine interne du mésonéphros et avec l'organe génital.

*Fig. 23.* — Coupe transversale sur la capsule surrénale d'un embryon de mouton de 3,5 cent., montrant le début de la pénétration des cellules parasympathiques dans l'ébauche corticale.

*Fig. 24.* — Coupe transversale sur la capsule surrénale d'un embryon de mouton de 8,5 cent., passant à une certaine distance du centre de l'organe et montrant la progression des cellules médullaires vers la région centrale. On remarque en haut et à gauche une capsule surrénale accessoire composée uniquement de substance corticale.

*Fig. 25.* — Cellules isolées de la capsule surrénale d'embryons de mouton montrant deux stades de l'évolution des cellules; — *c*, cellules corticales sur un embryon de 3,5 cent.; — *c'*, les mêmes sur un embryon de 5,5 cent ; — *m*, cellules parasympathiques (médullaires) sur un embryon de 5,5 cent.; — *m'*, les mêmes sur un embryon de 17 cent.

*Fig. 26.* — Coupe transversale sur la capsule surrénale d'un embryon de mouton de 17 cent., montrant la progression vers la région centrale des amas de cellules médullaires entre lesquels sont emprisonnés de nombreux îlots de cellules corticales.

*Fig. 27.* — Coupe transversale sur la capsule surrénale d'un embryon de mouton de 30 cent., montrant l'organisation définitive des deux substances corticale et médullaire; la substance médullaire renferme encore des cordons de substance corticale.

## Planche V.

*Fig. 28.* — Coupe transversale de la partie supérieure du corps de Wolff sur un embryon de lapin de 307 heures, montrant les relations de la capsule surrénale avec les veines du corps de Wolff.

*Fig. 29.* — Coupe transversale de la partie supérieure du corps de Wolff sur un embryon de taupe de 7 mill., montrant un des centres de prolifération de l'épithélium du cœlome destiné à la formation des bourgeons surrénaux.

*Fig. 30.* — Coupe transversale sur la capsule surrénale d'une taupe nouveau-née montrant la situation respective des substances corticale et médullaire; à la limite des deux substances persiste un noyau de cellules parasympathiques.

*Fig. 31.* — Coupe transversale intéressant un cordon de substance médullaire entouré de cordons de substance corticale sur un embryon de chat de 8 cent.

*Fig. 32.* — Coupe transversale de la région supérieure du corps de Wolff (en régression) sur un embryon humain de 19 mill., montrant la pénétration de cellules parasympathiques dans l'ébauche corticale de la capsule surrénale. La coupe passe au voisinage du hile de la capsule et intéresse l'artère capsulaire moyenne et l'abouchement de la grande veine surrénale dans la veine cave inférieure.

# NOTE

SUR UN

# CAS SINGULIER D'ISCHIOPAGIE CROISÉE

**Par Ch. FÉRÉ**
Médecin de Bicêtre.

---

Parmi les cas assez nombreux de monstruosités doubles que j'ai eu occasion d'observer au cours de mes études de tératologie et dont je n'ai pas encore eu le temps de faire une étude complète, j'en signalerai un qui me paraît mériter une mention spéciale. La description sera rendue plus facile par une photographie que je dois à l'obligeance de mon collègue M. Nageotte (voir la figure ci-contre).

Il s'agit d'un embryon de poulet observé après soixante-douze heures d'incubation.

La masse embryonnaire a la forme générale d'une croix, constituée par une branche horizontale à peu près régulièrement rectiligne et par une branche verticale dont la partie supérieure est oblique de haut en bas et de droite à gauche tandis que la partie inférieure s'incline en sens inverse pour former avec la partie supérieure un angle obtus ouvert à droite.

La branche horizontale de la croix est formée par deux extrémités caudales opposées par leur partie centrale. Les deux gouttières présentent vers leur extrémité un sinus bien net.

La branche verticale de la croix est constituée à sa partie supérieure, oblique vers la gauche, par la portion céphalo-thoracique d'un embryon à peu près régulier opposée par son extrémité distale à l'extrémité distale de la portion céphalo-thoracique d'un autre embryon mal développé et dirigé en sens inverse.

Les gouttières vertébrales entre-croisées forment quatre angles inégaux, deux obtus à gauche, deux aigus à droite. Les deux angles obtus sont respectivement bordés par une rangée angulaire de protovertèbres qui appartiennent, la supérieure à l'embryon supérieur, l'inférieure à l'embryon inférieur, de sorte que la queue gauche appartient par moitié aux deux embryons. La queue droite ne peut

guère avoir une constitution différente mais on ne peut pas y suivre les séries de protovertèbres.

Cette constitution des portions caudales de l'embryon double paraît indiquer un mode de formation particulier, qui paraît être le suivant :

Les deux embryons se sont touchés par leur extrémité caudale. Sous l'influence de la pression réciproque, chacune des deux extrémités caudales opposées s'est dédoublée par une division longitudinale. La pression continuant, chaque division longitudinale s'est accolée à la division longitudinale correspondante de l'autre embryon, de sorte que chaque embryon a fourni une moitié latérale à chaque extrémité caudale. Cet accolement secondaire par moitié réalise une ischiopagie croisée.

# SUR LES MODIFICATIONS PRODUITES
# DANS LA STRUCTURE DES SURRÉNALES
# PAR LA TÉTANISATION MUSCULAIRE

PAR MM.

**BARDIER et BONNE**

(*Travail des Laboratoires de Physiologie et d'Histologie de la Faculté de médecine de Toulouse.*)

---

On sait actuellement que la surrénale verse dans le sang une substance destinée à neutraliser les produits de déchet de la contraction musculaire. On a étudié, d'autre part, soit au moyen de la pilocarpine, soit au cours de certains états physiologiques (gestation) [1] les modifications structurales qui traduisent l'activité de cette glande : elles sont essentiellement comparables à celles que présentent les glandes à débit externe, chez lesquelles, d'ailleurs, le processus est plus facile à suivre, car il est le plus souvent univoque et plus susceptible d'être modifié par l'expérimentateur. Il était intéressant, en s'appuyant sur ces faits connus, de chercher si la fatigue musculaire provoque dans la surrénale, des changements de même nature. Telle est la question qu'ont abordée MM. Bernard et Bigart [2] et que nous avions de notre côté essayé de résoudre par une série d'expériences conçues d'une façon un peu différente et dont les résultats ont été déjà publiés dans une note préliminaire [3].

1. Guieysse, *Journal de l'Anatomie*, 1901.
2. *Société de Biologie*, séance du 6 décembre 1902.
3. *Id.*, 14 mars 1902.

La surrénale présente au point de vue histologique des différences individuelles profondes, beaucoup plus étendues que les variations macroscopiques, et qui portent justement sur les détails de structure que l'on rattache au processus de sécrétion. En outre, celui-ci diffère pour chacune des zones de la substance corticale; il imprime aux éléments constitutifs de ces dernières des aspects dissemblables dont l'interprétation est d'autant plus délicate que les transitions d'une couche à l'autre sont essentiellement graduelles. Enfin l'influence que les contractions musculaires de l'animal vivant exercent sur la surrénale est forcément continue : expérimentalement, elle ne peut être qu'exagérée, et dans de certaines limites, par l'augmentation de la force et de la fréquence de ces contractions.

Il était donc nécessaire d'avoir, pour chaque expérience, un élément de comparaison qui permît d'éliminer le plus possible ces diverses causes d'erreur : il fallait pouvoir se reporter, pour chaque détail de structure, à une surrénale qui, jusqu'au moment de la tétanisation, eût été placée dans les mêmes conditions que celle qui allait être soumise à l'action de la fatigue musculaire : le plus simple était donc de pratiquer une décapsulation unilatérale immédiatement avant la tétanisation, et de donner à celle-ci une durée assez longue pour produire une différence nette entre les deux glandes du même animal. En l'absence d'un point de comparaison, rien n'empêche de rapporter à l'épuisement musculaire tous les signes histologiques d'activité que présente la surrénale : une telle conclusion peut se trouver exacte, mais comme rien ne prouve actuellement que la sécrétion de la surrénale ne dépende que de l'activité du système musculaire, le seul moyen de faire le départ exact des modifications structurales qui dépendent de cette activité est de se mettre dans des conditions telles que celle-ci soit seule à varier.

Il fallait, d'autre part, donner à chaque expérience une durée assez courte pour éviter que des modifications histologiques relevant de l'hypertrophie compensative ne vinssent compliquer nos résultats et en rendre l'interprétation plus difficile.

## Technique.

Nos expériences ont été faites sur le cobaye dont les capsules relativement volumineuses sont d'une ablation facile; en outre, leur

structure et leurs modifications fonctionnelles sont mieux connues que pour la plupart des autres animaux de laboratoire, grâce aux nombreux travaux dont elles ont été l'objet.

On commence par enlever, par la voie lombaire, une des surrénales. Dès que l'animal est remis du traumatisme, d'ailleurs peu considérable, avec le procédé employé, on pratique la tétanisation des muscles du train postérieur : une électrode est introduite dans la région lombaire, l'autre traverse les deux tarses; on emploie un courant induit d'intensité croissante et l'on poursuit la faradisation jusqu'au moment où les muscles ne réagissent plus et où l'animal ne peut plus exécuter aucun mouvement volontaire de son arrière-train : on le sacrifie alors et enlève la deuxième capsule.

La durée de chaque séance a été très variable : deux de nos cobayes, épuisés sans doute par un traumatisme plus considérable, moururent après une heure de faradisation; chez d'autres l'expérience put être continuée pendant quatre et cinq heures; chez d'autres enfin sa durée n'excéda pas deux à trois heures.

Aussitôt après son ablation chaque capsule était rapidement examinée au sujet des dimensions relatives des deux zones visibles sur section transversale, puis divisée en fragments de deux à trois millimètres d'épaisseur que l'on immergeait dans les fixateurs : liquides de Flemming, de Zenker et de Gilson (alcool absolu, chloroforme, acide acétique et sublimé). Ce dernier nous a paru donner les meilleurs résultats; cependant, malgré sa grande pénétration, qui égale presque celle des vapeurs osmiques, on pouvait toujours noter une légère différence, quant aux qualités de la fixation, entre les parties superficielles et les parties profondes de chaque fragment. Ce fait est très important; nous avons en effet été amenés à rattacher à la fixation certains aspects mal caractérisés des éléments de la surrénale : les cellules les plus périphériques de la zone spongieuse présentent souvent un protoplasma moins nettement alvéolaire que les cellules plus profondes; les travées sont plus larges et les mailles se teignent très légèrement par les couleurs acides : il semble que la disjonction des éléments constitutifs du cytoplasma n'ait pas eu le temps de s'achever avant que la fixation ne fût complète. Il est rare, d'ailleurs, quel que soit le fixateur employé, que l'état spongieux offre une égale netteté sur toutes les coupes d'une même série : on rencontre presque toujours des cellules dont les trabécules se sont rompues et qui montrent une structure grossiè-

rement granuleuse; leur aspect rappelle celui des cellules contractées ou revenues sur elles-mêmes après expulsion du liquide formé dans leur cytoplasma. Ce fait, qui doit toujours être pris en considération lorsqu'on étudie les modifications que la sécrétion imprime à une cellule glandulaire, est d'une importance encore plus grande quand on a à comparer à ce sujet deux organes de même nature. Nous aurons plus loin à exposer d'autres faits qui nous paraissent passibles d'une interprétation semblable.

Les coupes furent faites après inclusion à la paraffine. Pour les pièces fixées au Flemming, qui étaient spécialement destinées à l'étude de la graisse, nous avons, pour le passage de l'alcool à la paraffine, choisi l'acétone : ce réactif nous parut avoir sur la graisse une action moins dissolvante que certains autres liquides employés en pareil cas : le xylol et l'essence de cèdre en particulier. — Coloration à l'hématéine-éosine ou par les méthodes régressives usuelles : bleu polychrome et fuchsine au tannin ou éosine, hématoxyline ferrique, rouge magenta et indigocarmin, safranine et Lichtgrünn, etc.

## Examen a l'œil nu.

La surrénale du cobaye présente deux zones faciles à distinguer à l'œil nu sur section transversale ou longitudinale : une zone externe, de coloration claire, formant un mince anneau autour de la zone centrale : celle-ci est de teinte beaucoup plus foncée. Ainsi que l'a fait remarquer Kölliker, et contrairement à beaucoup d'auteurs, ces deux zones ne correspondent pas respectivement à la substance corticale et à la substance médullaire : l'anneau clair périphérique représente la couche glomérulaire et la partie externe de la couche fasciculée; la masse brune centrale correspond à la partie profonde de la substance corticale et à la substance médullaire que l'on peut souvent distinguer à l'œil nu sous forme d'un petit triangle un peu moins foncé.

L'épaisseur relative des deux zones offre de grandes variations individuelles et nous a paru indépendante des autres caractères macroscopiques présentés par la capsule : dimensions, consistance, etc. Nous avons soigneusement comparé les deux surrénales de chaque animal, prélevées avant et après la tétanisation, sans remarquer jamais la moindre différence au sujet de la largeur de la

zone claire périphérique. Les modifications produites par la tétanisation sont beaucoup trop légères pour se traduire par des différences macroscopiques.

## Examen microscopique.

Nous exposerons d'abord, sans passer successivement en revue toutes les couches de la surrénale, les modifications histologiques que nous avons retrouvées d'une façon constante dans toutes nos expériences; nous décrirons ensuite certains détails de structure peut être en rapport avec le processus de sécrétion mais qui nous ont paru dépendre également des manipulations techniques, et ce, dans une proportion trop difficile à préciser pour que la comparaison des deux glandes examinées eût pu aboutir à des résultats utilisables.

I. — Dans les *surrénales prélevées avant tétanisation* (fig. 1), le protoplasma des cellules de la zone spongieuse présente un aspect alvéolaire bien connu et dont la netteté dépend en grande partie du fixateur employé. Ainsi que nous l'avons déjà fait remarquer : il est rare, quelques soins que l'on ait apportés à la fixation, que celle-ci ait agi également sur toutes les cellules : on en rencontre souvent quelques-unes dont le cytoplasma plus ou moins bouleversé s'est condensé autour du noyau en granulations à contours flous et irréguliers.

Les dimensions des mailles et des trabécules varient dans de très faibles limites : il est donc en général facile de distinguer ces mailles des *vacuoles* que l'on rencontre dans certaines cellules et qui sont d'ailleurs de diamètre très variable, presque toujours à contours arrondis, à moins qu'il ne s'en trouve plusieurs contiguës dans une même cellule, quelquefois assez volumineuses pour réduire le cytoplasma à un mince liséré périphérique. Enfin, tandis que sur certaines coupes de matériel fixé au Gilson, les colorants acides teignent légèrement le contenu des mailles, l'aire des vacuoles reste toujours incolore.

L'état spongieux des cellules se prolonge dans la zone fasciculée sur une profondeur variable et qui peut évidemment dépendre de l'orientation de la coupe et du niveau où celle-ci a été pratiquée : il se poursuit quelquefois jusqu'à la substance réticulée : on ne

peut attribuer uniquement à la fixation les différences observées à cet égard : mal fixé, le spongioplasma se résout en granulations peu distinctes, à affinités chromatiques mal définies et se différencie assez facilement du protoplasma à granulations plus fines, plus nettes, et plus franchement acidophiles des cellules de la substance réticulée proprement dite. Celle-ci, d'autre part, se prolonge souvent dans la zone spongieuse sous forme de travées d'épaisseur inégale et à contours anguleux : les cellules qui les constituent sont

Fig. 1. — Zone glomérulaire et portion périphérique de la zone spongieuse d'une surrénale prélevée avant tétanisation (Gilson; hématoxyline ferrique, érythrosine. — Chambre claire).

quelquefois difficiles à distinguer des spongiocytes rétractées après excrétion du liquide formé dans leur intérieur : l'opposition n'est d'ailleurs que relative puisque Guieysse a montré que sous l'influence d'un processus lent et continu, la gestation, la zone spongieuse augmente d'épaisseur aux dépens de la fasciculée.

Dans les *surrénales prélevées après tétanisation* (fig. 2) les *vacuoles* sont nettement plus nombreuses et réparties sur une plus grande étendue de la substance corticale : on retrouve quelques-unes sur les confins de la zone réticulée, dans des cellules à protoplasma granuleux. Les plus petites d'entre elles sont quelquefois assez fines pour ne pouvoir être différenciées que grâce à leurs contours arrondis des mailles élargies qui les entourent. Les plus volumineuses occupent presque tout le corps de la cellule dont le proto-

plasma forme un liséré compact et plus ou moins épais, comprenant le noyau. Quelquefois, la bordure discontinue et l'irrégularité des contours de la vacuole témoignent de la récente expulsion du contenu de cette dernière. On rencontre souvent enfin des cellules contenant plusieurs vacuoles, de dimensions inégales séparées par de minces ponts protoplasmiques ou déjà fusionnées en partie.

Les cellules à vacuoles forment souvent des séries radiées plus

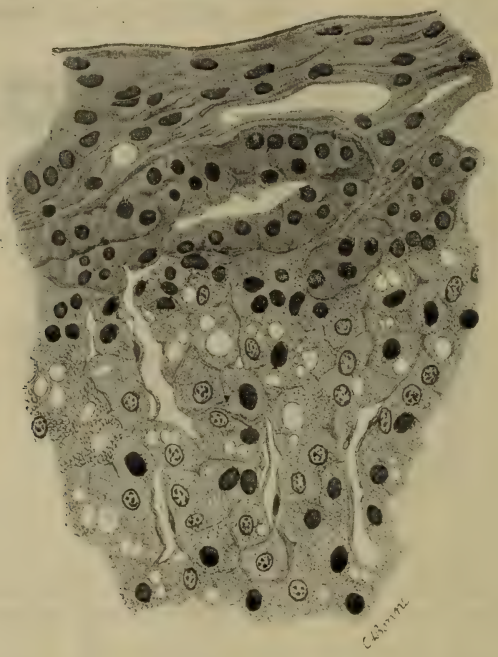

Fig. 2. — Zone glomérulaire et portion périphérique de la zone spongieuse d'une surrénale prélevée après tétanisation. — Augmentation du nombre et du diamètre des vacuoles (Gilson; hématoxyline ferrique, érythrosine. — Chambre claire).

ou moins longues, disposition très rare dans les surrénales prélevées avant tétanisation.

Les *lignes de ciment* qui séparent les cellules sont toujours continues et ne contiennent dans leur épaisseur ni vacuoles, ni granulations, à moins que quelques-uns des éléments du voisinage immédiat n'aient souffert des manipulations techniques et ne présentent ainsi des traces plus ou moins profondes de bouleversement : rupture et issue de gouttes sarcodiques, déformation, rétraction, etc.

Nous essayerons, plus loin, après la description de quelques autres détails de structure, de dégager la signification histophysiologique des vacuoles.

II. — *Graisse intracellulaire.* Dans les surrénales prélevées avant tétanisation et fixées pendant vingt-quatre heures au Flemming, on ne rencontre dans la couche glomérulaire que des *granulations* très fines et très clairsemées. La zone spongieuse est au contraire bourrée de grains de volume inégal, de contours souvent irréguliers et de teinte plus ou moins foncée. Leur nombre est tel que, vu à un faible grossissement, l'ensemble de la substance fasciculée forme une masse sombre mal limitée en dedans mais tranchant nettement en dehors sur la bordure claire qui représente la couche glomérulaire et la capsule fibreuse. Au voisinage de la zone réticulée les granulations deviennent moins nombreuses et plus irrégulières, mais il est important de noter, au point de vue de la signification des mailles des spongiocytes qu'elles dépassent de beaucoup l'aire de distribution de celles-ci. En effet, la réduction de l'osmium ne porte sur toutes les granulations graisseuses que dans les coupes les plus superficielles du fragment immergé dans le fixateur : plus profondément, et malgré la minceur de la tranche (2 millimètres), elle se limite à la périphérie de la zone spongieuse qui présente alors, vers le centre, son aspect spumeux ordinaire : il est donc facile de constater que son étendue est moindre que celle de la zone que les coupes voisines de la surface montrent bourrée de granulations. Celles-ci, comme la plupart des formations graisseuses intra-épithéliales de très faibles dimensions, sont solubles, même après action prolongée de l'acide osmique dans divers réactifs histologiques : l'alcool, le xylol, les essences et même, semble-t-il, la glycérine. Elles offrent d'autre part, d'après Plecnik[1] et Lewinsohn[2] certaines réactions caractéristiques : teinte brune par l'osmium, ne devenant noire qu'après action de l'alcool; si l'on met dans l'Altmann pendant quarante-huit heures des coupes à la celloïdine de surrénales durcies au Muller, les granulations intra-épithéliales se colorent en noir, tandis que la graisse qui entoure l'organe reste incolore; enfin, elles se teignent en bleu par la méthode de Pal.

Au milieu de ces granulations de volume et de configurations en somme à peu près uniformes, on trouve dans toute l'étendue de la zone fasciculée et surtout dans la périphérie de la couche spon-

1. Zur Histologie der Nebennieren, *Arch. f. mikr. Anatomie*, 1902, vol. LX, fasc. 3, p. 414.
2. *Arch. f. mikr. Technik.*, vol. XVIII.

gieuse des *gouttelettes* de graisse beaucoup plus volumineuses, à contours irréguliers, de dimensions très inégales et plus résistantes à l'action dissolvante des réactifs énumérés ci-dessus.

Dans les *surrénales prélevées après tétanisation* (fig. 3), ces gouttelettes sont plus nombreuses mais la différence est ici moindre que pour les vacuoles; on en trouve souvent plusieurs dans une même cellule. Un examen attentif permet quelquefois de remarquer qu'elles sont partiellement évidées ou plutôt moulées sur certaines trabécules plus volumineuses du protoplasma. Les cellules où se

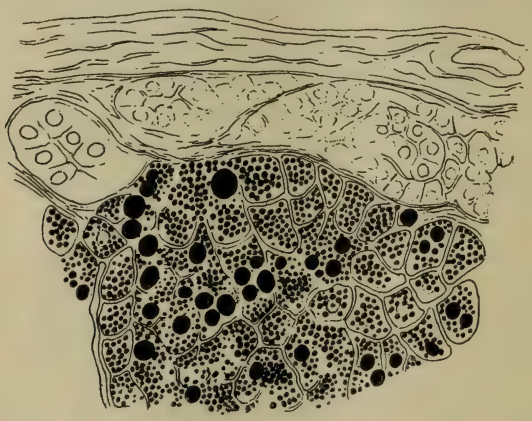

Fig. 3. — Répartition des granulations et des gouttelettes de graisse dans la périphérie de la zone spongieuse d'une surrénale prélevée après tétanisation (Flemming, vingt-quatre heures; alcools, acétone, paraffine, pas de coloration. — Chambre claire).

rencontrent les gouttelettes ne présentent qu'un petit nombre de granulations, de taille inégale, dissiminées, ou amassées dans le voisinage de la gouttelette.

III. — Tels sont les seuls effets de la tétanisation qui nous aient paru constants : augmentation du nombre des vacuoles et changement de la répartition de la graisse intracellulaire. Ces modifications sont faciles à différencier de celles qui dépendent des manipulations techniques. Il n'en est pas de même de certains détails de structure que nous allons maintenant examiner et au sujet desquels nous n'avons trouvé, entre les deux surrénales de chaque animal, que des différences tout à fait contingentes : ils nous ont paru d'ailleurs dépendre principalement de l'action des réactifs.

*Corps sidérophiles.* — Nous ne nous étendrons pas longuement sur la forme et la répartition de ces éléments, ne pouvant que renvoyer

aux descriptions qui en ont été déjà faites, à celle de Guieysse en particulier. Ce sont des différenciations protoplasmiques que l'on trouve surtout dans la zone fasciculée et qui se présentent, après fixation au Zenker et coloration à l'hématoxyline ferrique, sous forme de corpuscules assez volumineux, essentiellement irréguliers dans leur forme et leur répartition : filaments plus ou moins allongés, sinueux ou rectilignes; segments de cercle lisses ou pourvus d'aspérités, cantonnés au voisinage du noyau ou vers la périphérie de la cellule, ou enfin occupant presque toute l'étendue du protoplasma de celle-ci. Guieysse les a rapprochés de certains produits mieux connus et plus définis (Nebenkerne, filaments basaux) qui témoignent de la différenciation du protoplasma par une fonction sécrétoire. Aussi, dès le début de nos recherches, notre attention a-t-elle été spécialement attirée sur ce point. Nous avons tout d'abord été frappés de l'irrégularité avec laquelle ils se présentent à l'observation : tandis que sur certaines coupes on parvient assez facilement à les colorer, il est, sur d'autres, impossible, malgré une technique en apparence identique, de les mettre en évidence ; nous avons remarqué d'autre part que leur répartition est inégale et irrégulière sur une même coupe ou une même série et qu'ils manquaient presque toujours dans les points les mieux fixés où le protoplasma présente sa stucture normale et est resté en contiguïté parfaite avec les lignes de ciment ou les parois vasculaires qui circonscrivent chaque cellule. Cette relation nous a paru constante, mais elle ne suffirait pas à elle seule àe nlever aux corps sidérophiles toute valeur cytologique; c'est surtout en effet l'étude de certains faits connexes qui nous a conduits à considérer comme artificielles ces formations intracellulaires. Outre son pouvoir colorant électif que mettent en évidence certaines élaborations intranucléaires ou ergastoplasmiques nettement définies telles que les filaments basaux, l'hématoxyline ferrique semble posséder un autre mode d'action, peut-être au fond assimilable au précédent, mais qu'il nous paraît plus juste de considérer comme consistant en un simple dépôt de matière pulvérulente. En suivant au microscope la différenciation par l'alun de fer, on peut remarquer que celle-ci se fait plus lentement dans certaines portions de la coupe telles que celles qui avoisinent la capsule fibreuse, plus rapidement au contraire dans les régions de structure moins hétérogène, enfin, que la décoloration reste facilement incomplète dans certains points

préparés pour ainsi dire pour l'accumulation du précipité ferrique : c'est ainsi que l'on peut voir, en certains points de la périphérie de la zone spongieuse, l'hématoxyline dessiner en noir le long du pôle interne de chaque cellule des arcatures, lisses, ou pourvues sur leur bord concave d'aspérités qui servent de point d'attache aux trabécules délimitant les mailles : l'aspect général rappelle alors celui de certaines coupes du corps de Malpigi. Or il est aisé de constater, en tirant parti des inégalités de fixation et de coloration presque inévitables avec un tissu aussi délicat, que, dans les points où le spongioplasma s'est partiellement disjoint des lignes de ciment, la séparation s'est toujours faite en premier lieu au niveau du pôle interne de chaque cellule c'est-à-dire au point où s'accumulent de préférence les dépôts d'hématoxyline ferrique. Il peut arriver aussi que cette méthode colore dans une cellule de la zone spongieuse tout ou partie du spongioplasma dont les mailles se dessinent en noir-bleu transparent entre les travées teintes en noir opaque : quand les travées ne sont imprégnées que sur une faible étendue l'aspect est analogue à celui d'un corps sidérophile pourvu d'aspérités.

D'autre part, sur les coupes parfaitement fixées et qui se trouvent avoir échappé au cours des manipulations ultérieures à toute action perturbatrice, il est impossible, quel que soit le temps que l'on accorde au mordançage et à la coloration, de mettre en évidence dans la zone fasciculée, ni dans la zone réticulée, de véritables corps sidérophiles : inversement, lorsque ceux-ci existent, on peut toujours déceler des signes de fixation insuffisante : fissures du cytoplasma, sa disjonction complète ou partielle d'avec les lignes de ciment, état « contracté » d'un grand nombre de cellules dont quelques-unes même sont complètement teintes en noir par l'hématoxyline.

Enfin, sur certaines coupes de fragments ayant probablement séjourné trop longtemps dans le fixateur (Zenker ou Gilson), les noyaux seuls sont colorés en noir parfait : on trouve par contre dans la zone fasciculée des cellules de structure grossièrement granuleuses, d'un gris plus ou moins foncé, souvent disposées en séries alternant avec des files de cellules plus claires.

Comment faudrait-il, dans notre hypothèse, se représenter la formation des corps sidérophiles? Soustrait aux conditions vitales d'osmose, de tension superficielle, qui le maintenaient dans sa

structure normale, le protoplasma a eu le temps, avant l'arrivée du fixateur ou par suite d'une action insuffisante de celui-ci, de perdre son homogénéité, de se contracter ou de se fissurer, de se dissocier partiellement en ses éléments constitutifs. Le bouleversement que favorisent les manipulations subséquentes aide à la dissociation des parties de consistance différente : ainsi se forment des sortes de remparts ou de véritables lacunes qui offrent plus de prise à l'hématoxyline que les points qui ont conservé leur homogénéité originelle.

On peut enfin remarquer que la forme et la diposition des corps sidérophiles dépendent dans une certaine mesure du mode de déformation de la cellule. Guieysse insiste sur leur extrême polymorphisme qui suffirait, semble-t-il, à les différencier des formations ergastoplasmiques vraies. En résumé, quoiqu'ils ne se présentent jamais, avec les caractères assignés par cet auteur, dans la zone spongieuse, nous nous refusons à les considérer comme la traduction cytologique directe d'un stade sécrétoire quelconque, car, si la sécrétion joue un rôle dans leur production, sa part est certainement moins grande que celle des manipulations techniques et ne nous semble pas pouvoir en être exactement distinguée. Nous n'avons d'ailleurs jamais constaté aucune différence à leur sujet entre les deux surrénales d'un même animal.

*Grains de zymogène, grains fuchsinophiles.* — La méthode d'Heidenhain permet de mettre en évidence dans certaines cellules de la formation réticulée des grains noirs très fins, difficiles à colorer et que plusieurs auteurs ont rapprochés des granulations des cellules à ferment. On peut d'autre part, dans certaines cellules de la zone fasciculée, colorer, soit par le Gram soit par la fuchsine (Mulon [1]), des granulations plus volumineuses et qui s'amassent de préférence dans le pôle voisin d'une cavité vasculaire. Elles représenteraient des formations ergastoplasmiques et pourraient passer dans les vaisseaux par osmose. Nous n'avons jamais pu constater de différence à leur sujet entre les deux surrénales du même animal; de même pour les grains dits de zymogène : ceux-ci sont quelquefois d'ailleurs difficiles à distinguer de certains précipités d'hématoxyline ferrique et sur les coupes où leur répartition était

1. Excrétion des surrénales du cobaye dans les vaisseaux sanguins, *Soc. Biol.*, 27 déc. 1902.

irrégulière, nous avons le plus souvent pu relever dans leur voisinage des indices de fixation insuffisante.

*États des noyaux.* — Quel que soit le procédé de coloration employé, les noyaux des zones spongieuse, fasciculée et réticulée, présentent toujours une grande diversité d'aspect, sans qu'on puisse établir une relation quelconque entre les caractères qu'ils présentent et les différents détails de structure qu'offre la cellule. Avec l'hématoxyline au fer certains noyaux forment des masses opaques, d'autres au contraire laissent voir un fin réseau chromatique et des nucléoles; avec le bleu polychrome, les uns forment encore une masse opaque bleue ou violette, d'autres au contraire montrent quelques granulations remarquables par leur netteté et l'uniformité de leur volume; avec la safranine enfin nous avons pu déceler quelques rares cynèses (stade spirème) *jusque dans la profondeur de la substance fasciculée.* Nous n'avons jamais observé de différence au point de vue de la répartition des noyaux clairs et des noyaux opaques, ni d'aucun autre détail touchant leur structure, entre les surrénales prélevées au repos et les surrénales soumises à l'action indirecte de la tétanisation. Nous pensons d'ailleurs, malgré la particularité que nous venons de mentionner à propos de la méthode de Gram, que les différences d'aspect des noyaux sont réellement d'ordre vital, probablement en rapport avec la sécrétion, et sont relativement indépendantes de la technique.

*État des vaisseaux.* — Le degré de congestion sanguine de la surrénale ne peut pas être apprécié à l'œil nu : au microscope nous avons constaté à ce sujet de très grandes variations individuelles; sans pouvoir jamais déceler aucune corrélation entre le degré de réplétion des vaisseaux et les caractères (dimensions, consistance, etc.), présentés par la glande au moment de son ablation. La congestion sanguine s'est montrée d'autre part indépendante de certaines modifications structurales constantes, telles que l'augmentation du nombre des vacuoles dans la zone spongieuse.

Nous avons fréquemment observé, surtout dans les régions profondes de la substance corticale, et dans la substance médullaire, la présence, dans la lumière vasculaire, de granulations de diverse nature : granulations teintes en rose par l'érythrosine ou l'éosine, en rouge par la fuchsine, en bleu par le Gram, granulations très fines teintes en noir par l'hématoxyline ferrique, pigment; mais il était toujours possible de remarquer dans le voisinage ou à une

faible distance, l'existence de cellules nettement rompues ou plus ou moins bouleversées par le départ de gouttelettes sarcodiques : nous concluons donc, contrairement à l'avis d'Hultgren, Anderson, Guieysse, Alexander, Carlier, etc., que le passage de granulations dans les vaisseaux n'a pas lieu pendant la vie : il est plus rationnel de l'expliquer, avec M. le Professeur Renaut, par la rupture artificielle des cellules où elles se sont formées et l'issue de gouttes sarcodiques qui les entraînent avec elles. Nous avons fait la même remarque pour les éléments figurés que l'on peut rencontrer dans l'épaisseur des lignes de ciment, le long des travées radiées.

La *substance médullaire* ne nous a jamais présenté aucune particularité digne d'être notée.

## Essai d'interprétation.

I. — Guieysse a montré que, chez le cobaye, les modifications que la gestation imprime à la surrénale prédominent au niveau de la zone spongieuse, où elles apparaissent d'ailleurs en premier lieu; nous voyons qu'il en est de même pour les modifications produites par la tétanisation des muscles, mais ce processus, agissant moins longtemps, a borné son action aux parties de la glande les plus aptes à entrer en activité et est resté sans influence sur certaines catégories de cellules qui paraissent offrir une inertie plus grande. Cette différence tient peut-être à ce que les détails de structure sur lesquels devaient porter nos investigations dans les zones fasciculée et réticulée, sont plus complexes, d'une observation plus délicate et plus aptes à être masqués et dénaturés, par des productions artificielles. Peut-être aussi une tétanisation plus prolongée ou faite en plusieurs séances aurait-elle démontré que l'action des contractions musculaires s'étend aussi bien aux zones profondes qu'à la zone spongieuse de la surrénale. Cependant les différences entre les deux glandes n'étaient pas plus accusées après les séances les plus longues de faradisation : il semble même qu'à ce sujet la résistance de l'animal soit le facteur le plus important : chez un cobaye très vigoureux qui fut tué par section du bulbe après une séance de cinq heures, au moment seulement où le train postérieur commençait à ne plus réagir à l'excitation, les différences notées entre les deux glandes se trouvèrent moins accusées que chez un autre individu mort après une séance d'une heure : l'intervention

de la surrénale n'est donc pas commandée directement par le nombre et l'intensité des contractions musculaires, mais plutôt par la fatigue qu'engendrent celles-ci, fatigue éminemment variable selon l'individu.

La formation des vacuoles est le premier signe de l'activité sécrétoire, c'est en même temps le plus facile à constater et le moins soumis aux erreurs d'interprétation. Après rupture et évacuation du liquide qu'elle contenait, la cellule revient sur elle-même et garde, jusqu'à ce que son protoplasma soit redevenu spongieux, un aspect caractéristique, mais ce cycle évolutif demande probablement un laps de temps qui dépasse la durée de chacune de nos expériences : c'est à cela sans doute que nous devons de n'avoir pas constaté de différence entre les deux capsules au sujet du nombre des cellules contractées, tandis que les vacuoles étaient nettement plus nombreuses après la tétanisation. D'autre part ces cellules sont assez difficiles à différencier de certains éléments mal fixés pour que le pourcentage en soit délicat et même impossible. Peut être aurions-nous pu relever à cet égard quelque particularité intéressante, en prolongeant la survie de l'animal et en pratiquant pendant un certain temps des séances quotidiennes de tétanisation; mais il fallait avant tout chercher à produire la fatigue musculaire en la dégageant le plus possible de tout autre processus, celui, en particulier, de l'hypertrophie compensatrice dont la part d'influence sur les modifications de la surrénale restante aurait été difficile à apprécier, même avec l'emploi d'animaux témoins.

Il est probable qu'à son issue de la cellule, le liquide passe immédiatement dans les vaisseaux, où il est naturellement aussitôt soustrait à l'investigation histologique : nous n'avons jamais trouvé de traces d'un remaniement récent, dans les espaces intercellulaires, au niveau des lignes de ciment, sans pouvoir en incriminer les manipulations techniques.

II. — Y a-t-il lieu de considérer les vacuoles comme dues à l'expulsion ou à la dissolution des grosses gouttes de graisse dont nous avons également signalé l'augmentation dans la surrénale tétanisée? Quelque plausible qu'elle puisse paraître au premier abord, cette interprétation ne nous semble pas acceptable car dans toutes les glandes que nous avons examinées, l'augmentation de nombre des vacuoles était beaucoup plus considérable que celle

des gouttelettes; de plus celles-ci n'atteignent jamais les dimensions de certaines vacuoles occupant presque toute l'étendue de la cellule.

Les fines granulations graisseuses qui remplissent les cellules de la zone spongieuse ne sont pas situées dans les mailles, mais dans l'épaisseur des trabécules : elles paraissent pourtant souvent plus volumineuses, mais cette apparence est due à ce que la plupart des fixateurs exagèrent la finesse des travées en augmentant d'autant le diamètre des mailles : celles-ci se montrent en général beaucoup plus étroites dans la périphérie des coupes de matériel fixé au Flemming ou au Gilson.

Mais si un processus évoluant en quelques heures ne peut guère avoir d'influence sur la production de la graisse, il en peut, indirectement du moins, modifier la répartition. D'après les réactions que nous avons énumérées plus haut, la graisse de la surrénale paraît douée d'une instabilité, d'une fluidité particulière. Mulon a démontré l'existence, dans les mailles de la zone spongieuse, d'une substance teinte en gris clair par l'acide osmique et d'une telle solubilité dans les réactifs ordinairement employés pour la fixation et pour l'inclusion, que la méthode des coupes par congélation permet seule de la mettre en évidence. Cette graisse « labile » et celle qui est contenue dans l'épaisseur des trabécules sous forme de granulations sont remaniées par les courants qui traversent le protoplasma pendant la formation des vacuoles; au moment de l'issue du liquide contenu dans ces dernières elles se collectent en gouttelettes que leurs grandes dimensions mettent jusqu'à un certain point à l'abri de l'action des réactifs dissolvants : c'est ainsi que nous expliquons l'augmentation de nombre des grosses granulations teintes en noir franc par l'osmium dans la surrénale tétanisée : il s'agit ici d'un simple remaniement. Les gouttelettes les plus volumineuses ont souvent des contours irréguliers; on a vu que leurs dimensions sont toujours inférieures à celles des grandes vacuoles occupant la presque totalité de l'aire d'une cellule : la quantité de graisse contenue dans une cellule ne permettrait pas en effet sa réplétion complète par cette substance.

III. — Dans les zones profondes de la substance corticale, les différents stades de la sécrétion sont plus difficiles à suivre à cause des diverses déformations que la technique imprime à ces régions

d'une structure particulièrement délicate. Il ne s'agit pas d'ailleurs ici, comme dans la zone spongieuse, d'une simple exsudation, mais de processus plus complexes, plus lents sans doute, aboutissant à la production de formations figurées. Tout en faisant la part des difficultés d'interprétation que nous offrait cette région, nous croyons que la tétanisation a sur elle moins d'influence que sur les couches superficielles de la substance corticale.

## Conclusions.

1° La tétanisation des muscles de la vie animale, prolongée pendant un certain temps, une heure au moins, produit dans la surrénale des modifications histologiques qui traduisent une exagération de son activité sécrétoire normale.

2° L'étendue et le degré de ces modifications de structure ne sont pas en rapport direct avec la durée de la tétanisation mais paraissent plutôt être en raison inverse de la résistance que l'individu offre à l'épuisement.

3° C'est au niveau de la zone spongieuse et des couches périphériques de la zone fasciculée que les modifications produites par la tétanisation sont le plus profondes : ce sont donc ces deux couches qui répondent les premières à la sollicitation des produits de déchet de la contraction musculaire; la substance médullaire ne semble prendre aucune part à la neutralisation de ces derniers.

# LES TORSIONS OSSEUSES

## LEUR ROLE DANS LA TRANSFORMATION DES MEMBRES

**Par P. Le DAMANY**
Professeur à l'École de Médecine de Rennes.

(*Suite* [1].)

---

Comme nous l'avons dit, nous ne pouvons songer à mesurer des torsions simulées ou réelles que chez les animaux suffisamment élevés dans l'échelle animale pour que leurs surfaces articulaires, cessant d'être purement terminales et sphériques, s'inclinent et empiètent sur l'une des faces de l'os (tête humérale) ou bien prennent la forme d'un segment de cylindre creux (cavité sigmoïde du cubitus) ou plein (extrémité articulaire inférieure de l'humérus). Il est probable aussi que nous devons considérer le maximum d'ancienneté comme se reconnaissant aux caractères suivants : l'humérus se distinguera de celui de l'ichthyosaure et du plésiosaure, isomorphe et isotrope par rapport au fémur des mêmes animaux, par une différenciation minima; en outre cet humérus appartiendra à un animal très voisin de ces reptiles marins et voisin en même temps, au moins morphologiquement, des poissons. Le plus ancien humérus de ce genre que nous ayons rencontré est celui du téléosaure. Les deux surfaces articulaires sont ovalaires, à grand axe antéro-postérieur, la proximale regarde en haut et en dedans, la distale en bas et en dehors. Or, cet humérus du téléosaure forme un type qui restera fixe dans toute la série des vertébrés et ne se modifiera jamais, sauf au moment où apparaîtront les espèces annonçant l'arrivée prochaine de l'homme. Seuls les humérus des singes supérieurs et des diverses races humaines s'écarteront de ce modèle si longtemps immuable, et cette différenciation sera la

1. Voir page 126.

conséquence de l'adaptation du membre antérieur à une fonction essentiellement supérieure, la préhension.

Jusqu'aux singes pithéciens inclusivement, l'orientation d'une extrémité par rapport à l'autre restera toujours la même, aucune torsion, aucune modification dans le modelage de l'os ne viendra changer leur disposition réciproque. Une affirmation comme celle que nous venons d'émettre, en opposition avec celles des divers auteurs qui ont étudié et décrit la torsion humérale, pourrait au premier abord paraître erronée; il est nécessaire de nous suivre

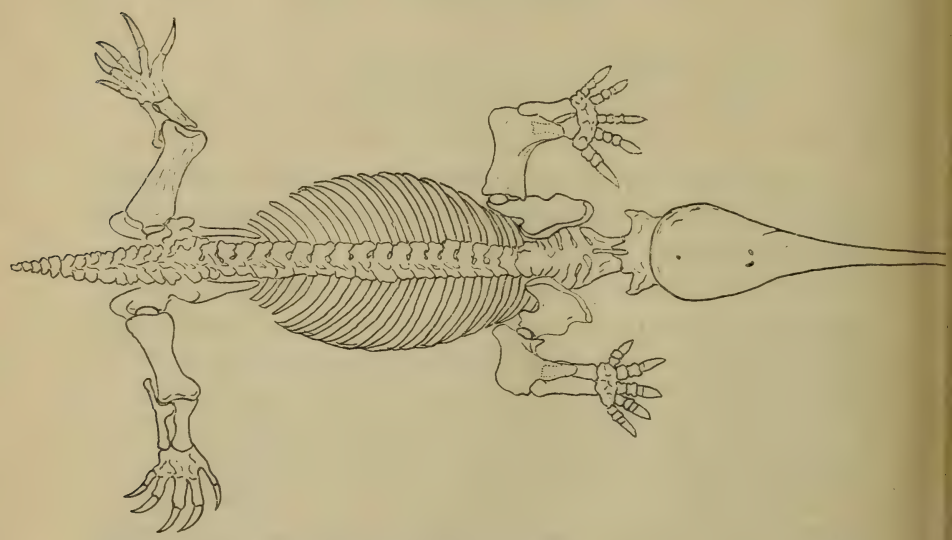

Fig. 10. — Echidné, mammifère monotrème. Le squelette de cet animal ressemble extraordinairement à l'ossature des crocodiliens (fig. 8). Humérus et fémur sont isomorphes, isotropes et transversaux. La jambe (tibia et péroné) a gardé son orientation primitive; celle de l'avant-bras a changé, parce que le radius d'antérieur, comme le tibia, est devenu interne : l'avant-bras a tourné, comme un treuil, de 90° autour de son axe.

dans nos explications pour voir en elle l'expression exacte de la vérité.

Les sauriens et les crocodiliens, et, chez les mammifères, les monotrèmes (fig. 10), bien que leur radius, d'antérieur qu'il était ancestralement, soit devenu interne, ont la face d'extension du coude dirigée en dehors et l'axe de cette articulation est parallèle à celui du corps. L'olécrâne des oiseaux est tourné en arrière et le coude a un axe vertical; l'olécrâne des mammifères est encore postérieur, mais la ligne autour de laquelle le cubitus tourne pour se mettre en flexion ou en extension est horizontale et transversale.

Certains chéloniens ont le coude tourné en avant, comme le genou. Comment croire que ces changements, qui donnent à l'axe du coude des directions si différentes, puissent se produire sans aucune torsion? Il semble déraisonnable de l'admettre, au premier abord, et la constatation, sur l'humérus de nombreuses espèces animales, d'une gouttière spiroïde dite de torsion, ne paraît pas moins contradictoire. Mais la manière sous laquelle le problème se présente changera peut-être si on tient compte des données apportées par la petite expérience suivante :

Prenons le membre antérieur d'un saurien, lézard ou crocodile, par exemple, ou plus simplement celui d'une grenouille. Déplaçons le radius et d'interne rendons-le antérieur par rapport au cubitus, l'humérus étant transversalement et horizontalement dirigé de dedans en dehors. Si nous plaçons tous les segments sur un même plan, allongés sur une table par exemple, nous avons un membre schématiquement identique à la nageoire de certains poissons, à celle de l'ichthyosaure, du plésiosaure et du téléosaure. Il est également semblable à la nageoire de certains cétacés chez qui le membre antérieur est disposé à plat, les deux faces étant horizontales (fig. **11**).

Sans déplacer l'humérus, fléchissons l'avant-bras à angle droit sur le bras et sur la patte et nous avons le membre antérieur initial de l'animal terrestre, mais qui n'a son représentant dans aucune espèce connue de nous. Faisons décrire à l'humérus un arc de cercle autour de sa tête comme centre, dans un plan horizontal, de manière à amener en avant la face d'extension du coude qui regardait d'abord en dehors et nous avons la reproduction, très facilement reconnaissable, du membre antérieur de certaines tortues.

Si, le membre gardant la même position, le radius, de sa position interne est ramené en arrière, autrement dit, déplacé de 90° du côté de la flexion du coude, nous obtiendrons le membre antérieur de certaines tortues marines. Ce déplacement du radius est, chez les animaux terrestres, un changement apparu à une époque tellement ancienne qu'il ne fait défaut dans aucune espèce.

Ramenons à sa position première la patte ainsi modifiée par déplacement du radius : l'humérus reste horizontal et transversal. Nous avons alors le membre antérieur de tous les sauriens et des monotrèmes.

Si, dans le même plan horizontal, l'humérus tourne encore d'un

quart de cercle, le côté d'extension du coude, d'antérieur qu'il était

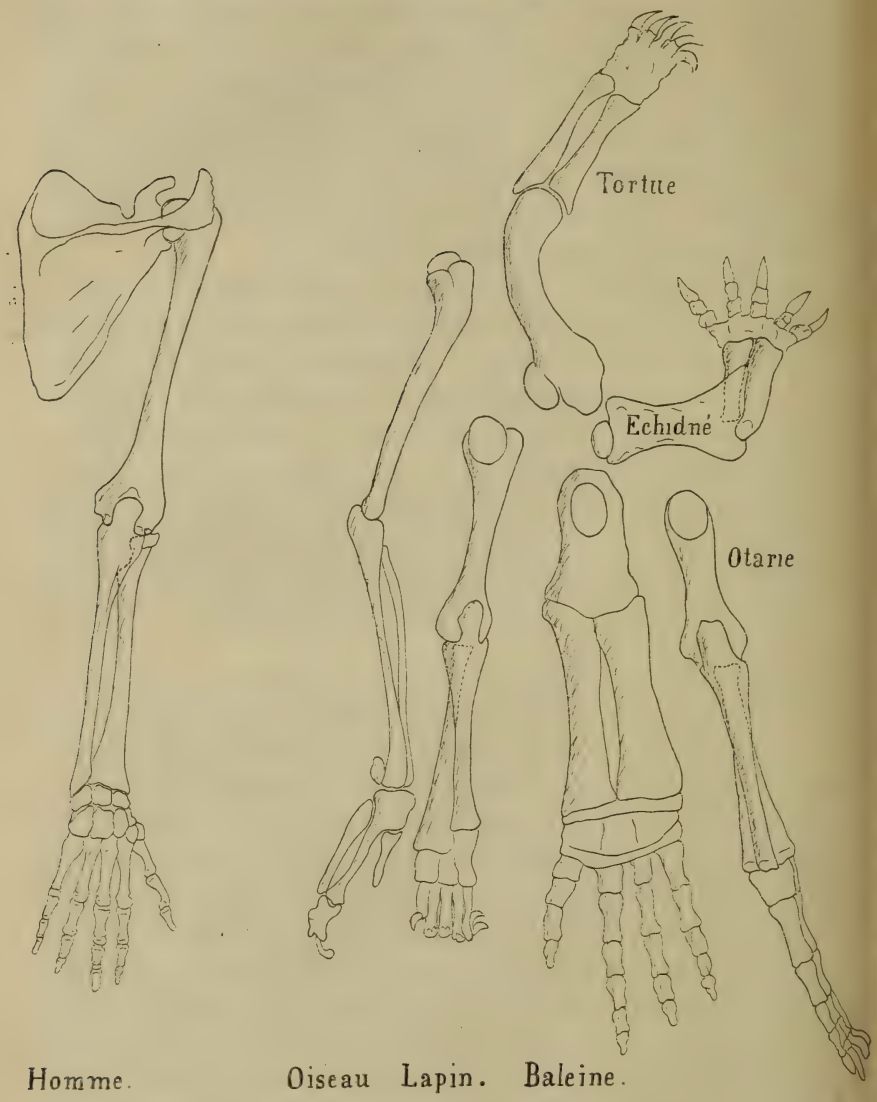


Fig. 11. — Quelques transformations du membre antérieur. Celui de certaines baleines est le plus voisin de la forme primitive, il est resté à plat dans sa totalité. De ce membre celui de l'otarie diffère, comme celui de nombreux autres cétacés, par une rotation de 90° de l'avant-bras autour de son axe, dans le coude. Celui de l'échidné a exactement la même forme, sauf que le coude a acquis des mouvements étendus de flexion et d'extension. Dans certaines tortues, la disposition est la même, mais l'humérus se dirige d'arrière en avant. C'est pour cela que la saillie du coude est antérieure, le radius postérieur par rapport au cubitus. Pour l'oiseau, même disposition, mais l'humérus a tourné autour de son axe longitudinal et la tête regarde en dedans. Chez le lapin, la torsion de l'avant-bras est de 180°. Chez l'homme elle est nulle. Tous les vertébrés auxquels ces membres appartiennent sont supposés orientés de la même manière.

chez les tortues, d'externe qu'il était chez les sauriens, devient postérieur ; le radius postérieur chez la tortue terrestre, interne chez le crocodile, devient antérieur parce qu'il reste toujours orienté, par rapport au cubitus, du côté où le coude fléchit : il n'a

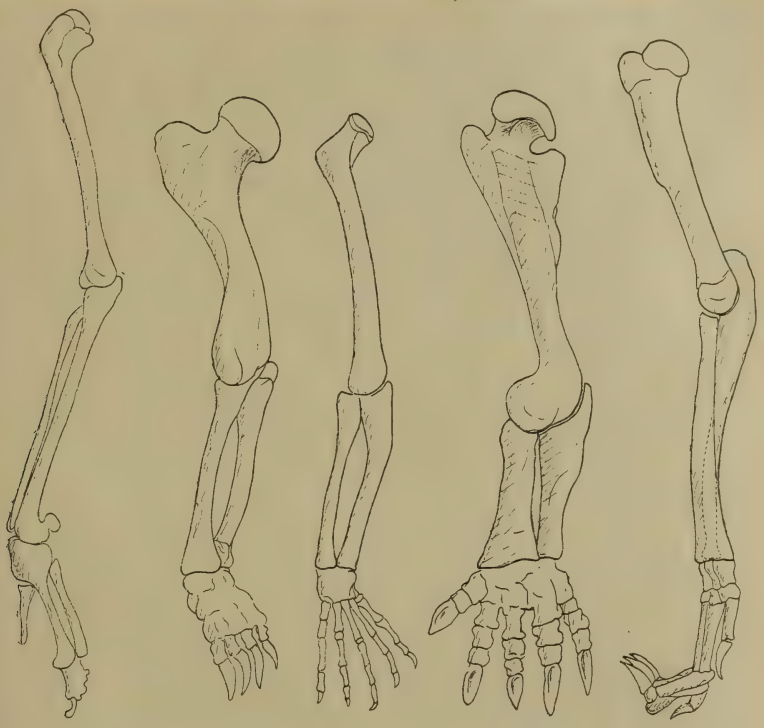

Oiseau. Tortue. Crocodile. Echidné. Lapin.

Fig. 12. — Série de membres antérieurs dont, pour faciliter la comparaison, les têtes humérales sont orientées dans le même sens. Chez tous, l'humérus a ses deux axes articulaires semblablement orientés ; il n'est ni plus ni moins tordu pour l'un que pour l'autre. Tous ont le radius placé, par rapport au cubitus, du côté où le coude fléchit. Le lapin nous montre que la torsion fonctionnelle de 180° dans l'avant-bras se complète par le croisement des deux os.

fait pour cela que suivre les autres os dans leurs déplacements. Son extrémité supérieure restant fixe, tordons l'avant-bras en ramenant l'extrémité inférieure du radius en dedans du cubitus. Le radius est alors obliquement placé, antérieur en haut, interne en bas, par rapport au cubitus. La patte se dirigerait en arrière si la torsion de l'avant-bras était nulle, en dehors si elle était d'un angle droit, elle tourne les ongles en avant et le talon en arrière quand

l'avant-bras a subi une rotation de 180°. Nous avons ainsi le membre antérieur de tous les quadrupèdes supérieurs : tête humérale regardant en arrière et en haut, pli du coude tourné en avant, patte parallèle au plan médian, telles sont les directions des principaux repères (fig. 12).

Le membre antérieur des oiseaux est très analogue au précédents, seulement la torsion de l'avant-bras, obtenue par le seul déplacement de l'extrémité supérieure du radius, n'est que de 90°, comme chez certaines tortues et chez les reptiles; les deux os de l'avant-bras restent parallèles. Dans l'articulation cubito-carpienne, le mouvement de flexion est remplacé par l'adduction, comme nous l'avons dit, mais ce qui nous intéresse surtout c'est que l'humérus a tourné de manière à diriger en dedans sa tête primitivement postérieure (mouvement de treuil). Par suite, le pli du coude regarde en dehors.

Certains cétacés ont la nageoire placée de champ par rapport à la surface des eaux, leur humérus n'a modifié en rien son orientation primitive, c'est encore l'avant-bras qui a tourné de 90° autour de son axe propre et le radius est resté parallèle au cubitus. L'avant-bras de ces animaux nous a montré le plus nettement que l'avant-bras tourne dans sa totalité et non pas seulement le radius. Chez quelques-uns de ceux dont la nageoire est à plat, le cubitus présente, en dedans de son extrémité supérieure, une saillie osseuse, l'olécrâne. Quand l'avant-bras tournera, l'olécrâne se portera en arrière en même temps que le radius viendra en avant.

Dans ces variations si grandes et si opposées que subissent la forme et la direction du membre antérieur, nageoire, aile ou patte, nous ne voyons aucune torsion humérale. L'avant-bras parfois reste sans torsion, parfois se tord de 90° ou de 180°; mais l'humérus, pour fournir à ces diverses orientations des membres, se contente de tourner comme le rayon d'une roue ou comme un treuil.

Mais, mieux que ces affirmations, quoiqu'elles aient pour base l'observation, l'examen d'humérus isolés nous convaincra que leur forme reste immuable jusqu'aux anthropoïdes. Derrière des changements d'aspect considérables, on peut toujours retrouver un type théorique, schématique, constamment semblable à lui-même. Pour cette revue zoologique il n'est pas besoin, répétons-le, d'appareils précis de mensuration tant que nous ne nous occuperons

pas de l'homme et des quadrumanes anthropoïdes. Étant donné les variations que la forme humérale peut subir dans une même espèce, dans une même race, d'un individu à l'autre, l'appréciation grossière, à vue d'œil, sera très suffisante. Vouloir préciser davantage serait s'exposer à se perdre dans des minuties d'autant moins importantes que des mensurations de ce genre portent sur un seul individu ou sur un très petit nombre d'individus de certaines espèces et même de certains ordres. En outre, je l'ai dit, la variation des caractères morphologiques, même indépendante de toute torsion, pourrait être, nonobstant l'emploi d'instruments précis, une source d'erreurs aussi grosses que celles que l'œil commettrait. Il ne faut pas prétendre à trop de précision dans des comparaisons qui n'en comportent guère. Autant une détermination tropométrique précise est importante quand on compare entre eux des humérus humains, par exemple, autant elle devient illusoire quand on cherche à comparer deux pièces osseuses aussi différentes l'une de l'autre que l'humérus d'un oiseau et celui d'une tortue ou d'une chauve-souris. Évidemment aussi, le même tropomètre ne pourrait servir à mesurer d'une part l'humérus d'une grenouille, d'autre part celui d'un éléphant ou d'une baleine. Contentons-nous donc des appréciations approximatives possibles sans l'aide d'instruments.

Chez le téléosaure (fig. 13), la tête humérale regardait en haut, la trochlée en bas, bien que l'humérus fût horizontal. Pour lui, tout comme pour l'ichthyosaure et le plésiosaure, l'humérus et le fémur étaient isomorphes et isotropes. Chez ces deux derniers, humérus et fémur se terminaient en dedans par une calotte hémisphérique terminale, en dehors par deux surfaces planes également terminales qui s'articulaient avec l'avant-bras. Les surfaces articulaires du téléosaure se sont déplacées et, chose remarquable, elles ont subi le même déplacement pour l'humérus et pour le fémur : voilà pourquoi ces deux os restent chez lui isomorphes dans leurs grandes lignes. Cet isomorphisme de l'humérus et du fémur est-il donc un caractère spécial à ces quelques êtres antédiluviens? Non, certes. Nous le retrouvons encore aujourd'hui dans un fort grand nombre d'espèces, aux divers degrés de l'échelle animale. Il nous suffira pour le moment de dire que les batraciens, les sauriens, les crocodiliens, les chéloniens, et, parmi les mammifères, les monotrèmes et les cheiroptères ont l'humérus et le fémur isomorphes.

L'humérus et le fémur proviennent donc bien de deux os primitivement semblables, mais, contrairement à ce qu'on a dit jusqu'à ce jour, ce n'est pas l'humérus qui change, c'est le fémur qui se modifie. Tous ces animaux à fémur et humérus isomorphes ont le fémur semblable, quant à l'orientation de ses surfaces articulaires, à l'humérus d'un quadrupède quelconque. Qu'il appartienne à un membre destiné à la natation, au vol ou à la marche, l'humérus ne change jamais. Il ne se tord que quand la main devient un instrument de préhension perfectionné.

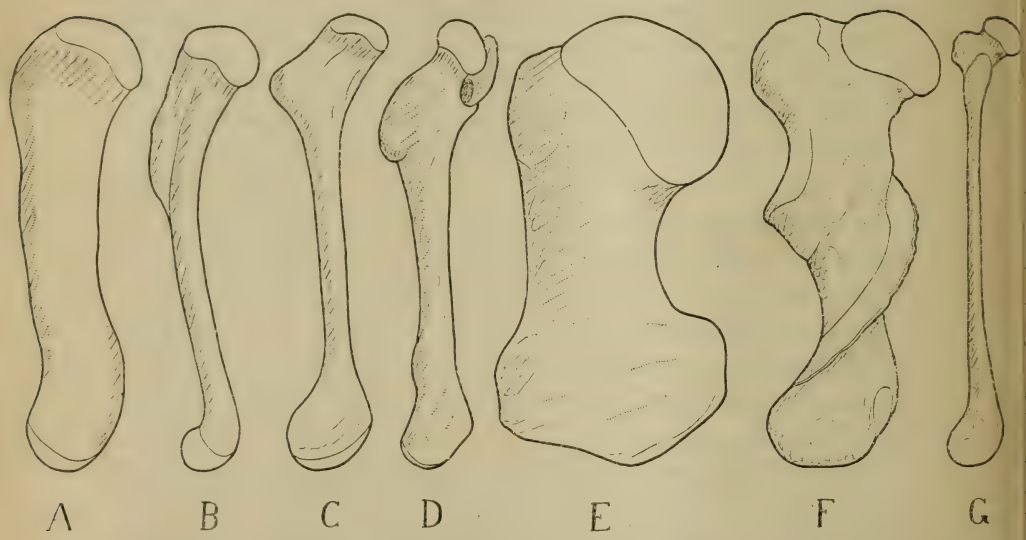


Fig. 13. — Série d'humérus d'aspects divers. Qu'ils aient ou non l'apparence tordus, tous ont leurs surfaces articulaires semblablement orientées. Tous sont vus par la même face : antérieure des reptiles, externe des mammifères supérieurs, supérieure de l'oiseau ; tous proviennent d'un membre antérieur gauche. L'axe du coude est vu en raccourci. Celui de la tête est parallèle au plan du papier. Tous sont isotropes par rapport au fémur gauche de la chauve-souris (G) ; A, téléosaure ; B, grenouille ; C, caméléon ; D, casoar ; E, baleine ; F, tatou géant. Remarquer l'intensité apparente de la torsion chez ce tatou. Cette torsion n'est pourtant qu'une illusion.

Ces prémisses étant posées, il nous est permis de donner une courte classification des vertébrés portant uniquement sur les rapports morphologiques de l'humérus et du fémur.

A. — *Humérus et fémur isomorphes, semblables au fémur des mammifères quadrupèdes supérieurs* : néant. Dans aucune espèce animale, si ancienne qu'elle soit, nous ne trouvons, au membre antérieur, l'humérus ou son correspondant semblables au fémur de nos quadrudèdes supérieurs. Il est bien entendu que la caractéristique essentielle de ce fémur est d'avoir une tête surplombant le

condyle interne, l'axe de l'extrémité supérieure et celui de l'extrémité inférieure pouvant, à peu de chose près, être inscrits dans un même plan.

B. — *Humérus et fémur isomorphes et semblables à l'humérus des mammifères quadrupèdes supérieurs* (fig. 14).

Téléosaure (antédiluvien).

Batraciens (anoures; urodèles; pérennibranches).

Reptiles (sauriens; crocodiliens; chéloniens et marins terrestres).

Mammifères : monotrèmes; cheiroptères).

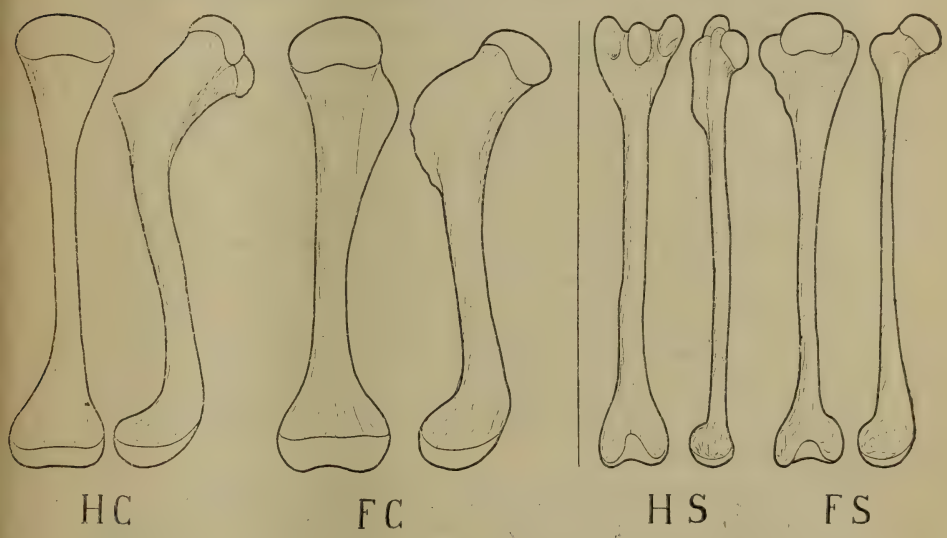


Fig. 14. — Humérus HC, et fémur FC, de crocodile vus par les faces correspondantes chacune à chacune. Ils sont isomorphes et isotropes entre eux et aussi par rapport à l'humérus HS, et au fémur FS, de la chauve-souris. Ces humérus et fémurs sont théoriquement isomorphes aux humérus des quadrupèdes supérieurs (comparer fig. 13).

La caractéristique de l'humérus des mammifères supérieurs est que la tête surplombe la face d'extension du coude, c'est-à-dire l'olécrâne. Le fémur sera isomorphe à l'humérus quand la tête surplombera la face d'extension du genou, et, par suite, la rotule si elle existe. Cet isomorphisme de l'humérus et du fémur peut s'accompagner d'une semblable orientation des deux os, d'un isotropisme, mais cette deuxième analogie n'est nullement nécessaire, elle fait défaut chez la chauve-souris, la grenouille, etc. Remarquons combien il est intéressant de noter que cet isomorphisme, si répandu dans les animaux inférieurs, se retrouve dans

l'ordre des cheiroptères, haut placé dans l'échelle zoologique, puisqu'il est le plus voisin des primates.

C. — *Humérus conforme au type primitif* (tête surplombant la face d'extension du coude). *Fémur différencié, la tête tend plus ou moins à venir se placer au-dessus du condyle interne* (fig. 1, A et C.)

Oiseaux : tous, sans exception, antédiluviens et actuels.

Mammifères : tous, sauf les monotrèmes, les cheiroptères, les anthropoïdes et l'homme. Soit les marsupiaux, édentés, ruminants, solipèdes, pachydermes, proboscidiens, amphibiens, carnivores, rongeurs, insectivores, singes inférieurs. Dans cette troisième classe, l'humérus et le fémur ne se ressemblent plus. Mais quel est donc celui qui a changé? c'est l'humérus, nous a-t-on dit jusqu'à présent. C'est le fémur, protestons-nous. L'humérus est resté semblable à la forme primitive. Le fémur, au contraire, s'en est éloigné. Il est même certain que le déplacement subi par la tête fémorale ne s'est pas fait brusquement. Chez l'éléphant, elle n'occupe plus la même situation que chez l'échidné, et n'est pas encore parvenue à celle où on la verra dans le fémur des oiseaux : elle est inclinée de 45° environ par rapport à l'une et à l'autre. Des exemples analogues pourraient être cités en grand nombre, nous aurons lieu d'y revenir. Le fémur, en somme, n'a pu s'accommoder à la marche et aux conditions de la vie dans l'œuf ou dans l'utérus qu'en se transformant.

D. — *Humérus conforme au type primitif, fémur absent* :

Siréniens; cétacés : nageoire de champ et nageoire à plat.

Chez ces animaux le fémur manque. Aucune comparaison n'est donc possible entre le membre antérieur et le postérieur. Mais il nous est permis de prendre pour terme de comparaison l'humérus d'un animal quelconque appartenant aux catégories précédentes, puisque la forme de cet os n'a pas encore changé. Nous arrivons alors à affirmer que, chez les cétacés, l'humérus ne se tord pas plus que chez les autres animaux. Ici pourtant, nous l'avons dit, nous avons trouvé sur notre chemin la difficulté d'interprétation la plus grande. La forme de l'humérus, chez de gros cétacés très voisins les uns des autres, est très dissemblable : au premier abord on serait volontiers tenté d'admettre chez quelques-uns une torsion de 90° et de rompre ainsi l'unité morphologique de l'humérus que nous avons admise. Cette tentation ne résiste pas à un examen approfondi.

Parmi les diverses baleines du Museum de Paris il en est qui ont

l'extrémité inférieure de l'humérus applatie de haut en bas, la tête humérale surplombe alors la face supérieure (fig. 14). Chez d'autres l'extrémité inférieure est aplatie de dehors en dedans, la tête surplombe le bord supérieur Chez les premières la nageoire se place à plat, chez les secondes elle est placée de champ. Il semble donc, en comparant l'une et l'autre nageoire à celle de l'ichthyosaure, que, dans le deuxième groupe, l'humérus s'est tordu de 90°. Cette torsion humérale n'est qu'apparente, nous arriverons à

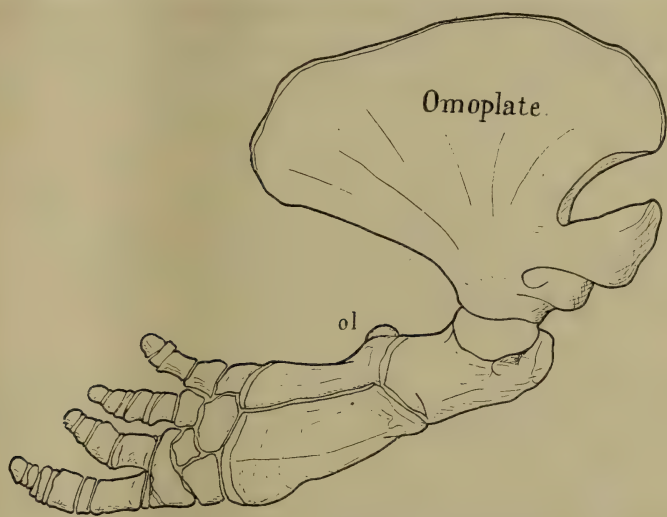


Fig. 15. — Membre antérieur (nageoire) de cétacé (Pontoporia), le radius et le cubitus ont gardé leur disposition primitive, comme chez les Enaliosauriens. Aucune rotation ne s'est accomplie dans le coude. Le col huméral est perpendiculaire au plan de la nageoire. L'olécrâne, *ol*, est interne. Chez les baleines et autres cétacés dont l'avant-bras a tourné, elle deviendra supérieure (postérieure) comme chez l'homme et tous les quadrupèdes.

nous en rendre nettement compte en comparant ces deux variétés de nageoires à celles des types voisins.

Les turniops tursio, globicéphale, mégaptère, beluga orque, orque épaulard, oulodon, inia, dauphin (du Museum) ont la nageoire à faces horizontales (fig. 15). Leur membre est absolument comparable à celui des grands reptiles marins de l'époque jurassique et à la patte antérieure de certaines tortues marines, la tortue luth, par exemple. Il représente le membre initial avec le minimum d'écartement du type primitif.

Les baleine australe, baleinoptère à museau pointu, rytine, berardius d'Arnon. etc. (du Museum), possèdent des nageoires à faces approximativement verticales (fig. 16). Puisque chez beaucoup

d'entre elles le scapulum et la tête humérale sont orientées comme chez les précédentes, il y a évidemment quelque part, dans le membre, une torsion. C'est vrai, mais au lieu d'affirmer tout de suite l'existence d'une torsion humérale, comparons cette nageoire au membre d'autres animaux plus ou moins éloignés : lamantin, phoque, lobodon, otarie, etc., et nous verrons très clairement que si le membre est tordu, indiscutablement, cette torsion ne s'est pas faite dans l'humérus, mais dans le coude, ce qui est bien plus simple et plus facile. Le cubitus a tourné autour de son axe et son olécrâne d'interne est devenue supérieur (postérieur); le radius, d'externe est devenu inférieur (antérieur), parce qu'il a décrit,

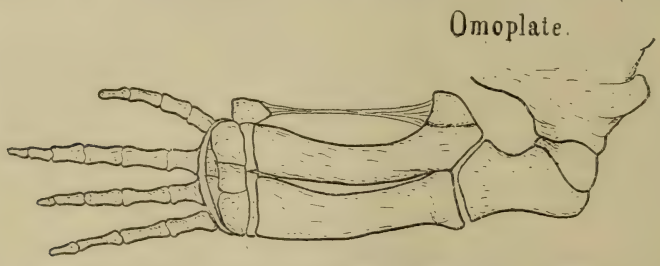


Fig. 16. — Membre antérieur (nageoire) de baleine. Il diffère, outre la simplification, de celui de l'ichthyosaure et de celui d'autres baleines en ce que la partie sous-humérale a subi, dans le coude, une rotation de 90° autour de son axe longitudinal. Le comparer à celui du pontoporia (fig. 15).

autour du cubitus, un quart de cercle vers le côté où l'avant-bras fléchirait si ce mouvement existait dans les nageoires de ces animaux. Cette torsion par rotation articulaire se fait donc par le même mécanisme et dans le coude des cétacés et dans celui des crocodiliens, des oiseaux, etc. Nous en retrouvons un exemple identique chez les monotrèmes, les tortues marines, dont les unes (T. luth) ont le coude primitif, tandis que chez les autres, l'émysaure serpentine par exemple, l'avant-bras s'est tordu de 90°. Les amphibiens, tels les pinnipèdes, devenus animaux marins après avoir été animaux terrestres, ont éprouvé le besoin de modifier l'orientation de la palette qui termine leur membre postérieur. Y sont-ils parvenus en tordant leur fémur? Non, il est semblable à celui des quadrupèdes terrestres supérieurs probablement descendus des mêmes ancêtres. Ont-ils tordu leur tibia ou leur péroné? pas davantage. L'articulation tibio-astragalienne est, par rapport au tibia et au péroné, disposée comme pour les animaux marcheurs. Où donc s'est faite cette torsion? On le remarque tout

de suite : c'est dans l'articulation du genou. Le tibia et le péroné ont tourné, au-dessous du fémur, d'un quart de cercle, le péroné est devenu postérieur, par rapport au tibia, dans toute sa longueur. De cette façon la nageoire qui aurait été disposée à plat, comme le pied d'un homme à genoux, se trouve placée de champ (fig. 5).

Ce qui s'est produit là est identiquement renouvelé dans le membre antérieur des mêmes animaux, le radius s'étant placé au-dessous (en avant) du cubitus (fig. 5).

Partout, en somme, c'est le même phénomène qui a modifié pour les animaux nageurs, marcheurs ou volants, l'orientation de l'avant-bras par rapport au bras; c'est une rotation dans le coude. L'humérus, malgré les apparences, n'est pas tordu. La torsion se fait par rotation précubitale du radius. Elle est purement articulaire, elle ne se révèle en aucune façon sur les os isolés les uns des autres. Quant à l'aplatissement transversal de l'humérus qui, dans les cétacés, pourrait nous induire en erreur, il s'est forcément produit, après le déplacement du radius, dans le but de diminuer l'épaisseur de la palette et d'en augmenter la largeur, afin, en un mot, de lui conserver sa forme de rame.

La situation de l'apophyse olécranienne située au-dessus du bord interne du cubitus des cétacés à nageoire horizontale, au-dessus du bord supérieur chez ceux qui ont la nageoire à faces verticales, ne prouve rien à notre avis contre notre opinion. Le radius a, dans son déplacement, entraîné le cubitus et l'a fait tourner autour de son axe longitudinal. L'olécrâne, par suite, aura dû se déplacer aussi.

En résumé, certaines baleines ont leur nageoire construite sur le même type que celle des énaliosauriens, chez certaines autres elle est au contraire calquée sur le membre antérieur des amphibiens; malgré les apparences, il n'y a de torsion humérale ni chez les unes ni chez les autres.

E. — 1° *Humérus tordu et conséquemment différent du type primitif : la tête quitte la face sus-olécranienne pour tendre à se placer au-dessus de l'épitrochlée.* 2° *Fémur modifié, la tête est au-dessus du condyle interne, mais en outre, également par torsion, il tend à se rapprocher un peu du type ancien.* A cette classe appartiennent les anthropoïdes et l'homme.

La torsion de l'humérus, apparaît chez les anthropoïdes, et est d'abord minime. Partie de 0°, elle tendra, à mesure que nous

étudierons une espèce ou une race plus élevée, à se rapprocher de 90°. Elle est un caractère d'un ordre très supérieur, en rapport avec le perfectionnement de la fonction de préhension. Le membre antérieur, d'abord destiné à la marche, tend à changer de métier, à devenir un organe préhenseur. A l'apparition et au développement ainsi qu'au perfectionnement de cette fonction nouvelle et supérieure, si développée dans l'espèce humaine où elle devient même le rôle exclusif du bras impropre à la marche, est liée la torsion humérale. Quant à la torsion fémorale, nous verrons qu'elle n'intervient pas dans la transformation du fémur pour le différencier peu à peu de l'humérus. Cette torsion fémorale est propre aussi aux anthropoïdes et à l'homme. Elle n'a aucune utilité. Elle est le corollaire toujours inutile, parfois nuisible, du développement de plus en plus grand du membre postérieur ou inférieur, s'adaptant à la station bipède verticale.

Nous sera-t-il permis, après ce bref résumé, de revenir à certains types d'humérus plus spécialement choisis comme exemples par tels ou tels auteurs pour démontrer la torsion humérale chez les quadrupèdes ? Nous considérons cette réfutation de détail comme nécessaire. Durand (de Gros) a prétendu que l'humérus de la tortue marine n'était pas tordu, que chez la tortue de marais cet os se tordait fortement, et que cette torsion devenait maxima chez la tortue terrestre. Or, nous avons comparé les humérus de tortues terrestres, boueuses ou marines et nous n'avons trouvé, dans aucune espèce, la moindre torsion. Voici, en particulier, l'humérus du platipeltis spinifer marin, et celui de l'émysaure terrestre (fig. 17). Les directions des axes articulaires supérieurs et inférieurs forment des angles sensiblement égaux chacun à chacun. Si donc la forme de l'os est plus ou moins contournée, il en résulte l'apparence trompeuse d'une torsion qui n'existe pas, cela nous montre que, pour émettre des affirmations sur ces sujets, il ne faut pas s'en rapporter aux apparences morphologiques, mais simplement aux mesures géométriques, prises avec des repères invariables.

Certains auteurs ont pensé que le caméléon a l'humérus tordu de 180°. La source de cette opinion se trouve probablement dans ce fait que le coude du caméléon a son angle saillant tourné en arrière et en dehors comme celui de l'homme. Ceux dans l'esprit desquels cette hypothèse est née ont omis de remarquer combien est fréquente chez les vertébrés cette orientation en dehors de la

saillie du coude, et combien peu d'importance elle a pour la détermination d'une torsion quelconque. Ils ont omis surtout de comparer l'humérus au fémur; sur ce point leur faute serait vraiment impardonnable si elle n'était incompréhensible. S'ils avaient fait cette comparaison, ils auraient vu que ce curieux animal, le caméléon, a, comme les autres reptiles, l'humérus et le fémur à peu près isomorphes, et surtout que l'orientation des axes articulaires est sensiblement la même à l'humérus et au fémur. A l'un

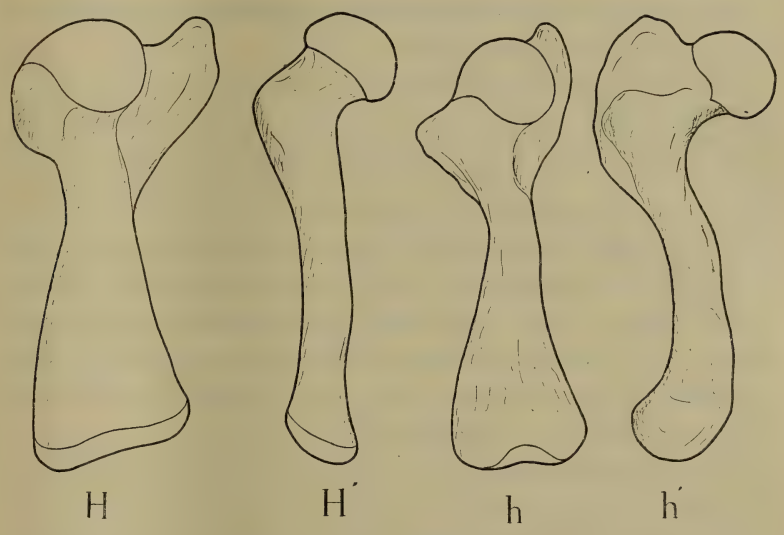


Fig. 17. — H, H', humérus de tortue marine (platipeltis spinifer); *h*, *h'*, humérus de tortue terrestre (émysaure terrestre). Contrairement à ce qu'on a dit à ce sujet, l'humérus de la tortue terrestre ou boueuse n'est pas tordu. Chez les tortues il y a deux formes d'humérus : 1° celui de la tortue luth (fig. 2) où il a gardé des caractères anciens (surfaces articulaires situées aux extrémités), 2° celui des autres tortues, où la tête humérale s'est inclinée sur une face de l'os. Mais de torsion, aucun ne porte la moindre trace.

et à l'autre, la tête articulaire de l'extrémité supérieure surplombe à peu près la face d'extension du coude ou du genou. La torsion n'est donc pas de 180° à l'humérus, elle est de 0° ou peu s'en faut.

L'humérus de la chauve-souris est, dans ses linéaments principaux, semblable à celui des quadrupèdes. Si, pour ces derniers, l'humérus était, comme le prétendent les auteurs, tordu de 90°, il le serait aussi chez la chauve-souris. Mais comment expliquer alors son isomorphisme avec le fémur de cet animal? Faudrait-il admettre aussi pour le fémur de ces mammifères volants une torsion de 90°? Mais alors on ne comprendrait plus que ces deux os soient restés non seulement semblables entre eux, mais encore

semblables à ceux de tous les vertébrés inférieurs! La vérité, plus simple, la voici : chez la chauve-souris, l'humérus et le fémur ont gardé la forme ancestrale primitive (fig. 14).

L'unité morphologique de l'humérus se conserve donc avec une netteté remarquable du haut en bas de l'échelle des vertébrés. C'est une chose vraiment étonnante, en effet, de voir la clarté de cette théorie rester si constante : seul l'examen des membres de quelques cétacés peut faire hésiter un instant, encore cette hésitation disparaît-elle vite par un examen comparatif de ces nageoires avec celles des animaux voisins.

Est-il indispensable, malgré tout, de rechercher si la forme de l'humérus reste la même pendant le cours du développement d'un vertébré? Nous ne le croyons pas, mais nous l'avons fait néanmoins et nous avons vu, contrairement à ce que Gegenbauër a noté chez l'homme, l'orientation réciproque des deux axes articulaires rester fixe pendant tout le cours du développement des quadrupèdes et des oiseaux. Embryons et fœtus, animaux jeunes et individus adultes, tous ont la tête humérale approximativement placée au-dessus de la cavité olécranienne. Pour nous, la cause est donc entendue, l'humérus n'est pas un fémur tordu, l'humérus reste identique à lui-même jusqu'aux anthropomorphes.

Chez les anthropoïdes et chez l'homme, la torsion humérale a été traitée de main de maître par P. Broca. Points de repère méticuleusement déterminés, mensurations portant sur des nombres d'os considérables et appartenant à des races humaines variées, contemporaines ou disparues, instrumentation remarquablement simple, pratique et perfectionnée, rien ne manque dans cette étude. Nous avons une seule objection à faire aux chiffres donnés par Broca et Manouvrier dans leurs Tableaux et conclusions[1]. Elle résulte de ce que nous avons dit plus haut : l'humérus des quadrupèdes étant absolument dépourvu de torsion, toutes les mesures tropométriques de Broca, concernant l'humérus, doivent être diminuées de 90°. On sait que Broca avait admis, sans la contrôler d'ailleurs, la théorie d'après laquelle l'humérus des quadrupèdes dériverait du fémur par une torsion de 90°. Il trouva commode de prendre le fémur pour type de comparaison. Il le croyait fixe dans sa forme, comme le membre postérieur auquel

1. *Revue d'Anthropologie*, 1881.

il appartient, toujours destiné à la marche, est fixe dans sa fonction. Mais, plus invariable que le fémur est l'humérus; malgré ses fonctions si variables, natation, vol, marche, il garde toujours la même forme. Cette fixité dans la morphologie nonobstant la variabilité de la fonction, il la doit à la mobilité de la ceinture scapulaire qui le porte.

Pourquoi donc les auteurs ont-ils vu une torsion qui n'existe pas? Tantôt ils ont attribué à la torsion la variabilité de direction du col huméral sans se demander si des modifications corrélatives ne se produisaient pas dans le coude. Tantôt c'est aux orientations diverses du coude qu'ils se sont adressés, sans se demander si la tête humérale ne se déplaçait pas en même temps, dans le même sens et de la même quantité. Le plus souvent, ils se sont contentés d'examiner le plus ou moins de développement de la gouttière de torsion. Cette dépression spiroïde donne assurément à l'os une apparence tordue, mais, nous ne saurions le dire trop haut ni trop souvent, il y a là une pure apparence. La gouttière dite de torsion est due à ce que, pour contourner l'humérus, le nerf radial ou son homologue et les vaisseaux qui l'accompagnent s'y creusent une dépression; au-dessus et au-dessous, l'os présente, pour l'insertion des muscles, des saillies qui augmentent la profondeur de cette gouttière. Il y a là un trompe l'œil, et le tropomètre permet de ne pas s'y laisser prendre.

Certains auteurs ont pensé que, la grosse tubérosité de l'humérus étant tournée en avant chez quelques animaux, en dehors chez d'autres, il fallait voir là une preuve que l'humérus pouvait tourner sur lui-même, autour de son axe longitudinal, comme un treuil, dans la cavité glénoïde. Il y a là encore une erreur. La grosse tubérosité, chez les animaux qui la possèdent, est toujours placée de la même manière par rapport à la tête et à la cavité glénoïde. Ces déplacements, lorsqu'ils ne sont pas passagers et produits par une contraction musculaire, sont uniquement la conséquence des déplacements de l'omoplate et du changement d'orientation de la cavité glénoïde.

Les mensurations si précises faites par P. Broca sur les humérus d'animaux montrent que, les singes mis à part, la torsion humérale varie de 89° à 115°. Une seule exception doit être faite pour l'autruche, mais, chez les oiseaux la surface articulaire étant si puissamment modifiée et l'extrémité supérieure de l'humérus si aplatie,

la mensuration devient un peu illusoire. Nous avons dit d'une part que des variations d'une vingtaine de degrés en deçà ou au delà d'un type idéal n'ont aucune importance, d'autre part que des mesures données par Broca il fallait retrancher 90°. Donc l'hypothétique torsion humérale, ainsi comprise, variant de — 1° à + 25° peut être considérée comme égale à 0° ou voisine de ce chiffre pour les quadrupèdes et les oiseaux.

Mais il n'en est plus de même dans l'espèce humaine puisque,

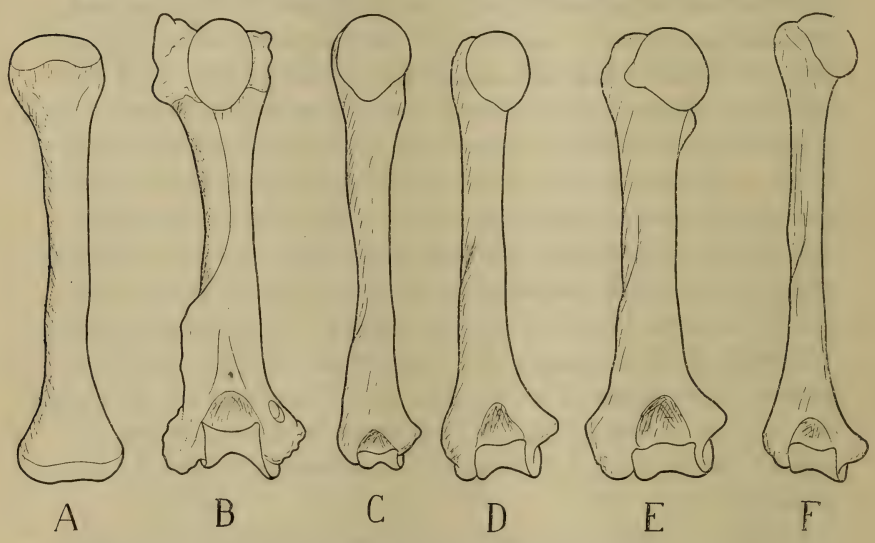


Fig. 18. — L'apparition et l'évolution de la torsion humérale. Nulle chez les quadrupèdes et les singes inférieurs, A, crocodilien (varan); B, blaireau; C, maki (singe), elle est déjà nette chez l'orang-outang; D, est plus forte encore chez le gorille; E, et atteint son maximum chez l'homme, F. La tête humérale de postérieure devient latérale.

pour la race blanche, Broca a trouvé une torsion moyenne de 164° soit, d'après nous, 74° (164° — 90°). Cette torsion est très appréciable et se révèle pratiquement par une importante modification du membre antérieur. Sans cette torsion, le bras étendu aurait, comme chez l'oiseau, le pli du coude dirigé en dehors; les mouvements des mains se feraient hors du champ visuel et, de plus, les deux mains, disposées comme les ailes d'un oiseau, ne pourraient pas s'entr'aider pour un même travail. La torsion ramène en avant, sous le regard, l'une et l'autre main.

Mais cette différence d'orientation des surfaces articulaires ne prouve pas absolument que l'humérus soit tordu. Il pourrait être tors comme le pensaient Pouchet et Beauregard. La torsion est-elle

virtuelle comme le croyait Martins, ou bien est-elle réelle comme l'a démontré Gegenbauër? Les arguments suivants prouvent que la torsion de l'humérus est réelle.

1° La torsion humérale (fig. 18) va croissant des cheiroptères chez qui elle est nulle (6°), vers les singes inférieurs où elle est négligeable et ne dépasse pas 25°, pour atteindre 40° à 50° dans les singes anthropomorphes. Chez le nègre elle est plus élevée encore : 55° à 60°; enfin pour l'homme de race blanche elle est en moyenne de 74°. Ces chiffres sont tous extraits des tableaux de Broca, mais j'ai diminué de 90° toutes les mesures du grand anthropologiste. Ils nous montrent que la torsion pratiquement réelle et utilisable apparaît chez les singes supérieurs, qu'elle est plus grande chez l'homme et va croissant des races inférieures à la race blanche où elle atteint un maximum, toujours inférieur à 90° chez les individus sains.

2° La torsion grandit avec l'âge, Gegenbauër l'a prouvé. Elle est de 47° (137° — 90°) en moyenne, pendant les cinq derniers mois de la vie intra-utérine, de 52° (142° — 90°) pendant la première année, et atteindrait (pour Gegenbauër) 78° (168° — 90°) à l'âge adulte.

Nous avons également fait quelques mensurations de torsions humérales chez des embryons, des fœtus, des enfants et des adultes. Tandis que, pour les humérus complètement développés, nous trouvions un angle de torsion très voisin des 74° admis par Broca, nous obtenions, pour les humérus jeunes, les mesures suivantes :

| Embryons. | | Fœtus. | | Enfants. | |
|---|---|---|---|---|---|
| 70 jours | 55° | 5 mois | G 65° | nouveau-nés | G 55° |
| 2 mois 1/2 | 45° | | D 60° | | D 53° |
| 3 mois | D 35° | 6 mois | D 33° | 6 mois | 55° |
| | G 60° | | G 32° | | |
| 3 mois | D 60° | 6 mois | D 68 | | |
| | G 55° | | G 55° | | |
| | | 6 mois | D 65° | | |
| | | | G 60° | | |
| | | 6 mois | D 52° | | |
| | | | G 57° | | |

Ces chiffres n'ont, individuellement, aucune valeur absolue, mais groupés ils nous démontrent, une fois de plus, que la torsion humérale est moindre chez l'embryon (54°, que chez le fœtus (55°) et surtout que chez l'adulte (74°). Ces chiffres confirment l'opinion de Gegenbauër : l'humérus se tord au cours de son développement.

Pour ces mensurations nous avons employé le tropomètre de Broca. nous avons adopté ses repères, et nos mesures sont tout à fait comparables aux siennes, diminuées de 90°.

L'humérus subit donc une torsion de 20° à 30° depuis le troisième mois de la vie intra-utérine jusqu'à ce qu'il ait atteint son développement complet. Ce tiers d'angle droit représente la torsion réelle de chaque humérus humain. Le reste de la torsion, soit 1 2 angle droit environ, représente évidemment un caractère progressivement acquis et héréditairement transmis à chacun de nous par ses ancêtres. Grâce à la transmission d'un caractère ancestral, la torsion de l'humérus humain comprend ainsi deux parties : l'une, la plus importante, existe dès que l'os possède une forme, elle est un héritage : l'autre se montre et progresse au cours du développement, c'est une acquisition.

Dans quelle partie de l'os cette torsion se produit-elle? Pour la plupart des anatomistes la gouttière du nerf radial est l'inscription de cette torsion sur le corps et elle se fait, par conséquent, dans la diaphyse. Bertaux la place dans le col anatomique et croit que l'extrémité supérieure, déplacée par l'omoplate, tourne sur le corps de l'os. Quoique nous n'admettions ni l'une ni l'autre de ces opinions, l'explication de la torsion humérale nous paraît très simple et facile à comprendre.

Remarquons d'abord, la vérification est facile sur des pièces anatomiques, que les rapports entre la grosse tubérosité, la tête et l'omoplate sont les mêmes aux divers âges de la vie humaine. Ils sont également les mêmes dans toute la série des mammifères placentaires et chez les oiseaux. Prenons un membre antérieur de chien, une aile d'oiseau, un bras d'enfant ou de fœtus, celui d'un adulte, orientons les omoplates dans un même plan, coupons l'humérus au milieu de la diaphyse. Nous verrons que les parties les plus importantes de ces humérus, tête et grosse tubérosité, seront pour tous disposées de la même manière par rapport à l'omoplate. Nous pouvons varier les conditions de cette expérience sans en changer le résultat. Dans la torsion humérale, ce n'est pas l'extrémité supérieure qui bouge : elle est fixe par rapport à l'omoplate. Est-ce dans le déplacement de l'omoplate, latérale chez les quadrupèdes, postérieure chez l'homme, qu'il faut chercher la cause de la torsion? Évidemment non, puisque la cavité glénoïde de l'oiseau regarde en dehors comme celle de l'homme et pourtant l'humérus

n'est pas tordu. Nous avons laissé entendre que, si l'omoplate était restée latérale chez l'homme comme elle l'est chez les animaux, l'humérus n'aurait pas eu besoin de se tordre, mais cette condition ne suffit pas, elle n'explique pas comment l'humérus de l'homme a pu se modifier par torsion.

La rotation se fait-elle entre le corps et l'extrémité inférieure? Pas davantage, car il n'existe aucune force agissant sur cette extrémité inférieure qui puisse produire la torsion. Cette épiphyse forme une mince bande osseuse, articulaire, comprenant le condyle et la trochlée : elle ne donne insertion à aucun muscle. Au-dessus, l'épicondyle et l'épitrochlée sont deux points accessoires, isolés, n'ayant de contact qu'avec la diaphyse. Le condyle et la trochlée ne peuvent subir de torsion puisqu'ils ne donnent insertion à aucun muscle ou ligament; l'épicondyle et l'épitrochlée, accolés isolément à la diaphyse, ne peuvent entraîner le reste de l'épiphyse.

La torsion se produit au niveau du col chirurgical, entre la diaphyse et l'extrémité supérieure, dans le cartilage de conjugaison. L'épiphyse supérieure (tête et grosse tubérosité) reste fixe, c'est la diaphyse qui tourne en entraînant les parties sous-jacentes. Le résultat cherché et obtenu est le déplacement du pli du coude : d'externe il devient antérieur. Nous trouvons la preuve de cette opinion dans l'étude des muscles rotateurs du bras et de la place qu'occupent leurs insertions sur l'os, au-dessus et au-dessous du cartilage de conjugaison.

La torsion ne se produit pas chez les quadrupèdes et les oiseaux parce qu'ils n'ont pas ou n'ont que très peu de mouvements de rotation de l'humérus. L'homme, au contraire, a des muscles rotateurs puissants et leurs mouvements sont très importants. Ils perfectionnent la préhension en permettant au bras de se porter dans toutes les directions. Voici leur disposition :

Les muscles rotateurs en dehors les plus importants sont le sus-épineux, le sous-épineux et le petit rond. Tous s'insèrent sur l'épiphyse, au niveau du trochiter. Le petit rond empiète sur la diaphyse, mais son insertion la plus importante se fait au-dessus du cartilage de conjugaison (fig. 19). Les muscles rotateurs en dedans sont : 1° le sous-scapulaire; il s'insère à peu près uniquement sur l'épiphyse et immobilise la tête que les rotateurs en dehors tendraient à faire tourner; 2° le grand pectoral, le grand rond et

le grand dorsal, qui s'insèrent sur la diaphyse et la font tourner de dehors en dedans.

Nous voyons donc qu'un groupe puissant de rotateurs en dedans s'insère sur le corps de l'os, tandis que tous les rotateurs en dehors vont à l'épiphyse supérieure. Entre ces deux forces antagonistes, agissant d'une manière continue par la simple tonicité, avec renforcements au moment des contractions musculaires, se trouve une région molle, malléable, facile à déformer, l'expérience le démontre : c'est le cartilage de conjugaison. Il ne résiste qu'imparfaitement à ces tractions en sens contraires, et le résultat est la torsion de l'humérus.

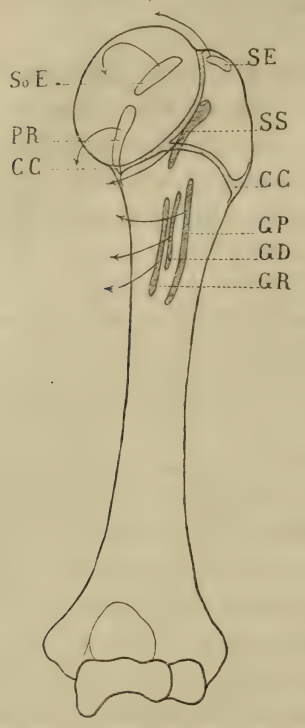


Fig. 19. — Insertions des muscles rotateurs de l'humérus, pour montrer l'influence de ces muscles sur la torsion.

Les rotateurs en dedans sont le grand pectoral, GP, le grand rond, GR, le grand dorsal, GD, qui s'insèrent sur la diaphyse, et le sous-scapulaire, SS, qui prend insertion sur l'épiphyse.

Les rotateurs en dehors, dont les insertions sont supposées vues par transparence, à travers l'os, sont le sus-épineux, SE, le sous-épineux, SoE, le petit rond, PR ; tous s'insèrent au-dessus du cartilage de conjugaison, CC.

Mais, nous dira-t-on, pourquoi invoquer ces influences musculaires, pourquoi penser que la torsion humérale est due à des forces de ce genre, pourquoi ne pas dire simplement que l'humérus se tord au cours de son développement parce qu'il est dans ses particularités ancestrales de se tordre ainsi, de subir cette évolution comme l'ont subie les humérus de ses ancêtres bimanes? Tout d'abord, répondrons-nous, entre deux théories, l'une prêtant à une explication mécanique et simple, l'autre ne permettant aucune espèce d'interprétation ni d'éclaircissement, il vaut mieux choisir la première. De plus, nous avons vu que les forces musculaires bien utilisées expérimentalement produisent des torsions osseuses, et, nous venons de le voir, la disposition normale des muscles rotateurs du bras est éminemment favorable à la production de cette torsion, les rotateurs en dehors s'insérant presque exclusivement au-dessus du cartilage de conjugaison,

les rotateurs en dedans surtout au-dessous de ce cartilage.

Mais, nous dira-t-on, si cette torsion humérale était due à l'application de ces deux forces opposées sur l'épiphyse et la diaphyse, des variations dans la torsion devraient se produire en concordance avec les augmentations ou les diminutions de ces forces, ou encore avec l'augmentation ou la diminution de la résistance à elles offert par le cartilage de conjugaison. C'est précisément ce qui a lieu; la pathologie et la tératologie viennent, sous ce rapport, confirmer notre opinion d'une manière éclatante.

Nous n'avons pas eu à notre disposition de pièces appartenant à des sujets atteints de paralysies infantiles des muscles de l'épaule, et nous le regrettons, nous aurions pu étudier ainsi le résultat produit par la suppression de la force musculaire. Ces pièces sont rares, malheureusement, dans les musées. Banales, au contraire, sont celles où se sont présentés, au cours du développement du sujet, des altérations de leur résistance au niveau des lignes d'ossification. Nous espérons être cru, sans plus ample explication, quand nous dirons que la résistance de l'os à la torsion est diminuée dans le rachitisme et accrue dans l'achondroplasie. Si donc notre interprétation étiologique de la torsion humérale est vraie, les rachitiques, dont l'os est si mou et vasculaire près des cartilages de conjugaison, devront avoir des humérus plus tordus que les humérus normaux. Au contraire, chez les achondroplases dont les os sont si courts parce que leurs cartilages de conjugaison disparaissent à une époque prématurée, la soudure de l'épiphyse et de la diaphyse rendra bien vite inefficace l'action des muscles rotateurs. La torsion sera telle qu'elle est dans le fœtus ou le très jeune enfant, moindre qu'à l'âge adulte. Ces prévisions sont exactes.

Au musée Dupuytren nous avons pratiqué la mensuration tropométrique de deux humérus achondroplases, indemnes de rachitisme et longs de 13 centimètres (n° 531, B). La méthode employée, les repères utilisés étaient ceux de Broca. Nous nous sommes même servi de son appareil, obligeamment mis à notre disposition par M. Manouvrier, qui fut son collaborateur. La torsion de l'humérus droit, ainsi que celle de l'humérus gauche, était, en chiffres ronds, de 30° (120° — 90°). Ce chiffre, extraordinairement petit, n'a pour nous d'importance qu'en ce qu'il nous démontre, avec une évidence imprévue, l'arrêt de la torsion humérale par la soudure prématurée des épiphyses.

La contre-épreuve nous est fournie par la tropométrie des humérus rachitiques. La moyenne de Broca étant de 74° pour la torsion humérale chez l'homme de race blanche (164° — 90°), les chiffres suivants sont également démonstratifs, bien que peu nombreux.

| | | |
|---|---|---|
| Pièce 521, rachitisme | Humérus droit..... | 130° (220° — 90°) |
| | Humérus gauche..... | 110° (200° — 90°) |
| Pièce 531, rachitisme | Humérus droit..... | 85° (175° — 90°) |
| | Humérus gauche..... | 85° (175° — 90°) |
| Pièce 449, rachitisme | Humérus droit..... | 100° (190° — 90°) |
| | Humérus gauche..... | 95° (185° — 90°) |

Tous ces humérus présentent des courbures considérables prouvant l'influence évidente du rachitisme. Nous avons, dans le même musée, mesuré l'angle de torsion d'humérus restés droits, c'est-à-dire à peu près indemnes, quoique appartenant à des sujets rachitiques : leur torsion n'est pas augmentée : la scoliose et les autres déformations thoraciques n'interviennent donc pas pour augmenter la torsion. Les humérus du squelette 571 du même musée ne sont déformés qu'à leur extrémité inférieure, la partie supérieure semble indemne : leur torsion est seulement de 60° (humérus droit) et 50° (humérus gauche). Chez ce sujet, la scoliose, en dirigeant en avant les cavités glénoïdes des omoplates, semble même avoir diminué la torsion. Remarquons donc l'absence d'exagération de la torsion humérale si le cartilage de conjugaison supérieur et son voisinage ne sont pas atteints, et concluons, une fois de plus, que la torsion se produit au niveau de ce cartilage et non ailleurs.

Les muscles rotateurs la produisent, ils atteignent un développement notable seulement chez les anthropoïdes et chez l'homme surtout. Ils permettent au membre supérieur de prendre des attitudes variées, qui perfectionnent beaucoup sa fonction essentielle, la préhension. Ces muscles rotateurs seraient inutiles pour la marche, aussi les voyons-nous employés, après transformation, chez les quadrupèdes, pour déplacer l'humérus en avant ou en arrière, pour faciliter les mouvements utiles à la marche et pour en augmenter la force. Pour ce qui est de savoir quel est le *primum movens* de cette fonction nouvelle de rotation, il nous semble impossible de trancher la difficulté. Est-ce le développement des muscles rotateurs? est-ce le déplacement en arrière de l'omoplate par allongement de la clavicule? nous ne saurions le dire.

En résumé, l'humérus humain est en partie tors, car il est coulé dans un moule tordu de 50° environ; ce caractère, il le doit à l'héritage ancestral. Au cours de son développement, sous l'influence de la tonicité et des contractions des muscles rotateurs, il se tord de 25° à 30° par accroissement spiroïde au niveau du cartilage de conjugaison supérieur.

La mobilité si grande dont l'articulation de l'épaule est le siège, la pronation et la supination si étendues de l'avant-bras, voilà, avec l'opposabilité du pouce, les caractéristiques ostéologiques essentielles du membre antérieur (supérieur) de l'homme, le plus parfait des organes de préhension qu'il y ait dans la nature. La torsion humérale est la conséquence de l'un de ces caractères, la mobilité scapulo-humérale par rotation de l'humérus.

(*A suivre.*)

# BIBLIOGRAPHIE

**La pratique des autopsies**, par M. Letulle. Paris, C. Naud.

Il n'est qu'un moyen d'établir un rapport exact entre les symptômes observés au cours des maladies et les lésions des organes et des tissus, c'est d'étudier après la mort les modifications que les éléments ont subies. Pour s'en rendre compte, il ne suffit pas d'être habile en l'anatomie normale, il faut procéder méthodiquement à l'ouverture du cadavre. Depuis Morgagni, les anatomo-pathologistes ont concentré tous leurs efforts sur ce point.

Réunir et grouper en ordre toutes les questions éparses dans la science, coordonner les méthodes opératoires reconnues les meilleures et les décrire d'une façon aussi simple que précise, tel est le but que s'est proposé M. Letulle. En y ajoutant ce que vingt-huit années de travail et de recherches anatomo-pathologiques lui ont appris, l'auteur a cherché à mettre chaque médecin en possession d'une direction précise dans la technique des autopsies.

Voici le plan du livre et l'énumération des principaux chapitres.

M. Letulle commence par énumérer l'ensemble des règlements sanitaires qui doivent présider à l'installation matérielle, il donne les indications sur le *local*, le *dispositif instrumental*, le *personnel*, la *technique générale de l'autopsie*. Il va de soi que si le médecin ne se rappelle pas l'état normal, l'inspection des organes modifiés par la maladie reste stérile. Aussi M. Letulle a-t-il soin de présenter le *tableau général des dimensions et du poids des principaux organes du corps humain*.

De l'examen extérieur l'auteur passe aux règles à suivre pour procéder à l'ouverture du corps (cou, thorax, abdomen). Il montre ensuite comment il convient de pratiquer l'*éviscération totale*, l'*examen extemporané* de la *masse totalement éviscérée* et l'*isolement méthodique des organes*.

Après l'étude du contenu, M. Letulle consacre une description spéciale aux *cavités* et aux *parois*.

Dans les chapitres suivants, l'auteur montre comment il faut pratiquer l'examen spécial du *cœur*, du *poumon*, du *tube digestif*, du *foie*, du *pancréas*, de la *rate*, des *glandes surrénales*, des *organes urinaires et génitaux*, des *centres nerveux*.

Enfin la dernière partie a trait aux autopsies spéciales (nouveau-né, femme en état puerpéral), à l'autopsie médico-légale, à l'examen des *voies biliaires*, des *sinus de la face*, des *ganglions spinaux*, de l'*organe de l'ouïe*.

Faute d'espace, il m'est impossible d'insister, comme je le voudrais, sur toutes les parties originales de ce livre qui mériteraient une analyse détaillée; le médecin qui se propose d'isoler et de préparer les ganglions spinaux, par exemple, appréciera à leur juste valeur les conseils de l'auteur « sur le mouvement des mains et le trajet des instruments ». Il mettra également à profit l'enseignement des nombreuses figures qui ornent ce traité et *qui font mieux saisir* les attitudes que la description la plus soignée.

Si la théorie ouvre à l'esprit de nouveaux horizons, la technique montre des faits inattendus, restés longtemps inaperçus, faute d'avoir su les mettre en évidence. C'est à ce titre que le livre de M. Letulle servira de guide et se recommande à tous les médecins.

Il est cependant un point que je voudrais voir traité dans la 2e édition. On sait que l'étude microscopique est le complément indispensable de toute autopsie. Aussi M. Letulle rendrait-il un service signalé en indiquant, à la fin des divers chapitres, le liquide fixateur approprié à chaque organe et à chaque tissu.

ÉD. RETTERER.

---

**A Laboratory text-book of Embryology**, par CH. S. MINOT. 1 fort vol. de 380 p., avec 218 figures. Philadelphie, 1903.

Il y a quatorze ans, le professeur Mathias Duval avait pensé que l'étude de coupes d'embryon, soigneusement choisies à différents âges, serait d'une grande utilité aux étudiants et aux médecins; il croyait qu'une collection de pareilles coupes devait être le complément indispensable de toute connaissance biologique, non seulement pour les études anatomiques mais encore pour la compréhension d'un grand nombre de processus pathologiques. C'est dans ces vues qu'il avait composé l'*Atlas d'embryologie* que l'on trouve actuellement dans tout laboratoire; cet atlas ne concernait que le Poulet, pris alors comme seul type de développement d'un Vertébré, mais M. Mathias Duval avait, depuis, accumulé les matériaux d'un Atlas d'embryologie du Lapin, pris comme type du développement d'un Mammifère.

C'est une œuvre à peu près semblable que le professeur Minot, de l'Université Harvard, a réalisée et vient de publier à Philadelphie. Cependant, c'est le Porc, type plus difficile à se procurer que le Lapin, qui a été choisi ici; d'un autre côté, le nombre des coupes représentées est relativement moins considérable et ces coupes ne sont pas disposées de manière à se lire aussi promptement et aussi clairement que dans l'Atlas de Mathias Duval.

Par contre, Minot est entré dans des explications théoriques beaucoup plus longues. Après un exposé général des lois et de la marche de l'embryologie, il nous donne le résumé des premières phases du développement des Mammifères, en prenant ses exemples un peu partout dans la série, puis il nous montre la morphogénèse externe de l'embryon

humain. C'est alors que commence l'Atlas proprement dit, c'est-à-dire l'étude des coupes des embryons de Porc, depuis la longueur de 10 millimètres en passant par tous les stades jusqu'à une longueur de 24 millimètres.

Voulant faire surtout de son livre un manuel de laboratoire, Minot a fait suivre cette étude embryologique du Porc de celle plus classique du Poulet, mais il ne s'est arrêté qu'à quelques stades surtout pour les comparer avec l'embryon de Lapin. Il s'arrête en effet sur ce dernier type, pour indiquer comment on peut obtenir, fixer et étudier sa vésicule blastodermique; puis il donne également le moyen d'observer la formation des globules polaires et la fécondation chez la Souris.

Minot revient ensuite à l'Homme pour étudier l'utérus et les annexes du fœtus; puis il termine, en décrivant les différentes méthodes pouvant servir plus spécialement en embryologie : mensurations, reconstructions, fixations, colorations, etc.

Le compte rendu que nous venons de faire du livre de Minot montre bien son principal défaut qui est le manque d'un plan bien ordonné. Le lecteur se trouve un peu perdu, en effet, dans ces passages successifs de l'Homme au Porc, du Poulet au Lapin, avec retour à l'Homme. D'un autre côté, il nous semble qu'il y aurait eu plus d'avantage pour le travailleur de laboratoire de multiplier encore davantage le nombre de coupes représentées, quitte à restreindre sur le texte.

Quoi qu'il en soit, le nouvel ouvrage de Minot répondait à un véritable besoin et c'est un devoir que nous remplissons avec grand plaisir de le recommander à tous les anatomistes et embryologistes français.

GUSTAVE LOISEL.

---

**Manuel de technique microscopique**, de BÖHM et OPPEL; traduit par ET. DE ROUVILLE; 3e édition française. Paris, 1903.

A diverses reprises, j'ai eu l'occasion de dire tout le bien que je pense de ce manuel. Le texte de la 3e édition française est plus étendu que celui des éditions précédentes. Plusieurs chapitres ont été entièrement refondus. De plus M. Et. de Rouville a ajouté au texte allemand nombre de procédés nouveaux que divers histologistes lui ont communiqués.

Cette dernière édition est donc très complète tout en restant aussi pratique que les précédentes. Elle rendra les mêmes services aux travailleurs, auprès desquels elle aura un succès au moins égal à celui de ses aînées.

ED. RETTERER.

---

*Le propriétaire-gérant* : FÉLIX ALCAN.

Coulommiers. — Imprimerie PAUL BRODARD.

## FÉLIX ALCAN, ÉDITEUR

**Viennent de paraître :**

***Etude anatomique sur le cobaye,*** par **Henri ALEZAIS**, docteur en médecine et docteur ès sciences. PREMIER FASCICULE : *Ostéologie, Arthrologie, Myologie.* 1 vol. in-4, avec 58 figures dans le texte..... 8 fr.

***Le traitement des affections du cœur*** par l'exercice et le mouvement, par le Dr **F. LAGRANGE**. 1 vol. in-8, avec graphiques dans le texte et une carte coloriée hors texte..... 6 fr.

***Le diabète*** et l'alimentation aux pommes de terre, par **A. MOSSÉ**, prof. à la Fac. de méd. de Toulouse. 1 vol. in-8, avec graphiques..... 5 fr.

***Les bases scientifiques de l'Éducation physique,*** par **G. DEMENY**, professeur du cours d'Education physique de la ville de Paris et de physiologie appliquée à l'Ecole militaire de gymnastique de Joinville-le-Pont. 2e ÉDIT. REVUE. 1 vol. in-8, avec 198 gravures, cart. à l'anglaise (*Bibliothèque scientifique internationale*)..... 6 fr.

***L'ennui,*** *Étude psychologique*, par **Ém. TARDIEU**. 1 vol. in-8 (*Bibliothèque de philosophie contemporaine*)..... 5 fr.

***La timidité,*** Etude psychologique et morale, par **L. DUGAS**, docteur ès lettres, agrégé de philosophie. TROISIÈME ÉDITION, AUGMENTÉE. 1 vol. in-16 (*Bibliothèque de philosophie contemporaine*)..... 2 fr. 50

**Sous presse :**

BIBLIOTHÈQUE DE PHILOSOPHIE CONTEMPORAINE

***Philosophie de l'effort.*** Essais philosophiques d'un naturaliste, par **Armand SABATIER**, doyen de la Faculté des sciences de l'Université de Montpellier. 1 vol. in-8 ..... 7 fr. 50

***Le langage intérieur et les paraphasies*** (La fonction endophasique), par le Dr **G. SAINT-PAUL**. 1 vol. in-8, avec figures..... 5 fr

***Les nouveaux phénomènes de l'autoscopie,*** par le Dr **P. SOLLIER**. 1 vol. in-16..... 2 fr. 50

***Mécanisme et éducation des mouvements,*** par **G. DEMENY**. 1 vol. in-8, avec nombreuses figures.

***Causeries sanitaires,*** Conférences de la Croix-Rouge (Comité départemental de Dijon), par le Dr **A. YVERT**, médecin principal de l'armée en retraite, chirurgien à Dijon. Préface de M. le sénateur STRAUSS. TOME Ier : *Des applications de la théorie des germes à la Médecine, à la Chirurgie et à l'Hygiène.* 1 vol. in-8.

***Travail et Plaisir,*** par le Dr **FÉRÉ**, médecin de Bicêtre. 1 vol. in-8 raisin, avec figures.

***Les phénomènes psychiques,*** par **J. MAXWELL**. Préface de CH. RICHET. 1 vol. in-8 . . 5 fr.

# TABLE DES MATIÈRES

A.-H. SOULIÉ. — Recherches sur le développement des capsules surrénales chez les Vertébrés supérieurs (*avec 5 pl. hors texte*).. 197

Ch. PÉRÉ. — Note sur un cas singulier d'ischiopagie croisée (*avec 1 figure dans le texte*)..... 294

BARBIER et BONNE. — Sur les modifications produites dans la structure des surrénales par la tétanisation musculaire (*avec 3 figures dans le texte*)..... 296

P.-L. DAMANY. — Les torsions osseuses, leur rôle dans la transformation des membres (*suite*) (*avec 10 figures dans le texte*)..... 313

BIBLIOGRAPHIE. — La pratique des autopsies, par *M. Letulle*. — A Laboratory text-book of Embryology, par *Ch.-S. Minot*. — Manuel de technique microscopique, par *Böhm* et *Oppel*..... 338

Le *Journal de l'Anatomie et de la Physiologie* paraît tous les deux mois :

CONDITIONS DE LA SOUSCRIPTION

Un numéro..... 6 fr.
Un an, pour Paris..... 30 »
— pour les départements et l'étranger..... 33 »

CHAQUE LIVRAISON CONTIENT :

1° Des *travaux originaux* sur les divers sujets que comporte son titre, accompagnés de planches hors texte en noir et en couleurs, et de gravures dans le texte ;
2° Des *analyses et comptes rendus* de travaux présentés aux Sociétés savantes françaises et étrangères.

IL A EN OUTRE POUR OBJET :

La *tératologie*, la *chimie organique*, l'*hygiène*, la *toxicologie* et la *médecine légale* dans leurs rapports avec l'anatomie et la physiologie ;
Les applications de l'anatomie et de la physiologie à la *pratique de la médecine, de la chirurgie et de l'obstétrique*.

Les ouvrages à analyser, et tout ce qui concerne la rédaction, devront être adressés *franco* à la librairie FÉLIX ALCAN, 108, boulevard Saint-Germain, Paris (6e).

**FÉLIX ALCAN, ÉDITEUR**

*VIENNENT DE PARAITRE :*

## TRAITÉ DE BIOLOGIE

Par F. **LE DANTEC**, chargé du cours d'embryologie à la Sorbonne.

1 fort vol. grand in-8, avec 101 figures dans le texte..... 15 fr.

## ÉTUDES DE PSYCHOLOGIE PHYSIOLOGIQUE ET PATHOLOGIQUE

Par le Dr **E. GLEY**

Professeur agrégé de la Faculté de médecine de Paris.
assistant près la chaire de physiologie générale au Muséum d'histoire naturelle,
membre de l'Académie de médecine.

**Les conditions physiologiques de l'activité intellectuelle.**
**Les mouvements musculaires inconscients. — Le sens musculaire. — Les aberrations de l'instinct sexuel.**

1 vol. in-8 (*Bibliothèque de philosophie contemporaine*)..... 5 fr.

## DE L'ABLATION DE L'ESTOMAC

**(Ablation totale et subtotale)**

Par le Dr **Jules BŒCKEL**, Chirurgien titulaire de l'hôpital civil de Strasbourg.

1 vol. in-8, avec 11 planches hors texte..... 3 fr.

Coulommiers. — Imp. PAUL BRODARD.

7514

# JOURNAL
DE
# L'ANATOMIE
ET DE
# LA PHYSIOLOGIE
NORMALES ET PATHOLOGIQUES
## DE L'HOMME ET DES ANIMAUX

Fondé par CHARLES ROBIN (1864-1885)
Continué par GEORGES POUCHET (1885-1894)

PUBLIÉ PAR MATHIAS DUVAL
Membre de l'Académie de médecine, professeur à la Faculté de médecine

AVEC LE CONCOURS DE MM.

RETTERER
Professeur agrégé à la Faculté de médecine de Paris.

TOURNEUX
Professeur à la Faculté de médecine de Toulouse.

XXXIXe ANNÉE, 1903. — N° 4. — JUILLET-AOUT

FÉLIX ALCAN, ÉDITEUR
ANCIENNE LIBRAIRIE GERMER BAILLIÈRE ET Cie
108, BOULEVARD SAINT-GERMAIN, 108
PARIS, 6e

1903

FÉLIX ALCAN, ÉDITEUR

## Revue de Médecine et Revue de Chirurgie

La *Revue de médecine* et la *Revue de chirurgie*, qui constituent la 2e série de la *Revue mensuelle de médecine et de chirurgie*, paraissent tous les mois; chaque livraison de la *Revue de médecine* contient 5 à 6 feuilles grand in-8; chaque livraison de la *Revue de chirurgie* contient de 8 à 9 feuilles grand in-8.

S'ADRESSER POUR LA RÉDACTION :

*Revue de médecine* : à M. le Dr **Landouzy**, 4, rue Chauveau-Lagarde, à Paris (8e), ou à M. le Dr **Lépine**, 30, place Bellecour, à Lyon.
*Revue de chirurgie* : à M. le Dr **F. Terrier**, 11, rue de Solférino, Paris (7e).

POUR L'ADMINISTRATION :

A M. **Félix Alcan**, libraire-éditeur, 108, boulevard Saint-Germain, Paris (6e).

PRIX D'ABONNEMENT :

| Pour la Revue de Médecine | | Pour la Revue de Chirurgie | |
|---|---|---|---|
| Un an, Paris | **20** fr. | Un an, Paris | **30** fr. |
| — Départements et étranger. | **23** fr. | — Départements et étranger. | **33** fr. |
| La livraison, **2** fr. | | La livraison, **3** fr. | |

Les *deux Revues* réunies, un an, Paris, **45** fr.; départements et étranger, **50** fr.
Les quatre années de la *Revue mensuelle de médecine et de chirurgie* (1877, 1878, 1879 et 1880) se vendent chacune séparément 20 fr.; la livraison, 2 fr.
Les vingt-deux premières années (1881 à 1902) de la *Revue de médecine* se vendent le même prix. Les dix-huit premières années (1881 à 1898) de la *Revue de chirurgie*, 20 fr. Les autres années, 30 fr.

**Sous presse :**

BIBLIOTHÈQUE DE PHILOSOPHIE CONTEMPORAINE

**Le langage intérieur et les paraphasies** (La fonction endophasique), par le Dr **G. SAINT-PAUL**. 1 vol. in-8, avec figures..... 5 fr.

**Les phénomènes d'autoscopie,** par le Dr **P. SOLLIER**. 1 vol. in-16, avec fig.... 2 fr. 50

**Nouveaux essais sur l'art contemporain,** par **FIERENS-GEVAERT**. 1 vol. in-16..... 2 fr. 50

**L'éternel conflit,** par **Benjamin SWIFT**. *Traduit de l'anglais*. 1 vol. in-16..... 2 fr. 50

**L'idéal esthétique,** par **ROUSSEL DESPIERRES**. 1 vol. in-16. 2 fr. 50

**Nouveau programme de sociologie,** par **E. DE ROBERTY**. 1 vol. in-16..... 2 fr. 50

**Esquisse d'un système de psychologie rationnelle** (*Leçons de psychologie*), par **Émile LUBAC**, professeur agrégé de philosophie au lycée de Constantine. Préface de M. H. Bergson, membre de l'Institut, professeur au Collège de France. 1 vol. in-8.

**Mécanisme et éducation des mouvements,** par **G. DEMENY**, professeur du cours d'Éducation physique de la Ville de Paris et de physiologie appliquée à l'Ecole militaire de gymnastique de Joinville-le-Pont. 1 vol. in-8 de la *Bibliothèque scientifique internationale*, avec 565 gravures..... 9 fr.

**Travail et Plaisir,** par le Dr **FÉRÉ**, médecin de Bicêtre. 1 vol. in-8 raisin, avec figures.

**Manuel pour l'étude des maladies du système nerveux,** par le Dr **Maurice de FLEURY**, ancien interne des hôpitaux. 1 vol. grand in-8, avec nombreuses figures en noir et en couleurs.

SEP 1903

# NOTE

SUR LES

# VARIÉTÉS DE L'AMPLITUDE

ET DE LA DIRECTION DE QUELQUES

# MOUVEMENTS DU MEMBRE SUPÉRIEUR

**Par Ch. FÉRÉ**
Médecin de Bicêtre.

---

Il y a une relation étroite entre l'évolution de l'esprit et l'évolution de l'organisme. L'idée est un acte et comprend un élément moteur si limité qu'il soit. Le développement de l'intelligence ne peut pas se comprendre sans un perfectionnement des fonctions motrices et sans un changement morphologique corrélatif des organes moteurs.

Les adaptations intellectuelles doivent nécessairement laisser des traces dans la forme des organes moteurs et en particulier dans la forme des organes qui jouent le plus grand rôle dans l'expression.

Les organes ont une tendance à devenir ce qu'ils ont besoin de devenir et l'énergie a une tendance à se concentrer dans les organes qui sont le plus souvent irrités soit par une excitation venue du dehors, soit par un mouvement.

Si le développement de l'intelligence influe sur les fonctions des organes qui servent de préférence à son expression, on peut soupçonner que le développement de ces organes par des exercices appropriés capables de multiplier leurs aptitudes, peut favoriser le développement intellectuel.

En favorisant les variations de l'appareil moteur chez les individus qui sont les plus propres à les acquérir, on peut espérer que

les générations suivantes montreront une capacité d'adaptation plus grande.

C'est incontestablement la main qui joue le plus grand rôle dans l'expression effective des idées, dans l'exécution des créations de l'intelligence. On est en droit de penser qu'elle est l'organe le plus susceptible d'être influencé par l'évolution intellectuelle, et dont le perfectionnement est le plus propre à favoriser le développement intellectuel.

L'intérêt de l'étude des rapports de la main, considérée dans sa forme et dans ses fonctions, avec l'intelligence a frappé l'attention dès les temps les plus reculés; mais cette étude est restée dans le vague faute de recherches systématiques et relatives aux faits les plus simples dont la connaissance devait lui servir de base.

L'étude des empreintes des pulpes des doigts et de la main nous a déjà donné quelques renseignements intéressants [1].

L'étude des variétés de l'amplitude et de la direction des mouvements nous a paru capable d'en fournir d'autres relatifs à la valeur pratique de ces variations et à l'intérêt qu'on peut avoir à cultiver les adaptations les plus utiles.

Les circonstances nous ont réduit à faire porter nos recherches sur des individus très sujets aux variations morphologiques, sur des aliénés ou des anormaux au point de vue intellectuel. On peut soupçonner ces conditions de produire une amplification de variations.

Les aptitudes de la main ne varient pas seulement avec ses formes et ses dimensions propres, elles varient encore avec les aptitudes des autres segments du membre supérieur. La direction réciproque des grands os, la mobilité des grandes articulations influent considérablement sur les attitudes de la main et sur l'amplitude de son champ d'action.

Nous avons déjà passé en revue quelques-unes de ces conditions anatomiques [2].

Nous allons étudier maintenant quelques mouvements qui ont

1. Ch. Féré, Les empreintes des doigts et des orteils, *Journ. de l'Anat. et de la Physiologie*, 1893, p. 223. — Notes sur les mains et les empreintes digitales de quelques singes, *Ibid.*, 1900, p. 255. — Les lignes papillaires de la paume de la main, *Ibid.*, p. 276. — Les lignes papillaires de la plante du pied, *Ibid.*, p. 602.

2. Ch. Féré, La main, la préhension et le toucher, *Rev. philosophique*, 1896, t. XLI, p. 621. — Ch. Féré et Ed. Papin, Note sur quelques variétés de la direction du membre supérieur, *Journ. de l'Anat. et de la Phys.*, 1902, t. XXVIII, p. 105.

été explorés chez des sujets qui n'avaient subi aucun entraînement spécial.

## I. — Élévation de l'épaule.

Lorsqu'un individu est debout les deux pieds symétriquement posés, les bras pendants de chaque côté du corps, il est incapable d'abaisser une épaule sans élever l'autre; mais il peut élever l'une sans abaisser l'autre. L'étendue de cette élévation est très variable suivant les individus.

Sur 48 individus de vingt à cinquante ans qui se sont prêtés convenablement à l'exploration, nous voyons qu'en moyenne l'élévation est de 0 m. 0815 à droite et de 0 m. 0708 à gauche. L'élévation prédomine à droite sur 29 sujets soit sur 60,41 p. 100; elle prédomine à gauche sur 13 sujets, soit sur 27,08 p. 100; elle est égale des deux côtés sur six sujets, soit sur 12,50 p. 100. L'élévation minima est de 0,030; l'élévation maxima de 0,110.

Les groupes de sujets de même taille sont trop peu nombreux pour qu'on puisse juger de l'influence de la taille, qui ne paraît pas importante. La comparaison des figures 1 et 2 montre bien l'amplitude du mouvement d'élévation de l'épaule qui n'atteint pas son maximum sans une légère déviation du rachis (pl. VIII, fig. 2).

## II. — Élévation du bras.

Les mouvements de circumduction du bras qui se passent dans l'articulation scapulo-humérale diffèrent d'amplitude tant en raison des variétés de direction de la tête de l'humérus qu'en raison des variétés de longueur et de résistance des ligaments. La mesure de l'amplitude des mouvements de circumduction n'est pas facile à réaliser, mais on peut en avoir une idée approximative par la mesure de l'élévation du bras qui est donnée par l'angle que fait la face interne du bras avec la paroi thoracique.

Sur 194 sujets, cet angle est en moyenne de 136° à droite et de 128° à gauche. L'élévation prédomine à droite sur 102 sujets, soit sur 52,57 p. 100; elle prédomine à gauche sur 30, soit sur 15,46 p. 100; elle égale des deux côtés sur 62, soit 31,95 p. 100. On peut se rendre compte de la fréquence relative des différentes variétés d'élévation par le tableau suivant.

| Angles. | Nombre des sujets à droite. | Nombre des sujets à gauche. |
|---|---|---|
| 90 à 100° | 3 | 3 |
| 100 à 110 | 12 | 18 |
| 110 à 120 | 20 | 22 |
| 120 à 130 | 32 | 45 |
| 130 à 140 | 43 | 37 |
| 140 à 150 | 41 | 32 |
| 150 à 160 | 14 | 14 |
| 160 à 170 | 14 | 8 |
| 170 à 180 | 4 | 4 |
| 180 à 190 | 9 | 9 |
| 190 à 220 | 1 | 1 |
| | 194 | 194 |

Les figures 3 et 4 (pl. VIII) donnent une représentation de ces variétés d'amplitudes. L'asymétrie est souvent très marquée, comme on le voit dans la figure 4 (pl. VIII).

### III. — Flexion de l'avant-bras.

La flexion de l'avant-bras sur le bras peut être mesurée par l'angle formé par la face postérieure du bras et de l'avant-bras dans la flexion maxima.

Sur 200 sujets cet angle est de 44° en moyenne du côté droit et de 42° en moyenne pour le côté gauche.

L'angle est plus grand du côté droit sur 102 sujets, soit sur 51 p. 100; il est plus grand du côté gauche sur 66, soit 33 p. 100 et il est égal des deux côtés sur 32, soit 16 p. 100.

Le tableau suivant donne la fréquence relative des différentes variétés :

| Angles. | Nombre des sujets côté droit. | Nombre des sujets côté gauche. |
|---|---|---|
| 30 à 35° | 1 | 1 |
| 35 à 40 | 25 | 38 |
| 40 à 45 | 66 | 75 |
| 45 à 50 | 96 | 73 |
| 50 à 55 | 9 | 12 |
| 55 à 60 | 3 | 1 |
| | 200 | 200 |

C'est du côté droit que la flexion est la moins forte en général et la moins souvent prédominante.

La plupart de nos sujets ont travaillé et sans doute d'une manière prédominante avec leur membre supérieur droit; mais depuis longtemps ils ne travaillent guère; il est douteux que ce soit le volume des muscles du côté droit qui porte obstacle à la flexion. On peut incriminer le volume de l'apophyse coronoïde.

La figure 5 (pl. VIII), qui reproduit un homme dont la flexion est de 57° seulement, n'a pas des muscles très volumineux. La figure 6 (pl. VIII) reproduit un sujet chez lequel la flexion atteint 35°.

## IV. — Extension de l'avant-bras.

L'extension de l'avant-bras sur le bras mesurée comme la flexion par l'angle postérieur du coude donne en moyenne du côté droit un angle de 175°,22 et du côté gauche un angle de 175°,10; c'est-à-dire que la différence est à peu près nulle. L'extension est égale des deux côtés chez 70 sujets sur 203, soit sur 34,43 p. 100; elle prédomine à droite chez 69, soit sur 33,99 p. 100 et elle prédomine à gauche chez 64, soit sur 31,52 p. 100. L'extension minima est de 150° (pl. VIII, fig. 7), l'extension maxima de 200° (pl. IX, fig. 8).

Le tableau suivant indique la fréquence relative des différentes variétés d'extension des deux côtés :

| Angles. | Nombre des sujets côté droit. | Nombre des sujets côté gauche. |
|---|---|---|
| 150 à 155° | 2 | 2 |
| 155 à 160 | 1 | 1 |
| 160 à 165 | 9 | 12 |
| 165 à 170 | 20 | 17 |
| 170 à 175 | 71 | 79 |
| 175 à 180 | 28 | 22 |
| 180 à 185 | 48 | 45 |
| 185 à 190 | 15 | 14 |
| 190 à 195 | 9 | 10 |
| 195 à 200 | » | 1 |
| | 203 | 203 |

L'extension de l'avant-bras sur le bras atteint la ligne droite ou la dépasse 72 fois à droite et 70 fois à gauche, soit 35,45 et 34,48 p. 100.

## V. — Flexion du poignet.

La flexion du poignet est mesurée par l'angle formé par la face

dorsale de l'avant-bras et du dos de la main sur l'axe du troisième métacarpien.

Sur 190 sujets, la flexion moyenne est à droite de 110°,80 et à gauche de 111°,26. L'angle est plus grand à gauche chez 88 sujets, soit 46,31 p. 100; il est plus grand à droite chez 72, soit 37,89 p. 100, il est égal des deux côtés sur 30 sujets, soit 15,78 p. 100.

Le tableau suivant donne une idée des variétés de la flexion des deux côtés.

| Angles. | Nombre des sujets à droite. | Nombre des sujets à gauche. |
|---|---|---|
| 60 à 65° | 2 | » |
| 65 à 70 | » | 1 |
| 70 à 75 | 1 | » |
| 75 à 80 | 2 | » |
| 80 à 85 | » | » |
| 85 à 90 | 1 | » |
| 90 à 95 | 6 | 11 |
| 95 à 100 | 10 | 6 |
| 100 à 105 | 37 | 27 |
| 105 à 110 | 18 | 12 |
| 110 à 115 | 42 | 65 |
| 115 à 120 | 20 | 14 |
| 120 à 125 | 33 | 12 |
| 125 à 130 | 10 | 9 |
| 130 à 135 | 6 | 1 |
| 135 à 140 | 2 | 2 |
| | 190 | 190 |

La figure 9 (pl. IX) représente une des flexions les plus limitées. La figure 10 (pl. IX) une des plus marquées.

## VI. — Extension du poignet.

L'extension du poignet a été mesurée par l'angle formé par la face palmaire de l'avant-bras avec la paume de la main étendue au maximum, dans la direction du médius.

Sur les mêmes 190 sujets l'extension moyenne est à droite de 109,84 et à gauche de 110,07. L'angle le plus grand, la moindre extension, est aussi souvent à droite qu'à gauche, 77 fois c'est-à-dire 40,52 p. 100. Chez 36 sujets, soit 18,94 p. 100 il est égal des deux côtés.

Le tableau suivant donne les variétés d'extension des deux côtés.

| Angles. | Nombre des sujets à droite. | Nombre des sujets à gauche. |
|---|---|---|
| 80 à 85° | » | 2 |
| 85 à 90 | 2 | 1 |
| 90 à 95 | 7 | 5 |
| 95 à 100 | 9 | 8 |
| 100 à 105 | 43 | 42 |
| 105 à 110 | 30 | 22 |
| 110 à 115 | 42 | 52 |
| 115 à 120 | 17 | 25 |
| 120 à 125 | 28 | 26 |
| 125 à 130 | 4 | 3 |
| 130 à 135 | 6 | 3 |
| 135 à 140 | 1 | » |
| 140 à 145 | 1 | 1 |
| | 190 | 190 |

La figure 11 (pl. IX) représente une des extensions les plus limités (135°).

La figure 12 (pl. IX) une des plus étendues (80°).

## VII. — Adduction de la main.

L'adduction de la main, l'inclinaison latérale de la main vers le bord cubital est mesurée par l'angle formé par le bord cubital du métacarpe avec le prolongement du bord cubital de l'avant-bras, elle est en moyenne de 42°,35 à droite et de 42°,29 à gauche. L'adduction prédomine à droite chez 84 sujets sur 193, soit 43,52 p. 100, elle prédomine à gauche chez 74, soit 38,34 p. 100; elle est égale des deux côtés chez 35, soit 18°,13 p. 100.

On trouve dans le tableau suivant la proportion des différentes variétés d'adduction.

| Angles. | Nombre des sujets à droite. | Nombre des sujets à gauche. |
|---|---|---|
| 20 à 25° | 2 | 2 |
| 25 à 30 | 2 | » |
| 30 à 35 | 16 | 25 |
| 35 à 40 | 25 | 29 |
| 40 à 45 | 85 | 70 |
| 45 à 50 | 32 | 36 |
| 50 à 55 | 28 | 21 |
| 55 à 60 | 2 | 9 |
| 60 à 65 | 1 | 1 |
| | 193 | 193 |

Les figures 13 et 14 (pl. IX) montrent l'adduction minima (20°) et maxima (65°) observées.

## VIII. — Abduction de la main.

L'abduction de la main, l'inclinaison latérale vers le bord radial est mesurée par l'angle formé par le bord cubital du métacarpe avec le prolongement du bord cubital de l'avant-bras. Dans un certain nombre de cas, le bord cubital de la main ne peut pas atteindre le prolongement du bord cubital de l'avant-bras, la main reste en réalité dans l'adduction malgré les efforts d'abduction. En tenant compte de ces cas négatifs, l'abduction est en moyenne de 5°,54 à droite et de 7°,78 à gauche.

L'abduction prédomine à droite chez 48 sujets sur 193, soit 24,87 p. 100; elle prédomine à gauche chez 79 sujets, soit 39,27 p. 100, et elle est égale des deux côtés chez 66, soit chez 34,19 p. 100.

Les différentes variétés se trouvent groupées dans le tableau suivant :

| Angles. | Nombre des sujets à droite. | Nombre des sujets à gauche. |
|---|---|---|
| — 25° à — 20 | 1 | 1 |
| — 20 à — 15 | » | 2 |
| — 15 à — 10 | 8 | 11 |
| — 10 à — 5 | 4 | 3 |
| — 5 à 0 | 2 | 1 |
| 0 à 5 | 85 | 60 |
| 5 à 10 | 14 | 14 |
| 10 à 15 | 49 | 55 |
| 15 à 20 | 13 | 15 |
| 20 à 25 | 16 | 24 |
| 25 à 30 | » | 4 |
| 30 à 35 | 1 | 3 |
| | 193 | 193 |

Les figures 15 et 16 (pl. IX) montrent bien les différences de l'amplitude de l'abduction.

## IX. — Opposition du pouce.

Le mouvement d'opposition du pouce présente chez les divers individus des variétés d'amplitude considérables, et chez le même individu elle présente souvent des variétés latérales. En raison des variétés des dimensions des mains et des doigts, on ne peut guère comparer en chiffres les différences d'amplitude du mouvement d'opposition du pouce, mais les différences de rapports du pouce

dans l'attitude d'opposition maxima peuvent constituer une indication au moins intéressante. Sur des schémas préparés de la paume des deux mains, on a inscrit les positions que prend la phalangette non fléchie du pouce dans l'opposition maxima. La lecture de ces croquis permet de représenter les différentes positions du pouce dans l'opposition suivant la longueur de la main et suivant sa largeur.

Dans l'opposition, l'extrémité distale de la phalangette du pouce s'avance plus ou moins vers l'extrémité distale des doigts. Les faits ont été groupés suivant que l'extrémité du pouce *a* reste dans la paume de la main, et ne dépasse pas le pli digito-palmaire, *b*, n'atteint pas le premier pli articulaire du petit doigt, *c*, atteint le premier pli, *d*, reste dans l'intervalle du premier et du deuxième pli, *e*, atteint le deuxième pli.

| Position de l'extrémité du pouce. | Nombre des sujets à droite. | Nombre des sujets à gauche. |
|---|---|---|
| Paume | 11 | 8 |
| Au-dessus du 1er pli digital du petit doigt | 32 | 31 |
| Premier pli digital | 87 | 89 |
| Entre les deux plis digitaux | 32 | 32 |
| Deuxième pli digital | 9 | 11 |
| | 171 | 171 |

L'extrémité distale du pouce s'avance plus ou moins vers le bord cubital de la main. Il peut arriver qu'elle ne dépasse pas le troisième espace interdigital (pl. IX, fig. 19); d'autres fois elle dépasse le bord cubital (pl. IX, fig. 20).

| Position de l'extrémité du pouce. | Nombre des sujets à droite. | Nombre des sujets à gauche. |
|---|---|---|
| Troisième espace | 1 | 3 |
| Quatrième doigt | 11 | 19 |
| Quatrième espace | 29 | 33 |
| Cinquième doigt | 52 | 74 |
| Bord cubital | 53 | 28 |
| En dedans du bord cubital | 25 | 14 |
| | 171 | 171 |

Ce dernier tableau montre que le pouce droit s'avance le plus vers le bord cubital, en ne considérant que les groupes dont plusieurs comportent des différences notables comme l'épaisseur d'un doigt. Si on fait la comparaison individuelle des deux côtés de tous les sujets, on voit que la prédominance de la déviation vers le

bord cubital de la main s'accentue encore en faveur du pouce droit. L'extrémité du pouce droit se porte plus loin vers le bord cubital de la main chez 91 sujets sur 171, soit 53,21 p. 100; il s'avance autant des deux côtés chez 50, soit 29,23 p. 100; chez 30 seulement, soit chez 17,54 p. 100, c'est le pouce gauche qui s'avance le plus. Cette dernière catégorie comprend les six gauchers qui se trouvent parmi les 171 sujets examinés.

## X. — Flexion et opposition du petit doigt.

Nous avons étudié les fonctions du petit doigt en déterminant son attitude dans la flexion commune des doigts et dans son mouvement isolé d'opposition.

Dans la flexion commune des doigts, le petit doigt ne se porte pas dans une direction parallèle au bord cubital de la main, parallèlement à son métacarpien; mais il se dévie plus ou moins vers l'axe de la main. Sur les 193 sujets que nous avons examinés à cet égard, l'extrémité du petit doigt (on prend pour point de repère l'angle cubital de l'ongle du petit doigt) s'écarte du bord cubital de la main de 0 m. 0225 à droite et de 0,0199 à gauche. L'écartement est plus marqué à droite dans 138 cas, soit 71,50 p. 100; il est égal des deux côtés dans 15 cas, soit 7,77 p. 100, il est plus marqué à gauche dans 40 cas, soit 20,72 p. 100. Le tableau suivant rend compte de la fréquence des variétés de direction du petit doigt dans la flexion commune des doigts.

| Distance en millimètres de l'angle cubital de l'ongle du petit doigt au bord cubital de la main dans la flexion commune des doigts. | Nombre des sujets à droite. | Nombre des sujets à gauche. |
|---|---|---|
| De 5 à 10 mm. | » | 1 |
| De 10 à 15 — | 4 | 23 |
| De 15 à 20 — | 42 | 75 |
| De 20 à 25 — | 82 | 63 |
| De 25 à 30 — | 47 | 22 |
| De 30 à 35 — | 10 | 6 |
| De 35 à 40 — | 6 | 3 |
| De 40 à 45 — | 1 | » |
| De 45 à 50 — | 1 | » |
| | 193 | 193 |

Dans l'opposition isolée du petit doigt, l'angle cubital de l'ongle s'écarte du bord cubital de la main de 0,0362 à droite et de 0,0311 à gauche. L'opposition isolée du petit doigt est plus marquée à

droite chez 141 sujets, soit 73,05 p. 100; elle est égale des deux côtés sur 15, soit 7,77 p. 100, et plus marquée à gauche sur 37, soit 17,09 p. 100.

| Distance en millimètres de l'angle cubital de l'ongle du petit doigt au bord cubital de la main dans l'opposition isolée. | Nombre des sujets à droite. | Nombre des sujets à gauche. |
|---|---|---|
| De 15 à 20 mm | » | 3 |
| De 20 à 25 — | 5 | 31 |
| De 25 à 30 — | 23 | 54 |
| De 30 à 35 — | 53 | 44 |
| De 35 à 40 — | 49 | 32 |
| De 40 à 45 — | 36 | 19 |
| De 45 à 50 — | 16 | 6 |
| De 50 à 55 — | 7 | 1 |
| De 55 à 60 — | 3 | 1 |
| De 60 à 65 — | » | 1 |
| De 65 à 70 — | 1 | 1 |
| | 193 | 193 |

Dans l'opposition isolée du petit doigt, son extrémité se rapproche plus ou moins du pli de flexion du poignet. Sur 193 sujets, la distance est en moyenne de 0,0166 à droite, et de 0,0177 à gauche. La distance est plus marquée à gauche chez 104 sujets, soit 59,06 p. 100; elle est égale des deux côtés chez 27, soit 13,98 p. 100; elle est plus marquée à droite sur 62, soit 32,12 p. 100.

On voit dans le tableau suivant la fréquence relative des variétés.

| Distance en millimètres de l'extrémité du petit doigt fléchi isolément au pli de flexion du poignet | Nombre des sujets à droite. | Nombre des sujets à gauche. |
|---|---|---|
| De 0 à 5 mm | 8 | 6 |
| De 5 à 10 — | 13 | 9 |
| De 10 à 15 — | 48 | 44 |
| De 15 à 20 — | 55 | 55 |
| De 20 à 25 — | 42 | 42 |
| De 25 à 30 — | 18 | 30 |
| De 30 à 35 — | 7 | 5 |
| De 35 à 40 — | 2 | 2 |
| | 193 | 193 |

L'amplitude des mouvements segmentaires de la main augmente considérablement lorsqu'il existe de la laxité des ligaments articulaires, assez fréquents dans les affections paralytiques datant de l'enfance surtout [1].

1. H. Allard, *De la laxité des ligaments articulaires de la main*, Th. de Bordeaux, 1901.

Ces études très imparfaites suffisent cependant à montrer que, même dans les mouvements les moins délicats, la main présente une variabilité personnelle, une individualité beaucoup plus marquée qu'on ne pourrait le croire et qui mérite d'être considérée : elle peut servir de guide dans l'éducation de la motilité volontaire

---

**Explication des planches.**

PLANCHE VIII.

*Fig. 1.* — Attitude normale.
*Fig. 2.* — Même sujet, élévation maxima de l'épaule gauche.
*Fig. 3.* — Abduction forcée limitée des deux bras.
*Fig. 4.* — Abduction forcée étendue et asymétrique des deux bras.
*Fig. 5.* — Flexion limitée de l'avant-bras.
*Fig. 6.* — Flexion étendue de l'avant-bras.
*Fig. 7.* — Extension limitée de l'avant-bras.

PLANCHE IX.

*Fig. 8.* — Extension étendue de l'avant-bras, dépassant la ligne droite.
*Fig. 9.* — Flexion limitée du poignet.
*Fig. 10.* — Flexion étendue du poignet.
*Fig. 11.* — Extension limitée du poignet.
*Fig. 12.* — Extension étendue du poignet.
*Fig. 13.* — Adduction faible de la main.
*Fig. 14.* — Abduction forte de la main.
*Fig. 15.* — Abduction faible de la main.
*Fig. 16.* — Abduction forte de la main.
*Fig. 17.* — Opposition faible du pouce dont la phalangette ne dépasse pas le troisième espace interdigital.
*Fig. 18.* — Opposition étendue du pouce dont la phalangette dépasse le bord cubital de la main.
*Fig. 19.* — Flexion directe du petit doigt dans la flexion commune.
*Fig. 20.* — Opposition du petit doigt.

# MORPHOLOGIE DU PÉRITOINE

# LES LIGAMENTS HÉPATIQUES ACCESSOIRES

## CHEZ L'HOMME

**Par MM.**

**P. ANCEL** et **L. SENCERT**

Docteur ès sciences, Chef de laboratoire

Interne des hôpitaux, Ancien aide d'anatomie

à la Faculté de médecine de Nancy.

(*Travail du Laboratoire d'Anatomie.*)

---

Sous le nom de ligaments hépatiques accessoires, nous entendons les ligaments péritonéaux qui unissent le foie ou la vésicule biliaire aux organes voisins et qui n'existent pas chez la grande majorité des sujets. On a décrit un assez grand nombre de formations justiciables de cette définition, mais il est impossible de se faire une idée nette de ces différents ligaments d'après les descriptions qu'en ont données les auteurs, et ceci pour différentes raisons : beaucoup d'observateurs ne décrivent pas d'une façon très précise les insertions des ligaments qu'ils signalent, et le doute subsiste dans l'esprit du lecteur, à savoir s'il est question de l'un ou de l'autre des ligaments signalés antérieurement ou d'un nouveau, intermédiaire à deux d'entre eux. En outre, des formations différentes ont été, sans aucun doute, décrites sous des noms semblables et des formations semblables sous des noms différents. Si nous ajoutons que certains auteurs ont fort probablement décrit sous le nom de ligaments des adhérences pathologiques, on s'imaginera facilement combien la question des ligaments hépatiques accessoires est encore obscure. Nous tenterons, dans ce travail, de faire disparaître cette obscurité.

Les recherches que nous avons entreprises nous ont amenés à des

notions qui pourront, à ce sujet, présenter, nous l'espérons, quelque utilité. Nous nous sommes aperçus, grâce à l'examen d'une centaine de cadavres, que les ligaments hépatiques accessoires ne sont que des prolongements ou des déplacements des ligaments hépatiques normaux (petit épiploon, méso-hépato-cave, ligament triangulaire droit). Tous les ligaments signalés jusqu'ici ne sont, comme nous tenterons de le démontrer, que des variétés de ces ligaments normaux.

Nous divisons notre travail de la façon suivante :

1° Nous rappellerons succinctement les travaux des principaux auteurs qui ont étudié les ligaments hépatiques accessoires et nous ferons suivre cet aperçu bibliographique de l'exposé de nos recherches rapidement condensées;

2° Puis, après avoir démontré que ces ligaments sont bien des ligaments et non de simples adhérences, comme le voudraient quelques auteurs, nous rapprocherons notre description de celles des auteurs et chercherons à montrer que les ligaments hépatiques anormaux sont bien tels que nous les avons décrits et méritent bien les noms que nous leur avons donnés;

3° Ceci fait, nous décrirons les fossettes auxquelles la présence simultanée de deux de ces ligaments donne naissance et nous étudierons la fréquence de ces ligaments eux-mêmes, leurs variations et leur mode de formation.

## Bibliographie.

Huschke décrit comme ligaments péritonéaux annexés au foie, le ligament suspenseur, le ligament coronaire, le petit épiploon, le ligament hépato-duodénal, l'hépato-rénal et l'hépato-côlique. Nous rappellerons la description des deux derniers ligaments qui, seuls, nous intéressent ici.

« Le ligament hépato-rénal naît de la partie postérieure de la face inférieure du lobe droit du foie, entre l'éminence caudée et le ligament triangulaire droit, descend de là sur la face antérieure de la capsule surrénale droite, gagne l'extrémité supérieure du rein droit, et se rapproche peu à peu du ligament duodéno-rénal. Il est situé perpendiculairement, avec son bord concave tourné en avant, et ses deux faces regardant l'une à droite, l'autre à gauche. »

Au sujet du ligament hépato-côlique, l'auteur s'exprime de la façon suivante : « De même que la rate se trouve unie à gauche avec la courbure splénique du côlon transverse par un repli du péritoine, de même il existe un repli péritonéal qui unit, à droite, le foie avec la courbure

hépatique de l'intestin. Ce pli part du corps de la vésicule biliaire, et s'unit inférieurement tant avec le ligament hépato-duodénal qu'avec le petit épiploon, dont il est une continuation. Il a un bord falciforme, situé du côté droit. »

Luschka donne du ligament hépato-côlique la même définition que Huschke. Sous le nom de ligament hépatico-rénal, Luschka décrit, en outre, un ligament qui s'étend de la lèvre droite de la face inférieure du foie au col de la vésicule biliaire et possède un bord libre situé à droite. Ce ligament ferme, en arrière, l'orifice d'entrée de l'arrière-cavité des épiploons. L'auteur ajoute, qu'entre ce ligament et le ligament triangulaire droit apparaît une fossette plus ou moins profonde, le « recessus » hépatico-rénal.

Henle décrit les ligaments hépato-côlique et hépato-rénal à la manière de Huschke. Au sujet du ligament hépato-rénal, Henle remarque qu'en arrière de ce ligament, le foie n'est pas recouvert par le péritoine; aussi, paraît-il probable que la description de Henle ne s'applique pas au ligament hépato-rénal de Luschka et peut-être pas, non plus, à celui de Huschke. La brièveté des descriptions données par ces différents auteurs ne nous permet pas d'être plus affirmatifs.

Zörner, dont nous n'avons pu nous procurer le travail et que nous citons d'après Pérignon, considère le ligament hépato-côlique comme « partant de la lame inférieure du ligament coronaire ». Il ne semble donc pas qu'il le comprenne de la même façon que Huschke.

Zörner ajoute : « Ce ligament hépato-côlique est le plus souvent en connexion avec l'extrémité droite du grand épiploon, l'épiploon côlique de Haller, et se continue souvent en bas avec le prolongement du ligament hépato-gastro-duodénal, dont il semble constituer une rallonge ».

Pour la première fois, nous voyons notées les connexions du grand épiploon avec le ligament hépato-côlique.

En France, l'existence des ligaments décrits par les auteurs précédents ne semble avoir été connue que beaucoup plus tard. Cruveilhier, dont le traité d'anatomie est postérieur d'une vingtaine d'années à celui de Huschke, fait une simple allusion à l'union de la vésicule biliaire avec l'arc du côlon « par des adhérences accidentelles ou normales ».

Dans son article du *Dictionnaire de Dechambre*, Baraban consacre ces quelques mots au ligament hépato-côlique de Huschke : « En terminant l'histoire du repli péritonéal sus-duodénal dit l'auteur, mentionnons que, dans quelques cas, le péritoine de la face inférieure du foie fournit un petit méso à la vésicule biliaire et que le col de cette dernière peut être rattaché au côlon transverse par un prolongement du grand épiploon ».

Bricon est le premier auteur français qui donne du ligament hépato-côlique une description assez complète. « Le péritoine, après avoir tapissé la face convexe du foie, dit cet auteur, gagne le sillon transverse, mais, dans certains cas, au niveau de la vésicule biliaire, au lieu de fournir à celle-ci une enveloppe plus ou moins complète, il ne recouvre que ses faces latérales, et son fond se replie à une distance variable de l'hiatus de Winslow, parfois au niveau du fond de la vésicule, il constitue ainsi

un ligament hépatico-duodénal, ou plutôt hépatico-côlique, comprenant non seulement dans son épaisseur les canaux biliaires et la veine porte, mais encore la vésicule biliaire, comprise alors entre deux feuillets péritonéaux s'étendant de toute la hauteur de la fossette de la vésicule biliaire au côlon transverse... Il peut arriver que l'on constate l'existence d'un épiploon cystico-côlique et, en même temps, celle d'un mésentère vésiculo-hépatique plus ou moins développé... Enfin, il existe une troisième disposition assez rare : l'extrémité droite du grand épiploon s'insère alors sur le bord libre de l'épiploon cystico-côlique et atteint le bord antéro-inférieur du foie au niveau du fond de la vésicule biliaire. »

Les auteurs précédents n'ont en somme signalé que deux ligaments hépatiques anormaux (et encore Huschke et Henle semblent-ils les considérer comme normaux). Ces deux ligaments sont l'hépato-côlique et l'hépato-rénal. Bricon, comme on vient de le voir, appelle le premier cystico-côlique, c'est ce changement de nom appliqué à un feuillet déjà connu qui sera la cause première de la confusion de mots qui se créera plus tard et à laquelle vont nous faire assister les descriptions des auteurs venus après Bricon.

Fromont, en 1890, décrit un nouveau ligament hépatique anormal sous le nom de ligament de l'angle (du côlon) : « Quand il existe un ligament de l'angle, celui-ci est réellement sous-hépatique et alors on peut lui décrire trois formes principales; quand, au contraire, l'angle du côlon consiste en un coude occupant une situation variable, ce coude jouit néanmoins d'une fixité relative grâce à une disposition que j'indiquerai plus loin.

« 1° Le ligament a la forme d'une simple bride péritonéale descendant de la face inférieure du foie, courte, mince et maintenant bien l'angle côlique.

« 2° Le ligament consiste en un véritable canal péritonéal de deux centimètres de long, que traverse une portion du côlon ainsi suspendu à la face inférieure du foie. La paroi antérieure de ce canal est formée par un feuillet péritonéal qui descend de la face inférieure du foie, et se continue à gauche avec l'épiploon gastro-hépatique; la paroi postérieure est formée par le feuillet qui limite en avant l'hiatus de Winslow.

« 3° Le péritoine qui a tapissé la partie postérieure de la face inférieure du foie envoie un prolongement sur le bord externe du côlon, le feuillet qui a tapissé la partie antérieure de cette face descend sur le bord interne et se prolonge jusqu'à l'origine du côlon ascendant, rejoignant à cet endroit le feuillet externe Les deux feuillets délimitent ainsi une fossette pyramidale triangulaire très allongée, à sommet aboutissant au cæcum et se prolongeant en haut assez loin sous la face inférieure du foie : j'appellerai cette fossette, *fossette sus-côlique.* »

Brœsike reconnaît l'exactitude des descriptions de Huschke, de Henle et de Toldt, que nous avons rapportées plus haut, mais il déclare que, dans certains cas, il a trouvé, en arrière du ligament hépato-côlique et,

séparé de lui par un espace très net, un autre ligament véritablement hépato-côlique et ne continuant pas le petit épiploon vers la droite comme le précédent.

Faure, l'année suivante, retrouve le ligament hépato-rénal de Henle et décrit, en outre, un ligament hépato-côlique qui n'est autre que le ligament hépato-rénal de Luschka. Faure signale aussi un ligament non encore décrit. Nous reproduisons ici la description donnée par l'auteur, car nous aurons besoin de nous appuyer sur elle pour identifier les ligaments décrits par Faure avec d'autres signalés par plusieurs observateurs sous des noms différents.

« Un premier pli, véritable petit ligament, mince mais résistant, au point d'amener la déchirure du tissu hépatique plutôt que de céder, part de l'extrême pointe du lobe droit et se porte vers le bas, en s'étalant de plus en plus vers le péritoine qui tapisse la partie supérieure du rein droit, à peu près au niveau du sillon qui sépare le rein de la capsule surrénale, tantôt un peu au-dessus, tantôt un peu au-dessous. Il fait souvent sur le nouveau-né une saillie d'un centimètre et davantage, et se termine par un bord tranchant et concave qui regarde en avant. Nous l'appellerons le pli ou le ligament *hépato-rénal*.

A quelques centimètres en dedans, vers la moitié de la distance qui sépare le ligament précédent, c'est-à-dire l'extrémité du lobe droit, du bord libre ou bord droit de l'épiploon gastro-hépatique, se trouve un deuxième repli péritonéal non moins saillant, non moins constant, non moins solide, qui se porte en bas et va s'épanouir sur la face antérieure du rein, près de son sommet, et plus souvent encore sur la partie interne de la capsule surrénale. Nous l'appellerons ligament *hépato-rénal interne*, ou encore ligament *hépato-surrénal*. Très souvent un ou plusieurs de ses plis se prolongent jusque sur l'angle du côlon et forment en ce point le ligament *hépato-côlique*. C'est à ce ligament que M. Gérard Marchant faisait allusion en parlant du ligament *réno-côlique*, qui n'en est qu'un prolongement.

Il est situé en partie en avant de la veine cave. Son bord antérieur est plus ou moins saillant, mais ses bords latéraux sont moins marqués. Son bord externe, concave en dehors, limite une fossette souvent profonde dont la partie la plus reculée est formée par l'angle de réunion du foie et de la capsule surrénale. Son bord interne, concave en dedans, se continue directement, et il est facile de s'en rendre compte en le tendant légèrement, avec le bord concave en sens inverse de l'épiploon *gastro-hépatique*. Il limite ainsi un espace assez restreint au fond duquel se trouve l'hiatus de Winslow, et qui lui forme, pour ainsi dire, une sorte de vestibule.

Enfin, tout au fond de l'arrière-cavité des épiploons, à gauche et en arrière du lobe de Spigel, se trouve quelquefois un dernier repli, bien moins constant que les deux précédents, qui délimite, quand il existe, une petite fossette, profonde de 1 centimètre environ, la fossette *sous-spigelienne*.

Beaunis et Bouchard, dans leur *Anatomie descriptive*, ne signalent que

deux des ligaments hépatiques accessoires décrits avant eux; ils les nomment hépatico-rénal et hépatico-côlique et en donnent la description suivante :

« Ligament hépatico-côlique. Ce repli n'est autre chose que la terminaison et le prolongement de l'épiploon gastro-hépatique et du ligament hépatico-duodénal qui se portent jusqu'à la partie supérieure du côlon ascendant. »

« Ligament hépatico-rénal. C'est un repli qui va de la face inférieure du lobe droit du foie au rein. Son bord libre tourné à gauche limite en arrière l'hiatus de Winslow. »

On remarquera, dès maintenant, combien ce ligament hépatico-rénal diffère du ligament hépato-rénal de Huschke; il est, comme on le voit, beaucoup plus antérieur.

Testut signale, lui aussi, ces deux ligaments. « Le ligament hépato-côlique descend de l'empreinte côlique du foie sur le coude droit du côlon transverse. » L'hépato-rénal est formé par le péritoine qui, tapissant la face inférieure du foie d'avant en arrière va constituer le feuillet inférieur du ligament coronaire, puis se jette sur le rein dans sa « partie supéro-externe seulement ».

Avec Testut, nous revenons donc pour le ligament hépato-rénal à la conception de Huschke.

Avec Jonnesco, le ligament hépato-côlique de Huschke devient cystico-côlique et le nom d'hépato-côlique est appliqué au ligament situé en arrière. L'auteur entend le premier ligament au sens où l'entendait Bricon et le second au sens où l'entendait Faure; nous ne rapporterons que sa description du ligament cystico-côlique qui précise les rapports de ce ligament.

« Le *ligament cystico-côlique* fait partie du petit épiploon qu'il prolonge à droite. En haut, il s'insère sur la face inférieure de la vésicule biliaire, du col au fond. En bas, il se perd sur la face antérieure de la portion descendante du duodénum et, plus bas, sur l'angle du côlon. A gauche, il se continue, au niveau du pédicule vasculaire du foie, avec le reste du petit épiploon. A droite, il se termine par un bord libre, mince et tranchant, concave en dehors, qui forme le bord libre du petit épiploon. Sur ce bord, ou sur la face postérieure du ligament, vient se perdre la corne inférieure du bord interne du ligament hépato-côlique. Ces deux ligaments ainsi réunis limitent un espace en entonnoir au fond duquel se trouve l'hiatus de Winslow; c'est le vestibule de l'arrière-cavité des épiploons. »

Fredet, dans son article sur le péritoine du *Traité* de Poirier et Charpy, signale comme formations péritonéales accessoires en rapport avec le foie : le ligament hépato-rénal, le ligament hépato-surrénal ou hépato-rénal interne, le ligament hépato-côlique et le ligament qui unit la vésicule biliaire au côlon ascendant.

Cohan et plus tard Ducatte décrivent les deux ligaments hépato-côlique et cystico-côlique, comme l'a fait Jonnesco et, plus récemment encore, Buy donne les mêmes noms aux mêmes formations. Avant de chercher

à savoir ce que l'on doit penser de tous ces ligaments péritonéaux accessoires, décrits sous des noms si divers, nous donnerons les résultats auxquels nous ont amenés nos recherches.

## Recherches personnelles.

De nos observations sur 124 cadavres, nous tirons les conclusions suivantes. Les ligaments hépatiques accessoires sont au nombre de 5 :

1° Ligament hépato ou cystico-duodéno-épiploïque;
2° Ligament hépato-rénal antérieur;
3° Ligament hépato-rénal postérieur;
4° Ligament sous-spigelien;
5° Prolongement gauche du petit épiploon.

Nous les examinerons successivement.

### A. — *Ligament hépato ou cystico-duodéno-épiploïque* (Pl. X, fig. 1 et 2).

Ce ligament apparaît comme une large lame péritonéale allant du foie au côlon transverse et se prolongeant jusque dans le flanc droit. Il laisse à peine apercevoir la partie supérieure du côlon ascendant et la partie du rein droit que ce dernier laisse visible. Son bord libre se tend par traction du côlon transverse ou du grand épiploon en bas et en avant. Cette traction ouvre alors un large entonnoir compris entre le ligament lui-même et la paroi abdominale postérieure. En haut ce ligament s'insère au col, au corps et au fond de la vésicule biliaire. En bas, il *paraît* être en continuité avec le péritoine qui revêt le côlon transverse, mais ce n'est là qu'une apparence, ainsi que nous le démontrerons. Son bord droit ou libre est dirigé obliquement de haut en bas et de droite à gauche; il s'étend du fond de la vésicule biliaire au coude droit du côlon. Le bord gauche est en continuité avec le petit épiploon ou, pour être plus précis, avec le bord droit de ce petit épiploon, c'est-à-dire avec le ligament hépato-duodénal.

Comme le petit épiploon qu'il prolonge vers la droite, le ligament cystico-duodéno-épiploïque se compose de deux feuillets : l'un antérieur et l'autre postérieur. Partant de la vésicule biliaire, le feuillet postérieur descend, appliqué contre le feuillet antérieur, jusque sur le premier coude du duodénum; et à droite de ce der-

nier, sur le côlon transverse; arrivé à ce niveau, il se réfléchit en arrière et se continue avec le péritoine que tapisse la face antérieure du rein. Le feuillet antérieur suivi de haut en bas part de la vésicule biliaire, s'applique sur le précédent et se continue en bas avec la partie droite du grand épiploon (épiploon côlique de Haller).

B. — *Ligament hépato-rénal antérieur* (Pl. XI, fig. 1 et 2).

Comme son nom l'indique, ce ligament s'étend du foie au rein. Si l'on soulève légèrement le bord antérieur du foie, il apparaît comme une large lame péritonéale parallèle au ligament que nous venons de décrire, c'est-à-dire située dans un plan frontal. Ce ligament s'insère, en haut, sur la face inférieure du foie, immédiatement en avant de la facette rénale; c'est là une insertion constante quelle que soit la forme de la face inférieure du foie. Cette insertion s'étend de la veine cave en dedans à la circonférence du foie en dehors. L'insertion inférieure du ligament, sensiblement transversale comme la supérieure, se fait sur la face antérieure du rein. Le bord droit du ligament hépato-rénal antérieur est libre et tranchant. Son bord gauche se termine au niveau de la veine cave où il se continue avec le méso-hépato-cave.

Le ligament possède deux feuillets, un antérieur et un postérieur. Le postérieur descend verticalement du foie vers le rein et, arrivé sur cet organe, se recourbe vers le haut pour tapisser la partie supérieure de sa face antérieure. Le feuillet antérieur, parallèle au précédent, descend, lui aussi, sur le rein et, après avoir atteint cet organe, se dirige d'arrière en avant, pour se continuer avec le feuillet postérieur du ligament cystico-duodéno-épiploïque, lorsque ce dernier existe. Dans le cas contraire, le feuillet antérieur, à son arrivée sur le rein, se confond avec le péritoine pariétal.

C. — *Ligament hépato-rénal postérieur* (Pl. XI, fig. 2).

Nous avons donné au ligament précédent le nom d'hépato-rénal antérieur pour bien le différencier de celui que nous allons décrire. Il importe, en effet, de ne pas confondre ces deux ligaments dont les allures générales sont à peu près semblables, mais qui diffèrent l'un de l'autre par plusieurs caractères. Le ligament hépato-rénal

postérieur apparaît, après soulèvement du bord antérieur du foie, comme une lame verticale et transversale étendue entre la face inférieure du foie et la face antérieure du rein. Sur le foie, le ligament s'insère immédiatement en arrière de l'empreinte rénale, c'est-à-dire sur le bord postérieur de cette empreinte, et en suit exactement les sinuosités plus ou moins marquées suivant les individus. Cette insertion est donc, dans son ensemble, curviligne, à concavité tournée en avant et en dedans. L'insertion inférieure, à peu près transversale, se fait sur la face antérieure du pôle supérieur du rein droit, en arrière de l'insertion inférieure du ligament précédent. Le bord droit, tranchant, est libre; le bord gauche est en continuité avec le ligament coronaire. Comme les précédents, ce ligament est constitué par deux feuillets : l'un antérieur et l'autre postérieur; le feuillet antérieur descend sur la face antérieure du rein, puis se recourbe en avant pour se continuer avec le feuillet postérieur du ligament hépato-rénal antérieur quand ces deux ligaments coexistent. Le feuillet postérieur, après avoir atteint le rein, se recourbe vers le haut sur le diaphragme, où il se continue avec le péritoine pariétal.

On peut trouver, chez un même individu, les trois ligaments que nous venons de décrire; ils apparaissent alors comme trois larges lames péritonéales, à peu près transversales et situées les unes derrière les autres. En avant se trouve le ligament cystico-duodéno-épiploïque; derrière lui, le ligament hépato-rénal antérieur et enfin, tout à fait en arrière, le ligament hépato-rénal postérieur.

### D. — *Ligament sous-spigelien* (fig. 1).

Ce ligament est situé dans l'arrière-cavité des épiploons. Si l'on introduit le doigt dans l'hiatus de Winslow de façon à pénétrer dans cette arrière-cavité et si l'on a soin de suivre autant que possible sa face supérieure, on vient buter contre une lame péritonéale étendue dans le sens sagittal, lame qui n'est autre que le ligament sous-spigelien. Ce ligament triangulaire possède deux bords adhérents et un bord libre. Les bords postérieur et antérieur sont adhérents, l'inférieur est libre. Le bord postérieur s'insère sur le lobe de Spigel, au niveau de l'angle formé par la réunion de la face gauche et de la face antérieure de ce lobe. Le bord antérieur se continue avec le péritoine qui tapisse le sillon de la veine ombi-

licale; quant au bord libre, il s'étend du lobe de Spigel au sillon de la veine ombilicale. Le sommet de ce ligament est situé immédiatement en avant du lobe de Spigel. On trouve assez fréquemment, entre les deux feuillets qui constituent le ligament sous-

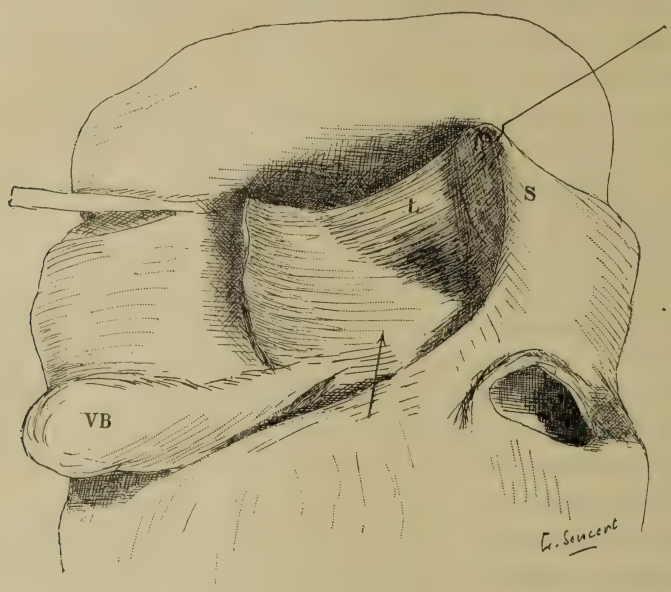


Fig. 1. — Ligament sous-spigelien, L; le foie est vu par la face inférieure; le lobe de Spigel S a été érigné en dehors pour bien montrer le ligament; VB, vésicule biliaire. La flèche indique l'orifice d'entrée de l'arrière-cavité des épiploons.

spigelien et principalement au voisinage de son sommet, des vaisseaux qui pénètrent dans le lobe de Spigel ou qui en sortent.

### E. — *Prolongement gauche du petit épiploon.*

Comme le petit épiploon lui-même, ce ligament s'étend du foie à l'estomac; il paraît formé par un refoulement vers la gauche, du feuillet gauche du petit épiploon à l'union de la portion s'agittale avec la portion transversale.

L'insertion supérieure de ce ligament, à peu près transversale, mesure de quatre à cinq centimètres. Les deux feuillets constituant le prolongement gauche du petit épiploon s'écartent en se dirigeant vers l'estomac et, quand ils atteignent cet organe, ils sont presque dans le prolongement l'un de l'autre.

Faisons maintenant abstraction du ligament sous-spigelien, et sectionnons (sur un cadavre, possédant les quatre autres ligaments que nous avons décrits) les ligaments sous-hépatiques aussi loin que possible du foie; enlevons cet organe et déposons-le, par sa face convexe, sur la table de dissection, puis examinons successivement les insertions de chacun des ligaments sur le foie, nous pourrons alors nous convaincre de l'existence des dispositions suivantes.

Le ligament cystico-duodéno-épiploïque se continue directement avec le petit épiploon; il ne prend aucune insertion spéciale sur la face inférieure du foie et va se continuer avec le péritoine qui revêt la vésicule biliaire. Le ligament hépato-rénal antérieur longe en avant l'empreinte rénale et sépare, par conséquent, cette empreinte de l'empreinte côlique. Il se continue directement avec la pointe antérieure et droite du méso-dorsal-hépato-cave. Les feuillets sont en continuité directe avec le feuillet droit de ce méso-hépato-cave. Le ligament tout entier nous apparaît ainsi comme un prolongement du méso-hépato-cave. Le ligament hépato-rénal postérieur longe la partie postérieure de l'empreinte rénale. Si nous le suivons, vers le bord postérieur du foie, nous voyons qu'il se continue directement avec le ligament coronaire. Le ligament hépato-rénal postérieur nous apparaît alors comme constitué par le ligament coronaire et le ligament triangulaire droit eux-mêmes, mais ayant subi un changement de situation : au lieu de se trouver sur la circonférence du foie, ils ont émigré sur la face inférieure, ce qui explique, qu'au lieu de se jeter sur la paroi abdominale postérieure, ils viennent atteindre le rein, ainsi que nous l'avons décrit plus haut.

Ces constatations nous démontrent que les ligaments hépatiques accessoires (abstraction faite du ligament sous-spigelien) se rattachent directement à des ligaments hépatiques normaux. Le prolongement gauche du petit épiploon et le ligament cystico-duonéno-épiploïque sont des dépendances du petit épiploon. Le ligament hépato-rénal antérieur est un prolongement de la pointe droite du méso-hépato-cave. Le ligament hépato-rénal postérieur enfin est dû à un changement de situation de la partie droite du ligament coronaire et du ligament triangulaire droit.

Nous avons représenté schématiquement dans la figure 2 la face inférieure du foie et les lignes d'insertion des ligaments normaux. Dans la figure 3 sont représentées les insertions sur le foie

des ligaments hépatiques accessoires. Dans cette dernière figure, nous avons prolongé les ligaments aussi loin que nous les ayons jamais vus s'étendre; mais dans des observations très nombreuses, nous avons trouvé des intermédiaires entre ce développement maximum et l'état normal, intermédiaires sur la description desquels il nous semble absolument inutile d'insister.

Ces variations d'amplitude sont les seules que nous ayons obser-

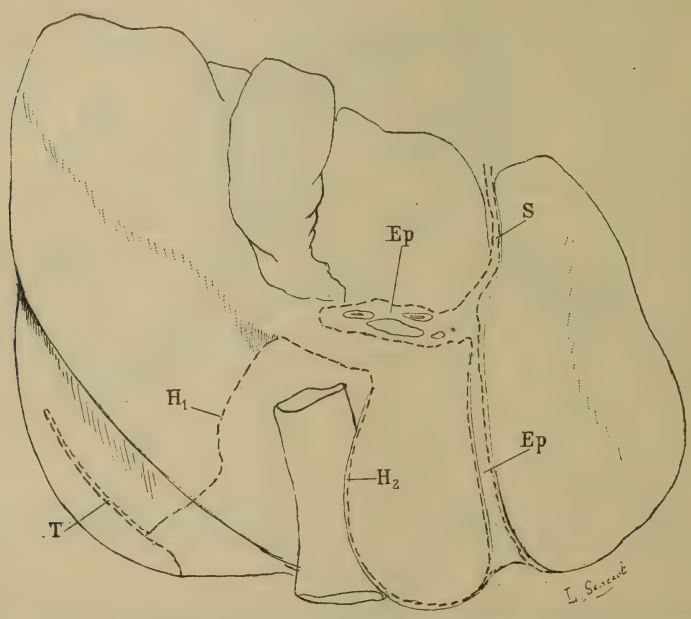


Fig. 2. — Figure schématique montrant les insertions des ligaments péritonéaux normaux à la face inférieure du foie. *Ep*, petit épiploon; S, ligament suspenseur; $H_1$, feuillet droit au ligament hépato-cave; $H_2$, feuillet gauche de ce même ligament; T, ligament triangulaire droit.

vées dans tous les ligaments hépatiques accessoires, sauf, cependant, pour le ligament cystico-duodéno-épiploïque. Tandis que pour tous les autres, la ligne d'insertion hépatique est toujours la même, nous avons vu parfois le ligament cystico-duodéno-épiploïque, au lieu de s'insérer le long de la vésicule biliaire, depuis le col jusqu'au fond, abandonner cette vésicule, après être arrivé au voisinage de son milieu, et se jeter alors sur le foie, au niveau de l'empreinte côlique. La figure 2 de la planche XII représente cette disposition assez curieuse; la vésicule biliaire suivie du fond vers le col paraît s'enfoncer dans le ligament qui la coupe obliquement.

Dans ce cas le ligament cystico-duodéno-épiploïque mérite plutôt le nom d'hépato-duonéno-épiploïque. C'est encore cette dénomination qui lui convient lorsque le fond de la vésicule biliaire n'atteint pas le bord antérieur du foie et que le ligament est complètement développé. Dans ces cas, la ligne d'insertion hépatique

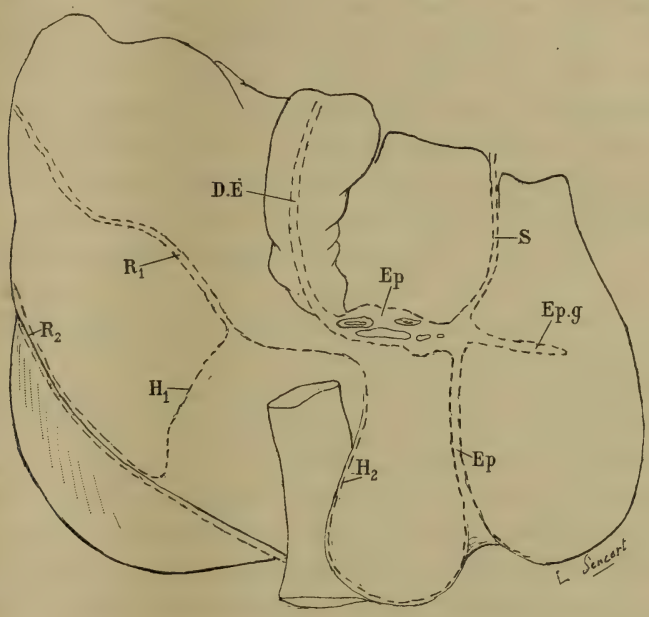


Fig. 3. — Cette figure montre schématiquement les prolongements des ligaments péritonéaux normaux qui constituent les ligaments hépatiques accessoires. DE, ligament cystico-duodéno-cystoïque; *Epg*, prolongement gauche du petit épiploon; $R_1$, ligament hépato-rénal antérieur; $R_2$, ligament hépato-rénal postérieur. Pour les autres lettres, voir la figure précédente.

du ligament, arrivée au fond de la vésicule biliaire, la dépasse et s'attache au foie jusqu'au bord de cet organe.

*Les ligaments hépatiques accessoires n'ont rien de commun avec des adhérences pathologiques.*

Les ligaments hépatiques accessoires signalés jusqu'ici ne sont pas universellement admis et certains auteurs les considèrent comme des adhérences d'origine pathologique. C'est principalement le ligament cystico-côlique (qui n'est autre que notre ligament cystico-duodéno-épiploïque, comme nous le démontrerons plus loin) que n'admettent pas les auteurs dont nous parlons.

Guillet écrit en effet : « Nous avons remarqué l'existence de petites brides péritonéales qui, partant de la face inférieure du foie, le plus souvent au niveau de la vésicule biliaire, se dirigeaient en bas vers l'angle de réunion du côlon ascendant avec le côlon transverse, quelquefois un peu plus en dedans sur le côlon transverse lui-même. Il y avait généralement alors des traces d'inflammation soit de la vésicule biliaire, soit de la face inférieure du foie; aussi croyons-nous que ces brides sont pathologiques. Cruveilhier les mentionne sans en indiquer la nature. Notre ami Hartmann nous a dit avoir rencontré souvent ces brides; il les regarde comme pathologiques, se fondant sur ce qu'elles n'existent presque jamais sur l'enfant nouveau-né; nous-même sur 24 cas nous les avons notées 14 fois. Au point de vue où nous nous plaçons nous ferons remarquer que ces brides peuvent maintenir jusqu'à un certain point le côlon au-devant du rein droit et s'opposer à son déplacement par cet organe lorsqu'il augmente de volume. »

Tout récemment Tripier et Paviot ont affirmé de nouveau que le ligament cystico-côlique est le résultat d'une péritonite sous-hépatique adhésive. « Une disposition que nous avons souvent constatée, disent ces auteurs, c'est que cette vésicule est comprise comme entre deux rideaux lamelleux, antéro-postérieurs, descendant de chaque côté d'elle, l'un sur le côlon transverse, l'autre sur le duodénum. On peut alors rapporter ces adhérences à une péritonite légère, partielle, ayant eu pour origine une lésion d'un autre organe. » Tripier et Paviot ajoutent même : « Nous devons signaler que, sans aucun doute, certains anatomistes ont décrit comme anomalie du petit épiploon se prolongeant jusque sur le fond de la vésicule, des lames minces et transparentes, résidus des péritonites légères que nous venons d'étudier. Il en est de même de cette disposition d'ailleurs très variable, avoue-t-on, d'un petit épiploon prolongé jusque sur le bord tranchant du foie, et se jetant en bas du duodénum jusqu'à l'origine du côlon transverse, quelquefois sur l'angle droit du côlon et allant rejoindre le bord droit du grand épiploon; c'est cette partie insérée au côlon et au grand épiploon que l'on a considérée comme un ligament, le cystico-côlique, auquel on a fait jouer un grand rôle dans les ptoses viscérales. »

Nous avons déjà dit, qu'à notre avis, certains auteurs avaient décrit, comme ligaments hépatiques anormaux, des adhérences péritonéales, mais nous ne saurions être de l'avis des auteurs pré-

cédents, en ce qui concerne le ligament cystico-côlique, et ceci pour les raisons suivantes :

Tout d'abord, une adhérence pathologique ne se présente pas avec le même aspect que celui d'un ligament et, en outre, dans le cas particulier, la dissection peut permettre d'affirmer que le ligament cystico-côlique n'est pas dû à une adhérence. On ne conçoit pas, en effet, la formation d'une adhérence qui aurait pour résultat de donner naissance à une lame péritonéale composée de deux feuillets *en continuité* du côté gauche avec les deux feuillets antérieur et postérieur du petit épiploon, et seulement avec eux, c'est-à-dire sans union de ce côté au grand épiploon. La dissection, pouvant toujours renseigner d'une façon très précise sur les rapports du ligament cystico-duodéno-épiploïque, permet ainsi de lever tous les doutes.

La continuité des ligaments anormaux avec les ligaments normaux pourrait aussi constituer un argument de quelque valeur contre l'opinion des auteurs précédents, mais c'est dans l'étude du développement de ce ligament qu'on peut trouver les preuves les plus convaincantes. Nous reviendrons tout à l'heure sur l'histoire de ce développement et dirons seulement ici que le ligament cystico-côlique commence déjà à se développer chez des fœtus de sept mois. Ce ligament paraît déjà bien développé dans certains cas chez le nouveau-né et nous en avons trouvé un certain nombre d'exemples chez des enfants du premier âge. Il est en somme possible de suivre l'évolution du ligament cystico-côlique depuis le fœtus jusqu'à l'adulte.

Pour toutes les raisons que nous venons de donner, nous n'admettons pas l'opinion des auteurs qui veulent voir une adhérence pathologique dans le ligament cystico-côlique, mais nous sommes d'avis que, dans certains cas, seule une étude attentive peut permettre de savoir si l'on a sous les yeux un ligament cystico-côlique ou une adhérence péritonéale. L'apparence la plus trompeuse est réalisée par l'adhérence du grand épiploon à la vésicule biliaire. Dans ce cas le côlon transverse est habituellement très rapproché du foie auquel il adhère, même fréquemment, jusqu'au coude droit. Si, avec le scalpel, on rompt cette adhérence au niveau de la vésicule biliaire en allant du fond vers le col, on arrive habituellement à mettre à nu le bord libre du petit épiploon, anormalement recouvert par le grand. Dans les cas où cette opération n'est pas possible,

on ne peut pas non plus montrer la continuité des feuillets constituants de l'adhérence avec ceux du petit épiploon, et c'est là le point essentiel pour reconnaître le ligament cystico-côlique. Certains cas surtout sont difficiles à interpréter. Ce sont ceux dans lesquels coexistent les deux formations, ligament et adhérences. Nous avons observé un de ces cas particulièrement net, dont nous rappelons rapidement l'observation.

Le ventre ouvert, nous apercevons le grand épiploon fortement rejeté à gauche et pelotoné sur la rate et l'estomac. Entre la vésicule biliaire et le côlon se trouve tendue une lame péritonéale dont l'aspect général n'est pas celui que présente d'habitude le ligament cystico-épiploïque. Nous introduisons le doigt dans l'hiatus de Winslow qui est perméable. Le feuillet postérieur de la lame péritonéale anormale présente bien tous les rapports du ligament cystico-côlique, mais, en examinant la face antérieure de cette lame, nous voyons le côlon transverse, très rapproché du foie et paraissant avoir subi un mouvement de torsion qui a amené sa bandelette inférieure en avant et en haut. La racine d'attache du grand épiploon sur le côlon transverse occupe le bord supérieur de ce côlon et le grand épiploon dans sa partie située au-dessus de cette attache, partie normalement située au-dessous, vient adhérer à la vésicule biliaire. Plus à gauche, le grand épiploon recouvre le petit et la partie pylorique de l'estomac.

Déjà nous pouvons supposer ce qui s'est passé. Le grand épiploon est venu se souder à ce ligament cystico-côlique en se renversant en haut, ainsi que le démontre la situation du côlon transverse. La dissection nous permet de détruire l'adhérence qui s'est produite entre le grand épiploon et la vésicule biliaire et, lorsqu'elle est détruite, de mettre en évidence un ligament cystico-côlique absolument semblable à ceux que nous avons observés antérieurement[1].

1. Pendant que ce travail était à l'impression, MM. Tripier et Paviot ont fait paraître une nouvelle note sur le ligament cystico-côlique (*Bibliographie anatomique*, 1903, t. XII, f. 4). Ces auteurs déclarent admettre l'existence du ligament cystico-côlique; nous voulions seulement, disent-ils, « mettre en garde les anatomistes contre ces lames péritonéales que l'on a pu trop souvent, à notre sens, considérer comme des développements anormaux vers la gauche du petit épiploon. Nous visions là les descriptions de Huschke, de Henle, de Boricon, de Toldt, de Siraud, de MM. Ancel et Sencert plus récemment. Car l'erreur est très facile.... » Pour démontrer le bien fondé de leur opinion, ces auteurs s'appuient sur l'affirmation de Buy d'après laquelle notre description du ligament cystico-duodéno-épiploïque ne se vérifierait ni chez le

*Quelle nomenclature convient-il d'adopter pour désigner les ligaments hépatiques accessoires?*

Les considérations qui précèdent nous permettent de regarder les ligaments hépatiques accessoires comme de véritables ligaments et nous permettent de rejeter l'opinion des auteurs qui voudraient en faire des adhérences pathologiques. Ce premier point étant acquis, il nous reste maintenant à montrer que tous les ligaments hépatiques accessoires décrits jusqu'à ce jour ne sont que des modalités différentes des ligaments que nous avons décrits plus haut.

Le tableau que nous reproduisons ci-dessous nous aidera à faire cette démonstration. Nous avons signalé cinq ligaments hépatiques accessoires. Parmi ces ligaments, le prolongement gauche du petit épiploon n'a jamais été décrit. Il en est de même pour le ligament sous-spigelien; cependant, nous devons faire remarquer au sujet de ce dernier que la fossette sous-spigelienne signalée par Faure entraîne l'existence de ce ligament. Notre tableau servira à montrer que les trois autres ligaments comprennent tous les ligaments signalés jusqu'ici. Nous réservons, dans ce tableau, une colonne pour chacun de ces ligaments, colonne dans laquelle nous inscrivons, en regard de chaque nom d'auteur, l'appellation qu'il a donnée à ce ligament :

fœtus ni chez l'enfant, et sur ce fait que le ligament cystico-duodéno-épiploïque n'atteint pas chez le fœtus et l'enfant le fond de la vésicule biliaire. En ce qui concerne la première objection nous avons montré dans une note récente que notre description du ligament cystico-duodéno-épiploïque se vérifiait parfaitement chez le fœtus et l'enfant. Quant à la seconde il ne nous semble pas qu'elle soit très sérieuse. L'histoire du développement nous montre de grands changements dans l'étendue de nombreuses lames péritonéales, changements en rapport avec les transformations des organes abdominaux, et nous ne voyons pas pourquoi le ligament cystico-duodéno-épiploïque ferait exception à la règle et présenterait dès le moment de son apparition ses plus grandes dimensions. Si les anatomistes ayant devant eux une formation péritonéale inconstante ne la considèrent pas comme pathologique uniquement parce qu'ils ne trouvent pas à l'autopsie sa raison d'être, les résultats qu'ils obtiennent sont indiscutablement sans valeur. Nous avons peine à croire que des observateurs tels que Huschke, Henle, Toldt.... aient agi d'une manière aussi peu scientifique; en ce qui nous concerne, nous avons procédé différemment et nous n'avons conclu à un ligament cystico-duodéno-épiploïque que quand la dissection nous a montré la continuité du feuillet antérieur de ce ligament avec le grand épiploon, celle de ces deux feuillets à gauche avec le petit épiploon et enfin la réflexion de son feuillet postérieur sur la paroi abdominale postérieure. Nous restons persuadés que pour l'anatomiste armé du scalpel et qui s'entoure de ces garanties, l'erreur est impossible.

| Noms d'auteurs. | Cystico-duodéno-épiploïque. | Hépato-rénal antérieur. | Hépato-rénal postérieur. |
|---|---|---|---|
| Huschke | Hépato-côlique. | | Hépato-rénal. |
| Henle | Hépatico-côlique. | | Hépatico-rénal. |
| Luschka | Hépatico-côlique. | Hépatico-rénal. | |
| Zörner | Hépato-côlique. | Hépato-rénal. | |
| Bricon | Cystico-côlique. | | |
| Brœsike | Hépato-côlique. | | |
| Faure | | Hépato-rénal interne. | Hépato-rénal. |
| Baunis et Bouchard. | Hépatico-côlique. | Hépatico-rénal. | |
| Testut | Hépato-côlique. | | Hépato-rénal. |
| Jonnesco | Cystico-côlique. | Hépato-côlique. | |
| Cohan | Cystico-côlique. | Hépato-côlique. | |
| Ducatte | Cystico-côlique. | Hépato-côlique. | |
| Buy | Cystico-côlique. | Hépato-côlique. | |

Un coup d'œil sur ce tableau montre que les auteurs qui y figurent décrivent seulement deux ligaments hépatiques accessoires et que, cependant, nos trois ligaments sont déjà connus. Sous le nom d'hépato-rénal, les auteurs ont décrit des formations différentes. Pour les uns, c'est un ligament qui s'insère sur le foie le long du bord postérieur; pour d'autres, c'est une formation qui prolonge, à droite, la lèvre postérieure de l'hiatus de Winslow. La lecture des descriptions des auteurs et de nos propres descriptions suffit pour montrer qu'il est juste d'identifier ce ligament hépato-rénal à notre ligament hépato-rénal postérieur dans le premier cas et hépato-rénal dans le second.

L'examen de ce tableau montre aussi que le ligament cystico-duodéno-épiploïque était connu en Allemagne sous le nom d'hépato-colique, lorsque Bricon, croyant l'avoir découvert, lui donna le nom de cystico-côlique. Malgré le travail de Bricon, les classiques français, pendant un certain temps, gardèrent au ligament cystico-duodéno-épiploïque le nom d'hépato-côlique, mais, depuis ces dernières années, c'est l'appellation de cystico-côlique qui a prévalu et, fait qui rend cette question plus confuse encore, le nom d'hépato-côlique fut donné au ligament situé en arrière du précédent, c'est-à-dire à l'hépato-rénal de certains auteurs, notre hépato-rénal antérieur. Pour compléter cette démonstration, il ne nous reste que deux mots à ajouter. La description du ligament de l'angle du côlon donnée par Fromont, description que nous avons rapportée plus haut, suffit pour démontrer que ce ligament de l'angle a déjà été décrit par les auteurs précédents sous des noms différents.

Nous pensons que les pages précédentes suffisent pour montrer

les causes de l'obscurité qui règne encore dans cette question des ligaments hépatiques accessoires. Ces causes peuvent, en somme, se réduire à deux si nous laissons de côté le prolongement gauche du petit épiploon et le ligament sous-spigelien. La première est due à ce fait, qu'il y a trois ligaments hépatiques accessoires et que les auteurs n'en décrivent que deux, et pas toujours les deux mêmes. La seconde doit être cherchée dans la nomenclature qui assigne des noms semblables à des formations différentes et des noms différents à des formations identiques.

Nous avons cru bien faire en donnant aux ligaments hépatiques accessoires des noms nouveaux qui ne permettent pas la confusion. Nous avons adopté les deux noms de hépato-rénal antérieur et hépato-rénal postérieur parce que les deux ligaments auxquels ils s'appliquent sont bien réellement hépato-rénaux. Leur insertion supérieure se fait sur la face inférieure du foie et leur insertion inférieure sur le rein. Les deux termes d'antérieur et de postérieur se justifient d'eux-mêmes. Nous n'avons pas conservé au ligament hépato-rénal antérieur le nom d'hépato-côlique, que lui donnent les auteurs français les plus récents, parce que le feuillet postérieur de ce ligament descend directement sur le rein et que, si le feuillet antérieur de ce même ligament atteint le côlon transverse, ce n'est qu'après avoir tapissé le rein. On peut décrire un ligament hépato-rénal, et, à la rigueur, un ligament réno-côlique, mais pas un ligament hépato-côlique.

Quant au ligament cystico-duodéno-épiploïque, nous lui avons donné ce nom parce que les termes qui ont servi à le caractériser jusqu'ici (ligament hépato-côlique ou cystico-côlique) ne nous semblent pas lui convenir.

A notre avis, le soi-disant ligament cystico-côlique ne vient pas se perdre sur le côlon; il possède deux feuillets, dont l'un, postérieur, se réfléchit sur la paroi abdominale, après avoir tapissé le premier coude duodénal; tandis que l'autre, antérieur, se continue directement avec le feuillet antérieur du grand épiploon. Comme la partie supérieure du grand épiploon est soudée chez l'adulte au mésocôlon transverse, le ligament cystico-duodéno-épiploïque semble à première vue cystico-côlique, mais ce n'est là qu'une apparence, ainsi que nous avons déjà cherché à le démontrer dans une note publiée antérieurement. Si l'on sectionne le ligament le long de son bord libre, on arrive à séparer l'un de l'autre, les deux feuil-

lets qui le constituent, et l'on peut ainsi se rendre parfaitement compte de la *continuité du feuillet antérieur de ce ligament avec le feuillet antérieur du grand épiploon.*

Lorsque le décollement est possible entre le grand épiploon et le mésocôlon transverse, on arrive facilement à se convaincre de l'exactitude de notre description et en particulier de ce fait que le ligament cystico-duodéno-épiploïque est complètement indépendant du mésocôlon transverse.

Chez l'enfant la dissection conduit absolument au même résultat, ainsi que nous l'avons démontré. Nous n'insisterons pas plus longuement sur un sujet déjà traité, pensant avoir suffisamment démontré dans un article antérieur à ce travail que le ligament cystico-côlique, tel qu'on l'entend aujourd'hui, n'existe pas.

Ligament cystico-duodéno-épiploïque, ligament hépato-rénal antérieur et hépato-rénal postérieur, nous semblent des appellations justifiées; n'ayant jamais été employées elles ne prêtent pas à confusion, en outre, elles s'appliquent à des ligaments parfaitement définis, dont les insertions hépatiques se trouvent sur des lignes toujours très faciles à retrouver sur la face inférieure du foie. D'autre part, cette nomenclature nouvelle nous paraît nécessaire pour faire cesser la confusion qui existe à l'heure actuelle au sujet des ligaments hépatiques accessoires.

### *Fossettes péritonéales sous-hépatiques.*

La présence des ligaments hépatiques accessoires entraîne l'existence de plusieurs fossettes péritonéales dont plusieurs ont été déjà signalées.

Sous le nom de recessus hépatico-rénal, Luschka décrit une fossette péritonéale, limitée en avant par le ligament hépatico-rénal et en arrière par le ligament triangulaire droit. Après Luschka, un certain nombre d'auteurs allemands entendent de la même façon le recessus hépato-rénal, et Gerlach, adoptant cette description, assigne à ce recessus une face supérieure formée par la face inférieure du foie en arrière de la vésicule biliaire, une face inférieure constituée par la face antérieure du rein droit et enfin une face antérieure représentée par le ligament hépato-rénal.

Ainsi qu'on peut s'en convaincre en se reportant au texte que

nous avons cité plus haut, Faure signale rapidement, en arrière du ligament hépato-rénal, une fossette qui est certainement le recessus hépato-rénal des auteurs précédents.

Faure fait en outre remarquer que le ligament hépato-rénal, grâce à sa continuité avec l'épiploon gastro-hépatique, constitue « une sorte de vestibule » à l'hiatus de Winslow. Jonnesco décrit, lui aussi, cette dernière fossette; les deux ligaments hépato-côlique et cystico-côlique en constituent les limites : c'est le « vestibule » de l'arrière-cavité des épiploons.

Fredet et Buy signalent à leur tour ce vestibule.

Faure a, en outre, signalé une troisième fossette sous-hépatique : la fossette sous-spigelienne, fossette inconstante et au sujet de laquelle l'auteur nous apprend seulement qu'elle est située à gauche et en arrière du lobe de Spigel.

De notre côté, nous avons observé plusieurs fois des fossettes péritonéales dues à la présence des ligaments hépatiques accessoires.

Lorsque le ligament cystico-duodéno-épiploïque et le ligament hépato-rénal antérieur coexistent, ils contribuent à délimiter une vaste cavité qui possède quelque ressemblance avec un entonnoir; le petit orifice de cet entonnoir est formé par l'hiatus de Winslow; l'orifice évasé est tourné à droite. La fossette tout entière, qu'on pourrait appeler *entonnoir pré-vestibulaire*, est limitée en avant par le ligament cystico-duodéno-épiploïque; en arrière par le ligament hépato-rénal antérieur; en haut, par cette partie du lobe droit du foie située entre la vésicule biliaire et le bord antérieur de l'empreinte rénale; et enfin, en bas, par une lame péritonéale formée par la continuité du feuillet antérieur du ligament hépato-rénal antérieur avec le feuillet postérieur du ligament cystico-duodéno-épiploïque. Tel entonnoir pré-vestibulaire peut atteindre, dans son grand diamètre (horizontal), dix à douze centimètres; son large orifice déformable par traction sur le foie possède, quand on lui laisse une forme arrondie, un diamètre de 6 à 8 centimètres, son petit orifice se confond avec l'hiatus de Winslow (Pl. XI, fig. 1).

La coexistence des deux ligaments hépato-rénaux donne naissance à une fossette péritonéale beaucoup plus petite que la précédente; cette *fossette hépato-rénale* est limitée, en avant, par le ligament hépato-rénal antérieur; en arrière, par le ligament hépato-rénal postérieur; en haut, par toute la partie du foie qui corres-

pond à l'empreinte rénale. Cette partie du foie est alors bien délimitée sur trois de ses côtés par des ligaments péritonéaux; en avant par le ligament hépato-rénal antérieur; en arrière, par le ligament hépato-rénal postérieur, et enfin en dedans, par le feuillet droit du méso-hépato-cave. En bas, la fossette est limitée par le feuillet postérieur du ligament hépato-rénal antérieur, qui se recourbe pour se continuer avec le feuillet antérieur du ligament hépato-rénal postérieur (Pl. XI, fig. 2).

Lorsque le ligament hépato-rénal antérieur existe seul, la fossette hépato-rénale possède cependant une paroi postérieure qui

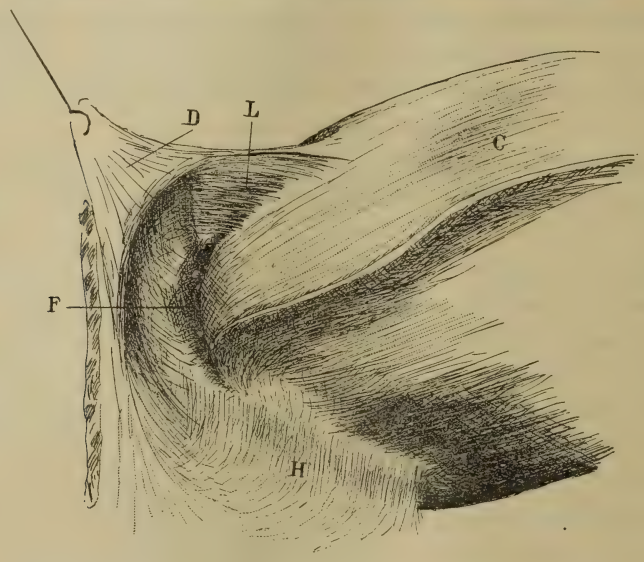


Fig. 4. — Fossette hépato-cave, F; le diaphragme D a été érigné pour mieux montrer cette fossette. C, face convexe du foie sur laquelle se perd le bord antérieur du ligament triangulaire droit L; H, ligament hépato-cave (feuillet droit).

est formée par le ligament triangulaire droit et la partie droite du ligament coronaire. Elle s'allonge alors dans son diamètre antéro-postérieur de toute la longueur qui sépare l'insertion du ligament coronaire de la limite postérieure de l'empreinte rénale.

Dans certains cas, que le ligament hépato-rénal postérieur existe ou n'existe pas, on voit la fossette hépato-rénale se prolonger en dedans, c'est-à-dire à gauche, sur une longueur qui peut atteindre cinq à six centimètres. Ce prolongement qui, à son orifice d'entrée, permet l'introduction de deux doigts, va se rétrécissant au fur et à mesure qu'il s'éloigne de la fossette hépato-rénale. Son existence

paraît due au refoulement vers la veine cave du feuillet droit du méso-dorsal hépato-cave, et cela au moment où la veine-cave abandonne le foie. Ce prolongement de la fossette hépato-rénale s'ouvre, à droite, dans cette fossette; son fond est en rapport avec la face latérale droite de la veine cave.

La fossette constituée par le prolongement que nous venons de décrire peut exister lorsque les deux ligaments hépato-rénaux font défaut; en outre, lorsqu'ils existent, elle peut manquer. Cette fossette semble donc constituer une formation indépendante de la fossette hépato-rénale. Aussi, pour l'en distinguer et à cause de sa situation, la désignerons-nous sous le nom de *fossette hépato-cave* (fig. 4).

Enfin, on peut rencontrer, à la face inferieure du foie, une petite fossette due à l'existence du ligament sous-spigelien. L'orifice évasé de cette *fossette sous-spigelienne* est tournée à droite et lorsqu'on introduit le doigt par l'hiatus de Winslow, en ayant soin de suivre la partie supérieure de l'arrière-cavité, on pénètre directement dans la fossette.

Les variations dans le développement des ligaments hépatiques anormaux, au sujet desquelles nous avons dit, plus haut, quelques mots, entraînent naturellement des variations dans les dimensions des fossettes; tandis que l'entonnoir prévestibulaire mesure dans certains cas huit, dix et même douze centimètres, lorsque le ligament cystico-duodéno-épiploïque et le ligament hépato-rénal antérieur sont complètement développés, il est des cas où il ne mesure que deux ou trois centimètres lorsque ces mêmes ligaments sont simplement ébauchés. Les mêmes observations s'appliquent aux autres fossettes; rappelons aussi que l'aspect des fossettes varie suivant que le développement des ligaments qui les limitent est égal ou inégal. On peut, à ce sujet, trouver toutes les combinaisons possibles et observer un entonnoir prévestibulaire, largement ouvert en avant parce que le ligament hépato-rénal est très développé et le ligament cystico-épiploïque à peine ébauché, ou au contraire, un entonnoir prévestibulaire très largement ouvert en arrière parce que l'inverse s'est produit.

Dans certains cas, les deux ligaments hépato-rénal antérieur et cystico-duodéno-épiploïque, plus ou moins développés, se soudent l'un à l'autre par leurs bords libres ou sur toute leur étendue, rétrécissant ou fermant ainsi l'orifice d'entrée de l'entonnoir ou même faisant complètement disparaître cet entonnoir, par accolement des

deux feuillets qui le constituent et fermant par ce mécanisme l'hiatus de Winslow. Nous avons observé deux cas de cette oblitération complète chez l'adulte lorsque les deux ligaments hépato-rénal antérieur et cystico-duodéno-épiploïque étaient complètement développés. Les faits d'oblitération de l'hiatus de Winslow, par fusionnement des lèvres qui délimitent cet orifice, sont connus depuis Brœsike; Buy pense que le grand développement du ligament cystico-côlique a pour résultat d'entraîner fréquemment l'oblitération de l'hiatus de Winslow. Nous ne croyons pas qu'il en soit ainsi et, pour nous, l'entonnoir prévestibulaire complètement développé n'a pas plus de tendance à souder ses feuillets constituants que quand il n'est qu'ébauché. La fermeture de l'hiatus de Winslow ne dépend pas de l'existence de l'entonnoir prévestibulaire.

Les fossettes péritonéales sous-hépatiques sont donc au nombre de quatre : l'entonnoir prévestibulaire, la fossette hépato-rénale, la sous-spigelienne de Faure et l'hépato-cave.

L'entonnoir prévestibulaire n'est que le « vestibule » de Faure et de Jonnesco. Nous avons cru devoir lui donner un nom différent parce que ce terme de vestibule de l'arrière-cavité des épiploons a déjà été appliqué à une formation différente et qu'on entend sous ce nom depuis Testut la partie droite de l'arrière-cavité des épiploons, *atrium bursae omentalis* de His, ou petite bourse épiploïque de Huschke?

La fossette hépato-rénale, telle que nous la comprenons, se rapproche beaucoup du recessus hépatico-rénal de Luschka. Notre étude des ligaments hépatiques accessoires nous a permis d'en mieux connaître la face postérieure et, par conséquent, d'en donner une description plus précise. Pour nous, cette fossette hépato-rénale est, comme l'entonnoir prévestibulaire, comprise entre deux ligaments hépatiques accessoires; elle est située entre les deux ligaments hépato-rénaux. Lorsque le ligament hépato-rénal postérieur n'existe pas, la paroi postérieure de la fossette est absente; c'est le ligament triangulaire droit qui la remplace. Dans ces cas, le recessus hépatico-rénal de Luschka est constitué.

La fossette sous-spigelienne signalée par Faure paraît maintenant oubliée. Cet auteur la considère comme très inconstante; nous l'avons, au contraire, trouvée dans tous les cas. Pour nous elle est donc constante, mais nous devons ajouter que, dans bien des cas, elle est excessivement réduite et elle a bien des chances de passer

inaperçue si elle n'a pas été déjà observée antérieurement. On pourrait, à ce sujet, discuter sur les mots et penser que, souvent, nous donnons le nom de fossette à une formation qui ne le mérite pas. Nous voulons seulement dire que, dans tous les cas, le ligament sous-spigelien existe et délimite, avec le lobe de Spigel, une légère dépression péritonéale, dépression qui, dans certains cas, peut atteindre quatre ou cinq centimètres de profondeur.

Quant à la fossette hépato-cave, nous ne l'avons vue signalée dans aucun travail.

L'existence de ces fossettes peut avoir, pour le chirurgien, une certaine importance que nous ferons ressortir dans un prochain travail; aussi, avons-nous cherché à fixer les proportions dans lesquelles on rencontre les fossettes hépatiques accessoires.

Si nous ne tenons pas compte du plus ou moins grand développement de ces fossettes, mais seulement de leur existence, nous les trouvons dans les proportions suivantes :

| | | |
|---|---|---|
| Entonnoir prévestibulaire | 29 | p. 100 |
| Fossette hépato-rénale | 64,4 | — |
| Fossette hépato-cave | 14 | — |
| Fossette sous-spigelienne (constante, mais habituellement très peu développée). | | |

En outre, nous avons rencontré dans un cas seulement une fossette toute spéciale résultant d'une disposition très particulière du ligament cystico-duodéno-épiploïque (Pl. XII, fig. 1). Nous ne saurions mieux faire comprendre ce que nous avons eu sous les yeux qu'en disant : la fossette en question paraît formée par le refoulement du milieu du bord libre du ligament cystico-duodéno-épiploïque vers le pédicule hépatique. Elle est ainsi creusée tout entière dans le ligament cystico-duodéno-épiploïque, son fond touche le pédicule hépatique, son orifice est tourné à droite et mesure, quand on l'arrondit par traction, trois centimètres de diamètre. La fossette a même profondeur que le ligament, c'est-à-dire huit centimètres. Au premier abord, on aurait pu confondre cette fossette avec l'entonnoir prévestibulaire et considérer le feuillet qui forme la paroi postérieure de la fossette comme un ligament hépato-rénal antérieur légèrement déplacé. Un examen plus attentif démontre parfaitement qu'on a affaire ici à une variété de ligament cystico-duodéno-épiploïque. En effet, l'hiatus de Winslow ne s'ouvre

pas dans le fond de la fossette que nous venons de décrire, tandis qu'il s'ouvre toujours dans l'entonnoir prévestibulaire. Cet hiatus perméable existe ici en arrière du feuillet qui limite postérieurement la fossette. Ce fait suffit déjà pour nous permettre de savoir quelle formation nous avons sous les yeux. La certitude devient complète quand on s'aperçoit que le ligament au sein duquel est creusée la fossette a absolument les mêmes rapports que le ligament cystico-duodéno-épiploïque avec le duodénum, le grand épiploon, le petit épiploon et la vésicule biliaire.

*Comment convient-il de décrire le péritoine sous-hépatique?*

Pour savoir avec quelle fréquence on voit apparaître les ligaments hépatiques accessoires, nous avons établi une statistique portant sur 124 observations recueillies chez l'adulte et nous sommes ainsi arrivés à constituer le tableau qui va suivre. Dans ce tableau, nous ne ferons pas figurer le ligament sous-spigelien que nous avons toujours retrouvé dans toutes nos observations, mais très inégalement développé. Dans certains cas, il est à peine reconnaissable. Ce que nous avons dit plus haut, à son sujet et au sujet de la fossette sous-spigelienne, nous dispense d'insister ici. Nous ne tiendrons pas compte non plus dans ce tableau du prolongement gauche du petit épiploon. En commençant notre travail, nous ne connaissions pas ce ligament et c'est seulement à la 82e observation que notre attention a été attirée sur lui. Dans les 40 cas observés depuis nous l'avons rencontré deux fois. Dans les 3 observations que nous possédons de ce ligament, il mesurait 3, 4 et 5 centimètres.

Le tableau qui suit renferme donc seulement des renseignements sur le ligament cystico-duodéno-épiploïque et les ligaments hépato-rénaux. Nous y signalons des ligaments complets et d'autres incomplets. Voici ce que nous entendons par ces dénominations.

Un ligament cystico-duodéno-épiploïque complet s'étend au moins jusqu'à 1 centimètre du fond de la vésicule biliaire. Un ligament hépato-rénal antérieur complet n'est pas distant du bord droit du foie de plus de 3 centimètres. Des ligaments moins étendus sont dits incomplets.

Nous n'avons pas établi cette distinction pour le ligament hépato-rénal postérieur, dont les dimensions sont très variables.

| | Hommes. | | Femmes. | | Total. | |
|---|---|---|---|---|---|---|
| | Nombre d'observations | Pour cent | Nombre d'observations | Pour cent | Nombre d'observations | Pour cent |
| Cystico-duodéno-épiploïque complet.. | 44 | 53,6 | 16 | 38 | 60 | 48,4 |
| Cystico-duodéno-épiploïque incomplet. | 8 | 9,7 | 6 | 14,2 | 14 | 11,3 |
| Hépato-rénal antérieur complet..... | 36 | 43,9 | 10 | 23,8 | 46 | 37 |
| Hépato-rénal antérieur incomplet.... | 20 | 24,3 | 14 | 33,3 | 34 | 27,4 |
| Hépato-rénal postérieur..... | 12 | 14,6 | 4 | 9,5 | 16 | 12,9 |
| Absence des ligaments précédents... | 14 | 17 | 8 | 19 | 22 | 17,7 |
| Coexistence des ligaments cystico et hépato-rénal antérieur complets... | 14 | 17 | 2 | 4,7 | 16 | 12,9 |
| Coexistence des deux mêmes ligaments, tous deux étant incomplets ou l'un d'entre eux seulement..... | 12 | 14,6 | 8 | 19 | 20 | 16,1 |

Certains des résultats auxquels nous sommes arrivés nous paraissent mériter d'attirer l'attention. Si nous en croyons notre statistique, le ligament cystico-duodéno-épiploïque, complètement ou incomplètement développé, existe dans 59,7 p. 100 des cas, c'est-à-dire dans la majorité. Nous nous trouvons ainsi amenés à conclure que la description classique du petit épiploon n'est pas exacte, en ce sens que le bord libre de cet épiploon ne se trouve pas, comme le disent les auteurs, au niveau du pédicule hépatique, mais plus à droite, et, si l'on veut décrire comme normale la disposition la plus fréquente, c'est celle qui montre le petit épiploon, prolongé plus ou moins loin sur la vésicule biliaire qu'il faut choisir. Huschke décrit sous le nom de ligament hépato-côlique, le cystico-duodéno-épiploïque et rien dans sa description pas plus que dans celle de Luschka, ne peut faire supposer que ces auteurs considéraient ce ligament comme une formation accessoire et inconstante. Il est cependant juste de faire remarquer que les auteurs qui ont étudié le ligament cystico-côlique ont donné des chiffres beaucoup moins élevés que ceux auxquels nous sommes arrivés. On peut s'en convaincre en jetant un coup d'œil sur le tableau suivant :

| | | | | | | | |
|---|---|---|---|---|---|---|---|
| Bricon..... | 21 | observations | sur | 89 | cas | soit 23,6 | p. 100 |
| Raynal..... | | — | — | | — | 14,3 | — |
| Testut..... | | — | — | | — | 16 | — |
| Cohan..... | 12 | — | — | 40 | — | 33 | — |
| Jonnesco..... | | — | — | | — | 32 | — |
| Buy..... | 31 | — | — | 100 | — | 31 | — |
| Ancel et Sencert (*1re statistique*)... | 15 | — | — | 40 | — | 37,6 | — |

Comme on le voit, ces résultats cadrent mal avec l'opinion que nous serions tentés de soutenir, au sujet de la description qu'il convient de faire du petit épiploon. Nous ne renonçons pas cependant à cette idée parce que les différences entre les résultats des auteurs précédents et les nôtres peuvent peut-être s'expliquer de la façon suivante. Lorsqu'à l'ouverture du ventre, ces auteurs ont trouvé le grand épiploon adhérent à la vésicule biliaire ou une fusion entre la vésicule et le côlon; quand, en un mot, dans la région immédiatement sous-hépatique existaient des adhérences péritonéales indiscutablement pathologiques, ont-ils rejeté ces cas (assez fréquents) comme impropres à une bonne observation anatomique ou, au contraire, les ont-ils étudiés de près? Par crainte de décrire des adhérences comme ligaments péritonéaux, n'ont-ils pas laissé passer inaperçus ces ligaments? S'il en est ainsi, les divergences entre leurs résultats et les nôtres peuvent s'expliquer autrement que par la présence d'une série toujours à craindre dans ces sortes de recherches. Très fréquemment, en effet, des adhérences existent en même temps que le ligament cystico-duodéno-épiploïque, mais il est toujous possible de reconnaître si, en dehors des adhérences, le ligament est présent. Il suffit, après avoir disséqué les adhérences au niveau de la vésicule, de chercher si les deux feuillets du ligament qui descend de la vésicule biliaire se continuent bien à gauche avec les deux feuillets du petit épiploon. La dissection sur la table, après enlèvement simultané du foie, du rein, de l'estomac et du côlon transverse, permet toujours de faire cette constatation si l'on a soin de procéder de gauche à droite, c'est-à-dire de commencer la dissection par celle du petit épiploon. Que notre observation soit fondée ou non, seule, une nouvelle étude statistique pourra trancher la question, à savoir quelle description il convient de faire du petit épiploon normal.

Comme le montre notre statistique, le ligament hépato-rénal antérieur existe plus fréquemment encore que le cystico-duodéno-épiploïque. Nous l'avons trouvé, en effet, dans une proportion de 64,4 p. 100. Ce ligament hépato-rénal antérieur (hépato-côlique de certains auteurs) nous apparaît donc comme une formation normale si nous ne tenons pas compte de son plus ou moins grand développement. Cette notion n'est pas d'accord avec les descriptions des auteurs classiques, qui, quand ils signalent ce ligament, en font une formation accessoire. Il est juste, cependant, de faire

une exception pour un certain nombre d'auteurs et, en particulier, pour Huschke, qui laisse le lecteur dans le doute, à savoir si ce ligament est normal ou non. Comme nous ne connaissons aucune statistique portant sur l'existence du ligament hépato-rénal antérieur, nous ne pouvons, pour le moment, que maintenir nos conclusions.

Le ligament hépato-rénal postérieur se rencontre beaucoup moins fréquemment que les deux précédents. Nous ne l'avons, en effet, trouvé que dans une proportion de 12,9 p. 100, et encore convient-il d'ajouter que si, dans tous les cas, il s'insérait sur le bord postérieur de la facette rénale (ce qui est sa caractéristique), nous ne l'avons vu qu'une seule fois atteindre, du côté droit, la circonférence du foie. Dans tous les autres cas, ce ligament était incomplet

Ces observations étant connues, si maintenant nous nous reportons aux descriptions classiques du péritoine sous-hépatique, descriptions dans lesquelles les trois ligaments précédents ne figurent pas, nous nous apercevons que, sur 124 observations, on trouve seulement 22 cas pour lesquels ces descriptions sont justifiées. La description classique n'est donc exacte que dans une proportion de 17,7 p. 100. Convient-il donc de la transformer ou de la remplacer par une autre? Les statistiques que nous avons faites concernant la coexistence des deux ligaments hépato-rénal antérieur et cystico-duodéno-épiploïque nous montrent que, complets ou incomplets, ces deux ligaments coexistent dans 29 p. 100 des cas, c'est-à-dire qu'on les rencontre plus fréquemment que la disposition considérée actuellement comme normale. D'autre part, le ligament cystico-duodéno-épiploïque et le ligament hépato-rénal antérieur se présentent très fréquemment (plus de 50 p. 100 dans notre statistique pour chacun d'eux); aussi nous semble-t-il juste de remplacer la description classique du péritoine sous-hépatique par une autre dans laquelle figurerait la description des ligaments hépato-rénal antérieur et cystico-duodéno-épiploïque.

Quant au ligament hépato-rénal postérieur, c'est bien un ligament hépatique accessoire dont la description doit être rattachée à celle des ligaments coronaire et triangulaire droit.

Pour chercher à nous éclairer sur la signification de ces différents ligaments, nous avons poursuivi nos recherches sur les enfants et les fœtus. Nous avons, à ce sujet, examiné vingt-cinq

enfants et trente fœtus. Nous diviserons les enfants en deux catégories. Ceux de la première ont de un à dix ans et ceux de la seconde, moins d'un an. Les premiers étaient au nombre de 15. Nous avons observé le ligament cystico-duodéno-épiploïque ébauché dans huit cas et complet dans deux chez une fillette de dix ans et un petit garçon de deux ans. Parmi ces 15 enfants, un seul avait un ligament hépato-rénal antérieur qui mesurait 3 centimètres de large, et un autre, un ligament hépato-rénal postérieur incomplet.

Chez les dix enfants âgés de moins d'un an que nous avons examinés, nous n'avons rencontré ni hépato-rénal antérieur ni hépato-rénal postérieur, sauf chez un petit garçon de trois mois qui possédait un ligament hépato-rénal antérieur, large de deux centimètres et demi. Le ligament cystico-duodéno-épiploïque était ébauché dans deux cas et, en outre, chez un enfant de onze mois, il dépassait légèrement, à droite, la partie moyenne de la vésicule biliaire.

Pour être complets, nous dirons encore que, chez presque tous les jeunes enfants, nous avons vu le feuillet droit du méso-hépato-cave, pousser une légère pointe à droite et former ainsi un tout petit ligament-hépato-rénal antérieur, large d'un centimètre ou même moins. Nous n'avons pas signalé ce petit ligament comme hépato-rénal antérieur de crainte de confusion : c'est l'ébauche du ligament hépato-rénal antérieur. Faure l'a déjà décrit comme normal chez le fœtus à terme et sous le nom d'hépato-rénal interne.

Parmi les fœtus que nous avons observés, les plus jeunes étaient âgés de trois mois et les plus vieux sur le point de naître. Nous n'avons jamais constaté chez eux les ligaments hépato-rénaux. Deux fois, nous avons trouvé le ligament cystico-épiploïque ébauché et encore était-ce chez des fœtus à terme ou très voisins du terme.

De toutes ces observations concernant les ligaments hépato-rénaux antérieur et postérieur et le ligament cystico-duodéno-épiploïque, il résulte que ces ligaments sont des formations qui commencent seulement à apparaître tout à fait à la fin de la vie intra-utérine ou même beaucoup plus tard. Leur fréquence paraît, en effet, d'autant plus grande qu'on s'adresse à des individus plus âgés.

Nous ne rechercherons pas ici les causes qui président à la formation de ces différents ligaments ; nous ne saurions que donner

des hypothèses sans les appuyer sur des faits. Aussi nous contenterons-nous de faire remarquer que ces ligaments paraissent être plus fréquents chez l'homme que chez la femme et, en particulier, le développement complet du ligament hépato-rénal antérieur et du ligament cystico-duodéno-épiploïque se remarque beaucoup moins fréquemment chez cette dernière que chez l'homme. Un coup d'œil sur le tableau que nous avons donné plus haut servira de base aux assertions que nous émettons ici.

### *Mode de formation des ligaments hépatiques accessoires.*

Il nous reste, pour terminer cette étude sur les ligaments hépatiques accessoires, à nous demander quel est leur mode de formation.

Nous n'avons à ce sujet rien à ajouter en ce qui concerne les ligaments hépato-rénaux et le prolongement gauche du petit épiploon.

Le ligament hépato-rénal postérieur paraît être le résultat d'une migration apparente de la partie droite du ligament coronaire et du ligament triangulaire droit, migration qui a pour résultat de placer l'insertion hépatique de ces ligaments sur le bord postérieur de l'empreinte rénale.

Le ligament hépato-rénal antérieur et le prolongement gauche du petit épiploon sont des replis péritonéaux qui prolongent des ligaments normaux et se forment pendant le jeune âge ou l'adolescence.

En ce qui concerne le ligament sous-spigelien, nous ne savons rien de son mode de formation. Quelquefois on trouve entre les deux feuillets de ce ligament des vaisseaux allant au lobe de Spigel, ou en venant, mais habituellement le bord libre de cette formation est complètement dépourvu de vaisseaux. Nous ne pensons pas qu'il soit possible de considérer ce ligament comme un repli vasculaire. Son développement présente certains rapports avec celui du lobe de Spigel.

Quant au mode de formation du ligament cystico-duodéno-épiploïque (ligament cystico-côlique des auteurs), une opinion a déjà été émise; nous en ferons tout d'abord la critique.

D'après Toldt, le ligament hépato-côlique se forme par une sorte de végétation du ligament hépato-duodénal, c'est-à-dire du bord libre du petit épiploon. Ce ligament, qui peut apparaître dès le sep-

tième mois de la vie intra-utérine, s'étend de la vésicule biliaire au duodénum et, comme à cette époque le mésocôlon transverse est soudé au feuillet gauche du méso-duodénum, le ligament se continue jusqu'au côlon.

En ce qui concerne le ligament hépato-côlique, « le seul point intéressant, dit Pérignon, c'est la question des rapports du grand épiploon avec ce ligament. On sait que le grand épiploon forme un large tablier qui descend de la grande courbure de l'estomac, en avant de la masse intestinale. Son bord droit naît à peu près à l'endroit où le duodénum et le côlon sont accolés, c'est-à-dire là où vient se terminer le petit épiploon. Aussi, si le grand épiploon s'étend un peu plus vers la droite, il peut se fusionner avec l'extrémité inférieure du petit épiploon et, par conséquent, du ligament hépato-côlique qui en dépend. Toldt signale cette fusion et dit qu'il ne s'agit que d'un accolement secondaire et même fortuit. Si le petit épiploon, comme cela arrive souvent, se prolonge sur le col de la vésicule biliaire, il en résulte que celle-ci paraît s'unir directement au coude du côlon. »

Après avoir rappelé les observations de Baraban et Bricon sur le ligament cystico-épiploïque de l'homme adulte, Pérignon dit encore : « En somme, que conclure de tout cela? Que le petit épiploon en s'accroissant vers la droite donne naissance au ligament hépato-côlique et que le grand épiploon peut venir s'y accoler partiellement. »

Comme nous l'avons vu plus haut, Buy est d'avis que le ligament hépato-côlique est « le résultat de la coalescence »; l'auteur n'indique pas d'ailleurs comment il entend cette coalescence.

D'après l'opinion de Toldt admise par Pérignon, la continuité entre le grand épiploon et le petit, au niveau du ligament cystico-côlique, serait due à un accolement du grand épiploon avec ce ligament. Le ligament cystico-côlique ne serait cystico-côlique qu'à cause de la fusion du méso-côlon transverse avec le feuillet gauche du méso-duodénum et il ne deviendrait que secondairement cystico-épiploïque par l'accolement du grand épiploon avec son feuillet antérieur. Même en admettant cette interprétation, le ligament cystico-côlique chez l'adulte ne serait donc plus un ligament cystico-côlique; il serait cystico-duodéno-épiploïque, c'est-à-dire tel que nous l'avons décrit : cystico-duodéno-épiploïque, puisque son feuillet postérieur, après avoir atteint le duodénum, se réfléchit sur la paroi

abdominale postérieure et que son feuillet antérieur se continue avec le grand épiploon qui se serait fusionné avec lui. Si cette fusion du grand épiploon avec le feuillet antérieur du ligament cystico-côlique est « fortuite », comme le pense Toldt, on doit trouver des cas dans lesquels le grand épiploon s'étend en avant de la partie inférieure du ligament cystico-côlique sans se fusionner avec lui. Nous en avons vainement cherché chez le fœtus, l'enfant ou l'adulte. Toujours nous avons trouvé le feuillet antérieur du ligament cystico-côlique en continuité avec le grand épiploon. D'autre part, nous ne connaissons aucune observation qui s'oppose à notre manière de voir. Personne n'est jamais arrivé à décoller chez l'adulte le grand épiploon du ligament cystico-côlique. Nous avons, d'un autre côté, tenté à différentes reprises d'opérer ce décollement pour montrer, en arrière du grand épiploon ainsi décollé, le ligament cystico-côlique. Jamais nous n'y sommes arrivés, tandis que, comme on l'a vu, nous avons pu décoller le méso-côlon transverse du grand épiploon et montrer ainsi l'indépendance complète du soi-disant cystico-côlique avec ce méso-côlon transverse.

Chez l'enfant, la continuité du feuillet antérieur du ligament cystico-côlique avec le feuillet antérieur du grand épiploon apparaît tout aussi nettement, ainsi que le démontre la dissection dont nous avons parlé antérieurement.

Puisque les dissections chez l'adulte et chez l'enfant du premier âge viennent s'opposer à l'opinion de Toldt, concernant le mode de formation du ligament cystico-côlique, il nous faut rejeter cette opinion et nous demander comment le ligament cystico-épiploïque peut prendre naissance.

Lorsque le feuillet droit du méso-duodénum s'est soudé à la paroi abdominale postérieure, le feuillet postérieur du petit épiploon, après avoir atteint en bas le premier coude du duodénum, se recourbe en arrière et se continue avec le péritoine pariétal qui revêt la paroi abdominale postérieure. Le feuillet antérieur de ce petit épiploon se continue au niveau du premier coude du duodénum avec le feuillet gauche du méso-duodénum et, comme sur ce feuillet gauche est venu s'insérer le méso-côlon transverse, il se continue avec le méso-côlon transverse lui-même. Comme le ligament cystico-côlique n'est que la prolongation vers la droite du petit épiploon, les deux feuillets de ce ligament auront en bas les mêmes rapports que ceux que nous venons de reconnaître aux deux

feuillets du petit épiploon. Mais, en se développant, le bord inférieur du ligament cystico-côlique dépasse, à droite, le premier coude du duodénum et arrive petit à petit à atteindre la flexure hépatique du côlon. C'est sur ce développement du bord inférieur du ligament cystico-côlique, vers la droite, que porte toute la discussion. Si l'opinion de Toldt est vraie, ce bord inférieur doit se développer dans le méso-côlon transverse et, plus tard, quand se formera l'épiploon côlique de Haller, cet épiploon, naissant en haut au niveau du premier coude du duodénum, viendra glisser en avant du ligament cystico-côlique et se soudera à lui.

Nous ne croyons pas que les choses se passent de cette façon. Le bord inférieur du ligament cystico-côlique ne dépasse pas, à droite, le premier coude du côlon avant que l'épiploon côlique de Haller ait pris naissance. Ce dernier apparaît, dit-on, habituellement dans le cours du septième mois de la vie intra-utérine. Pérignon l'a trouvé chez des fœtus de cinq mois et nous avons, de notre côté, rencontré deux fœtus de six mois chez lesquels le grand épiploon n'était distant que de 2 centimètres du coude droit du côlon. D'autre part, Toldt ne signale pas le ligament hépato-côlique chez le fœtus avant l'âge de sept mois, et encore faut-il s'entendre à ce sujet. Le ligament hépato-côlique, quand il existe à cet âge, possède un bord inférieur qui ne dépasse pas vers la droite le premier coude du duodénum. En somme, le développement, vers la droite, du bord inférieur du ligament cystico-côlique ne précède pas le développement, dans le même sens, du grand épiploon, c'est-à-dire la formation de l'épiploon côlique de Haller. Au contraire, dans certains cas, le développement de ces deux formations péritonéales est contemporain et, dans d'autres, beaucoup plus fréquents, c'est l'épiploon côlique de Haller qui se développe le premier.

En dehors de toute autre considération, nos statistiques démontrent parfaitement ce fait, puisqu'elles nous font voir que le ligament cystico-côlique prend fréquemment naissance pendant l'enfance, c'est-à-dire à une époque où l'épiploon côlique de Haller est déjà formé et soudé au méso-côlon transverse. Pour nous, dès son origine, le ligament cystico-duodéno-épiploïque est en continuité avec l'épiploon côlique de Haller. Quand cet épiploon se forme, son feuillet antérieur est en continuité avec le feuillet antérieur du petit épiploon, et lorsque, en même temps ou plus tard, le petit épiploon s'étend vers la droite, cette conti-

nuité persiste obligatoirement et devient même plus facilement constatable.

Chez l'adulte le ligament cystico-côlique des auteurs est indiscutablement cystico-duodéno-épiploïque. L'étude de son développement montre que, de toutes façons, il ne saurait être cystico-côlique secondairement et, plus tard, devenir cystico-duodéno-épiploïque. Nous pensons avoir donné des raisons suffisantes pour faire admettre que ce ligament est cystico-duodéno-épiploïque dès son origine.

## Conclusions.

Des recherches que nous avons réalisées, concernant les ligaments hépatiques accessoires, sur 30 fœtus, 25 enfants et 124 adultes, nous tirons les conclusions suivantes.

I. — Les ligaments hépatiques accessoires sont au nombre de 5. Ce sont :

1° Ligament cystico-duodéno-épiploïque;

2° Ligament hépato-rénal antérieur;

3° Ligament hépato-rénal postérieur;

4° Ligament sous-spigelien;

5° Prolongement gauche du petit épiploon.

II. — Parmi ces ligaments le sous-spigelien et l'hépato-rénal postérieur doivent être mis à part. Le premier est constant, mais très variable dans son développement; le second est formé par la partie droite du ligament coronaire et le ligament triangulaire droit qui ont subi un déplacement en bas et en avant. Les trois autres ne sont que les prolongements de ligaments normaux. Ils représentent le terme ultime du développement de ces ligaments.

III. — D'après nos statistiques, et si l'on ne tient pas compte de leur plus ou moins grand développement, le ligament cystico-duodéno-épiploïque et l'hépato-rénal antérieur apparaissent chez l'adulte dans plus de la moitié des cas. L'hépato-rénal antérieur est le plus fréquent.

IV. — La disposition du péritoine sous-hépatique considérée comme normale ne se trouve réalisée que dans une proportion de 17,7 p. 100, tandis que la coexistence des deux ligaments cystico-duodéno-épiploïque et hépato-rénal antérieur se rencontre dans une proportion de 29 p. 100. La description classique mérite donc

à ce sujet de subir certaines transformations que nous avons indiquées.

V. — La présence des ligaments hépatiques accessoires entraîne l'existence de fossettes péritonéales que nous avons décrites sous les noms suivants :

1° Entonnoir prévestibulaire;

2° Fossette hépato-rénale;

3° Fossette sous-spigelienne;

4° Fossette hépato-cave.

VI. — Le ligament cystico-duodéno-épiploïque apparaît chez le fœtus pendant les deux derniers mois de la vie intra-utérine ou pendant l'enfance; il n'est jamais complètement développé chez le fœtus et très rarement pendant la première enfance.

Ce ligament est cystico-duodéno-épiploïque et non-cystico-côlique, comme le disent les auteurs; l'étude du développement montre qu'il est épiploïque primitivement et non secondairement, grâce à un phénomène de soudure.

VII. — Le ligament hépato-rénal antérieur n'existe pas chez le fœtus; on en peut trouver une ébauche chez l'enfant dès la naissance, mais il n'apparaît complètement développé que chez l'adulte.

---

## Auteurs cités.

Ancel et Sencert, Sur le petit épiploon, *Bibliographie anatomique*, 1903, t. XII, f. 1.
— Nouvelles recherches sur le ligament cystico-duodéno-épiploïque, *Bibliographie anatomique*, 1903, t. XII, f. 3.
Baraban, *Dictionnaire encyclopédique des sciences médicales*, art. « Péritoine ».
Beaunis et Bouchard, *Anatomie descriptive*, 5e édit., 1894.
Bricon, De l'épiploon cystico-côlique, *Progrès médical*, 1888.
Brœsike, *Hernien und Bauchfelltaschen*, Berlin, 1891.
Buy, *Anatomie du côlon transverse*, thèse de Toulouse, 1901.
— Au sujet du ligament cystico-côlique, *Bibliographie anatomique*, 1903, t. XII, f. 2.
Charpy, *Traité d'Anatomie humaine*, article « Tube digestif ».
Cohan, *De la situation du côlon transverse*, thèse de Paris, 1897-98.
Cruveilhier, *Anatomie descriptive*, 3e éd., Paris, 1874.
Ducatte, *Les ptoses du gros intestin et leurs complications chirurgicales*, thèse de Paris, 1899-1900.
Faure, *L'appareil suspenseur du foie*, thèse de Paris, 1892.
Fredet, *Traité d'Anatomie humaine*, de Poirier et Charpy, article « Péritoine ».
Fromont, *Contribution à l'anatomie topographique de la portion sous-diaphragmatique du tube digestif*, thèse de Lille, 1890.
Gerlach, *Anatomie des Menschen*, München, 1891.
Henle, *Handbuch der systematischen Anatomie des Menschen : Eingeweidelehre*, Braunschweig, 1873.
Huschke, *Traité de Splanchnologie*, trad. Jourdan, Paris, 1845.
Jonnesco, *Traité d'Anatomie humaine* de Poirier et Charpy, art. « Tube digestif ».

Luschka, *Die Anatomie des menschlichen Bauches*, Tübingen, 1863.
Pérignon, *Étude sur le développement du péritoine*, thèse de Paris, 1892.
Raynal, *Recherches sur la vésicule biliaire*, thèse de Toulouse, 1894.
Testut, *Traité d'Anatomie humaine*, Paris, 1889.
Thiriar, Cholécystectomie, Laparotomie pour calculs biliaires, *Comptes rendus de la Société de Chirurgie*, 1887.
Tripier et Paviot, Pathogénie péritonitique de la colique hépatique et des crises douloureuses épigastriques, *Semaine médicale*, janvier 1903.
Zörner, *Bau und Entwickelung des Peritoneum nebst Beschreibung des Bauchfelles einiger Edentaten*, Inaug. Diss., Halle, 1881.

---

## Explication des planches.

### Planche X.

*Fig. 1.* — Ligament cystico-duodéno-épiploïque L en continuité à gauche avec le petit épiploon *ep* et en bas avec le feuillet antérieur du grand épiploon E*p*; V, vésicule biliaire; C, côlon transverse.

*Fig. 2.* — Le bord libre du ligament cystico-duodéno-épiploïque a été sectionné de haut en bas, et le feuillet antérieur de ce ligament relevé et érigné en avant de manière à montrer la continuité de son feuillet antérieur $L_1$ avec le grand épiploon et la réflexion du feuillet postérieur $L_2$ sur la paroi abdominale postérieure; V, vésicule biliaire; C, côlon transverse.

### Planche XI.

*Fig. 1.* — Cette figure montre les deux ligaments cystico-duodéno-épiploïque L et hépato-rénal antérieur H entre lesquels se trouve l'entonnoir prévestibulaire; R, rein.

*Fig. 2.* — Les deux ligaments hépato-rénaux existent ici; $H_1$, ligament hépato-rénal antérieure; $H_2$, ligament hépato-rénal postérieur; D*u*, duodénum.

### Planche XII.

*Fig. 1 et 2.* — Ces deux figures montrent deux aspects assez particuliers du ligament cystico-duodéno-épiploïque. Dans la figure 1 ce ligament est décomposé en deux parties $L_1$ et $L_2$ entre lesquelles apparaît une fossette dont le fond atteint le pédicule hépatique P. Dans la figure 2 le ligament cystico-duodéno-épiploïque L ne s'insère qu'en partie sur la vésicule biliaire et prend sur le foie une insertion assez étendue; R, rein droit.

RECHERCHES SUR LE DÉVELOPPEMENT

# DES CAPSULES SURRÉNALES

CHEZ LES VERTÉBRÉS SUPÉRIEURS

**Par le Dr A.-H. SOULIÉ**

Agrégé d'anatomie de la Faculté de médecine de Toulouse.

(*Suite* [1].)

---

## 4° *Développement de la capsule surrénale chez les Mammifères.*

Nous avons choisi dans les principaux groupes de Mammifères un ou plusieurs types dont nous possédions des séries d'embryons assez rapprochés les uns des autres pour pouvoir suivre avec fruit l'évolution de l'organe surrénal tout entier, ou du moins le développement soit de la substance corticale, soit de la substance médullaire. C'est ainsi que nous avons étudié successivement :

A. Périssodactyles : *Cheval* (Equus caballus).

B. Artiodactyles { Pachydermes : *Porc* (Sus scrofa domesticus).
Ruminants : a. *Mouton* (Ovis aries).
— b. *Bœuf* (Bos taurus).

C. Rongeurs { a. *Lapin* (Lepus cuniculus).
b. *Rat* (Mus decumanus).
c. *Souris* (Mus musculus).
d. *Cobaye* (Cavia cobaya).

D. Insectivores : *Taupe* (Talpa europea).

E. Carnivores. { a. *Chien* (Canis familiaris).
b. *Chat* (Felis domestica).

F. Primates : *Homme* (Homo sapiens).

Après avoir résumé brièvement les connaissances acquises, lorsque les types examinés auront fait l'objet de recherches spé-

1. Voir page 197.

ciales de la part des auteurs, nous présenterons nos observations personnelles, et les résultats qui nous paraissent en découler.

## A. — *PÉRISSODACTYLES*

### Cheval.

Il n'existe à notre connaissance aucun travail ayant trait à l'étude du développement de l'organe surrénal chez les périssodactyles; les quelques faits qui ont été signalés concernent la structure de la capsule chez l'adulte.

**Observations personnelles.** — Nos recherches, sur les périssodactyles, ont porté sur un seul type, le cheval, et encore, à cause de la rareté et des difficultés que l'on rencontre pour se procurer un matériel de recherches suffisant, nous n'avons pas pu étudier les premiers stades du développement. Chez les plus jeunes embryons que nous possédons, l'ébauche épithéliale était déjà parfaitement isolée au sein du mésoderme, mais, en revanche, il nous a été possible de suivre facilement l'évolution de la substance médullaire depuis son apparition jusqu'à des stades voisins de la naissance. Aussi nous bornerons-nous à décrire, chez le cheval, la formation de la substance médullaire dont la première ébauche commence à se montrer nettement sur des embryons de 6 à 7 centimètres.

*Embryons de 7 centimètres.* — Jusqu'à ce stade, qui répond au commencement du 3e mois de la gestation, la capsule surrénale, dont le plus grand diamètre est compris entre 3 et 3,5 mill., est exclusivement constituée par des cordons cellulaires anastomosés, dérivés de l'ébauche mésothéliale, et entre lesquels serpentent de nombreux capillaires sanguins plus larges et plus nombreux dans la partie centrale de l'organe. Les cordons épithéliaux sont formés par la réunion d'éléments cellulaires polyédriques dont le corps protoplasmique finement granuleux mesure en moyenne de 12 à 14 μ de diamètre; les cellules qui occupent la périphérie sont plus petites (10 à 12 μ), les cellules centrales sont plus volumineuses et atteignent 18 à 20 μ. L'examen des coupes sériées montre que la région périphérique est le siège de nombreuses mitoses, et amène à penser que l'accroissement de l'organe se fait dans le sens centripète. La masse épithéliale est limitée à sa surface par une enveloppe conjonctive, épaisse de 20 à 24 μ, présentant par places quelques solutions de continuité au niveau des points de pénétration ou de sortie des vaisseaux sanguins.

Sur ces embryons et sur les embryons un peu plus jeunes de 6,5 cent., la portion du sympathique abdominal qui donne naissance au plexus solaire est particulièrement intéressante à examiner au niveau de ses points de contact avec l'ébauche épithéliale de la capsule surrénale. En effet, tandis que, dans la plupart des ganglions sympathiques, les cellules et les fibres commencent à se différencier, et que les cellules évoluent vers le type multipolaire et se distinguent par leur noyau pauvre en chromatine, les éléments des formations sympathiques en rapport avec l'ébauche épithéliale se caractérisent par leurs faibles dimensions, et par l'élection intense de leur noyau pour les matières colorantes, attestant ainsi leur richesse en chromatine. Ce noyau, dont le diamètre ne dépasse pas 6 μ, possède une mince enveloppe protoplasmique atteignant à peine 1 μ. De même que chez les Reptiles et chez les Oiseaux, nous désignerons dès maintenant, chez les Mammifères, les parties du sympathique renfermant ces cellules spéciales sous le nom de formations parasympathiques; quant aux éléments cellulaires qui les constituent et que Zuckerkandl appelle « sympathische Bildungszellen », nous leur donnerons indifféremment les noms de *cellules parasympathiques* pour les distinguer des cellules nerveuses, et de *cellules médullaires* à cause de leur évolution future dans la genèse de l'organe surrénal.

Sur un embryon de 7 centimètres, on voit très nettement, sur quelques coupes, des amas de cellules parasympathiqnes se détacher de la formation dont elles faisaient jusqu'alors partie, et s'enfoncer dans l'ébauche épithéliale surrénale au niveau de sa face postéro-interne. Tandis que certaines de ces cellules pénètrent entre les cordons épithéliaux, la majeure partie semble s'étaler au-dessous de l'enveloppe conjonctive tout le long de la face interne de la capsule surrénale. Avec les cellules parasympathiques, on peut voir quelques éléments des ganglions sympathiques (cellules et fibres) être entraînés au sein de la masse épithéliale de l'organe surrénal; toutefois, ces éléments nerveux restent encore au voisinage de la périphérie de l'organe, comme d'ailleurs les groupes de cellules parasympathiques.

*Embryons de 9,6 centimètres.* — Les dimensions de la glande suprarénale ont sensiblement augmenté; elles atteignent 4,5 millimètres en hauteur, 1,5 à 1,8 millimètre en largeur, et 3/4 de millimètre en épaisseur. La disposition générale et la structure de

la substance corticale ne se sont pas modifiées; quant aux éléments destinés à former la substance médullaire, ils ont encore conservé leurs connexions avec les formations parasympathiques. D'autre part, ces éléments médullaires se sont étalés à la face postérieure de l'ébauche épithéliale sous l'enveloppe conjonctive, d'où ils rayonnent dans tous les sens vers la partie antérieure de la capsule surrénale sous la forme de cordons cellulaires isolés ou anastomosés (fig. 17). Les cordons de cellules médullaires, constitués sur la coupe par 5 à 6 éléments juxtaposés, ont une épaisseur moyenne de 35 à 40 μ, tandis que les travées de cellules corticales interposées se composent en général de deux éléments de 12 à 14 μ, et ont un diamètre variant de 25 à 30 μ. Le centre de l'organe surrénal est occupé : par des cordons de cellules parasympathiques, par quelques grosses cellules corticales (15 à 18 μ), et par de nombreux capillaires qui serpentent entre ces divers éléments et dont le calibre est de 12 μ en moyenne. Les cellules parasympathiques se caractérisent par la richesse très accusée de leur noyau en chromatine; les cellules corticales ont des noyaux moins riches en chromatine, mais leur corps protoplasmique fixe avec une grande énergie les couleurs acides. En outre de ces divers éléments, on voit se détacher de la surface interne de l'enveloppe conjonctive quelques fines cloisons mésodermiques accompagnant les vaisseaux sanguins. Certaines de ces cloisons, particulièrement épaisses (15 à 18 μ), isolent, à la périphérie de l'organe surrénal et au-dessous de l'enveloppe conjonctive, de petits amas de substance corticale. Ces amas, s'ils ne sont pas pénétrés par les cordons médullaires, se distingueront du reste de la capsule, et pourront constituer des capsules accessoires de la surface.

En résumé, l'étude des stades compris entre 6,5 et 10 centimètres nous montre que la substance médullaire ne résulte pas d'une fusion précoce de cordons épithéliaux et sympathiques, mais que cette substance dérive d'une immigration tardive de cellules parasympathiques dans l'ébauche corticale. Au stade de 10 centimètres, l'enchevêtrement des cordons épithéliaux et médullaires correspond assez bien comme disposition d'ensemble à celle que l'on observe sur les Oiseaux adultes.

*Embryons de 11 centimètres.* — La capsule mesure 5,5 millimètres en longueur, 1,8 en largeur et 1 millimètre en épaisseur; elle se compose d'une coque de substance corticale englobant une

masse centrale constituée à la fois d'éléments corticaux et médullaires. Cette coque de substance corticale est interrompue au niveau du point de pénétration des éléments médullaires dont les amas sont encore unis par un large pédicule aux formations parasympathiques dont elles émanent, de telle sorte que la substance corticale apparaît sur les coupes avec la forme d'un fer à cheval ouvert contre les ganglions sympathiques du plexus solaire (fig. 18). L'enveloppe conjonctive de la capsule, sensiblement épaissie (28 à 30 μ), envoie dans la substance corticale des prolongements qui décomposent cette dernière en une série d'amas vaguement lobulés, et dont les éléments constitutifs (10 à 12 μ) sont à peu près tous semblables. La couche des lobules de la substance corticale est assez régulièrement répartie au-dessous de l'enveloppe conjonctive, et son épaisseur varie entre 120 et 180 μ, tandis que celle de la masse centrale qu'elle englobe est comprise entre 650 et 700 μ. Cette masse centrale, très riche en capillaires sanguins et en veinules, ne saurait encore mériter le nom de substance médullaire; elle est formée, en effet, indépendamment des vaisseaux, par un mélange de cellules parasympathiques et de cellules corticales à dimensions exagérées (22 à 24 μ). Les cellules corticales ont une vague disposition en réseaux, tandis que les cellules parasympathiques restent groupées en amas de 50 à 60 μ reliés les uns aux autres par des travées de 15 à 20 μ. Enfin, on peut apercevoir par places, à l'intérieur de la masse centrale, quelques rares groupes de cellules nerveuses analogues à celles des ganglions du sympathique abdominal avec lesquels elles sont en relation par l'intermédiaire de fibres nerveuses dont on peut suivre le trajet sur une certaine étendue. Au niveau du pédicule unissant la masse centrale aux formations sympathiques, on peut voir encore des cellules parasympathiques en voie d'immigration vers la capsule.

*Embryons de 13 centimètres.* — L'accroissement en volume de l'organe surrénal se poursuit d'une façon régulière, et nous relevons comme dimensions : 6 mill. en longueur, 2 mill. en largeur, et 1,2 mill. en épaisseur. Sur les coupes, l'aspect général est le même qu'au stade précédent; toutefois l'épaisseur de la substance corticale a presque doublé (250 μ), tandis que la masse centrale conserve à peu près le même diamètre de 650 à 700 μ. La structure des deux parties est restée identique. Les cellules corticales ont en moyenne de 15 à 18 μ, les cellules médullaires (7,5 à 8 μ) accu-

sent une légère augmentation de volume; quant aux éléments corticaux englobés dans la masse centrale, ils paraissent plus rares par suite de la multiplication active des cellules parasympathiques, mais leurs dimensions sont encore accrues et dépassent 25 μ. Bien que l'immigration des cellules médullaires paraisse achevée, on retrouve encore dans les ganglions nerveux qui entourent l'aorte des groupes assez nombreux de cellules parasympathiques.

*Embryons de 15 centimètres* (début 4e mois). — A part une sensible augmentation de volume (longeur 7 mill., largeur 2,5 mill. et épaisseur 1,5 mill.), l'organe surrénal rappelle par sa structure celle de l'embryon du stade précédent.

*Embryons de 19 et 22 centimètres.* — Sur ces embryons, les dimensions de la capsule sont sensiblement les mêmes (longueur 9 mill., largeur 3 à 3,5 mill., épaisseur 2 à 2,5 mill.), et la structure intérieure offre les plus grandes ressemblances. Au-dessous de l'enveloppe fibreuse dont l'épaisseur dépasse 50 μ, on voit une mince bordure de substance corticale, plus réduite qu'au stade de 13 cent., puisqu'elle ne mesure guère que 180 à 200 μ; cette bordure accuse cependant à sa surface l'indice d'une formation glomérulée, car la plupart des éléments cellulaires y affectent un aspect fusiforme, et tendent à se grouper en forme d'arcade. La masse centrale, considérable par rapport à l'épaisseur de l'organe dont elle constitue les deux tiers ou les trois quarts, présente toujours un mélange de cordons épithéliaux et médullaires, ceux-ci en grande abondance. En outre, elle est envahie par un nombre considérable de vaisseaux sanguins, surtout de capillaires très dilatés ou de vastes lacunes sanguines dont le diamètre peut varier depuis 50 jusqu'à 120 μ; ces lacunes communiquent largement entre elles et avec la veine centrale. On aurait pu penser au premier abord à des hémorrhagies accidentelles dans le parenchyme de la capsule, mais l'aspect régulier des lacunes, leur bordure endothéliale, et leur existence dans toute la série des embryons jusqu'à des stades très avancés, et même au moment où s'organise définitivement la substance médullaire, doivent écarter une pareille opinion.

*Embryons de 25 et de 29 centimètres.* — L'organe surrénal mesure, à ces stades, 10 mill. en longueur, 4 à 4,5 mill. en largeur et 2,5 à 3 en épaisseur; il est toujours constitué par une masse centrale volumineuse entourée d'une mince bordure de substance corticale limitée extérieurement par une enveloppe conjonctive. L'enve-

loppe conjonctive (45 à 50 μ) envoie dans l'intérieur de l'organe un certain nombre de cloisons (18 à 22 μ) que l'on suit assez facilement jusque vers la masse centrale. La substance corticale, dont l'épaisseur varie de 200 à 250 μ, laisse voir à la périphérie de petites formations en arcades de 20 à 25 μ qui sont l'ébauche de la zone glomérulée; en dedans de celle-ci, les cellules corticales, disposées sous forme de cordons anastomosés, sont groupées en lobules que séparent des cloisons conjonctives contenant des vaisseaux sanguins. L'accroissement de la substance corticale paraît se faire de la surface vers la profondeur, mais il n'empiète pas sur la masse centrale. Cette masse centrale, excessivement riche en vaisseaux sanguins (capillaires et veinules), se compose de cordons de cellules médullaires et de quelques cellules corticales, restes de l'ébauche épithéliale primitive. Toutefois, il est à remarquer que des amas ou cordons de cellules médullaires commencent à s'isoler à la surface de la masse centrale, entre celle-ci et la substance corticale. Le stade 29 cent. paraît marquer la fin du remaniement vasculaire de l'organe que nous avons signalé précédemment.

*Embryons de 37 centimètres* (milieu du sixième mois). — Le diamètre longitudinal de la capsule atteint 12 mill., sa largeur 5,5 mill. et son épaisseur 3,5 mill. L'organisation de la substance corticale se poursuit activement; les arcades de la zone glomérulée s'observent avec une grande netteté, et leur épaisseur moyenne dépasse 25 μ, en même temps que les éléments qui les constituent prennent un aspect nettement fusiforme. Par places, les extrémités des arcades se continuent avec les groupes des cellules polyédriques dont l'agencement semble déjà indiquer les colonnes de la zone fasciculée; le reste des éléments corticaux affecte une disposition réticulée. La limite entre la substance corticale et la masse centrale est assez nettement indiquée. La presque totalité de cette masse centrale est formée par un mélange de cellules corticales, assez rares du reste, et d'éléments parasympathiques ayant vaguement un aspect cordonnal, et compris entre les mailles d'un riche réseau capillaire. Les cellules parasympathiques, directement au contact de la substance corticale, sont réunies en amas à peu près sphériques de 25 à 30 μ, qui ressemblent beaucoup aux groupements cellulaires de la période d'immigration. Ces amas, dont les éléments sont en voie de multiplication très active, se conti-

nuent avec des cordons plus internes de cellules médullaires (8 μ) dont quelques-unes possèdent la réaction chromaffine.

*Embryons de 48, de 53 et de 60 centimètres.* — Bien que ces embryons correspondent à la fin du huitième mois seulement, ils représentent un stade intéressant dans l'évolution de la capsule que nous n'avons pas pu poursuivre plus loin. La longueur de l'organe est comprise entre 15 et 17 millimètres, sa largeur est de 4,5 millimètres et son épaisseur de 3,5 millimètres. La substance corticale se montre au premier abord sous l'aspect d'une bordure plus claire de 300 et 400 μ entourant une masse centrale de 2 à 2,5 millimètres. Un examen même superficiel de la substance corticale permet de reconnaître dans sa couche superficielle la zone des arcs résultant de l'agencement d'éléments fusiformes disposés sur deux ou trois plans, et atteignant une épaisseur de 40 μ, c'est-à-dire environ les deux tiers de ce qu'elle mesure chez l'adulte. La partie moyenne de la bordure corticale n'est pas encore ordonnée très régulièrement; elle rappelle plutôt, par la nature de ses éléments, la zone fasciculée et, par places, la zone réticulée. Quant à la masse centrale, elle se compose d'amas distincts déjà facilement reconnaissables comme appartenant les uns à la substance médullaire, ce sont les moins nombreux, les autres à la zone réticulée de la substance corticale. Ceux-ci se composent de cordons cellulaires anastomosés entre eux, et unis en certains points à la substance corticale; leurs éléments finement granuleux ont une élection très marquée pour les colorants acides. Quant aux îlots de substance médullaire, ils sont surtout groupés au voisinage de la bordure corticale, et représentent la transformation des groupes de cellules parasympathiques, dont quelques-unes présentaient déjà aux stades précédents la réaction chromaffine.

Quelques amas de substance médullaire s'étendent vers la veine centrale, sans atteindre toutefois ce vaisseau qui reste entouré d'un noyau de cellules corticales primitives, et de quelques cellules parasympathiques en voie de transformation. Les cellules médullaires ou chromaffines mesurent de 11 à 14 μ, et ont une tendance très marquée à s'agencer en cordons. On trouve enfin dans la masse centrale, et plus particulièrement entre elle et la bordure corticale, quelques nodules de cellules nerveuses sympathiques, réunis par des faisceaux nerveux. L'ensemble représente, déjà à peu près organisés, les nombreux amas ganglionnaires que l'on observe chez l'adulte.

**Conclusions.** — En résumé, nos observations sur l'embryon de cheval, si elles sont incomplètes en ce qui concerne les premiers stades du développement de la capsule surrénale, nous ont permis de suivre l'évolution de la substance médullaire, et l'organisation définitive de la substance corticale. La substance médullaire se développe tardivement, vers la fin du 3e mois; elle ne dérive pas de la même ébauche que la substance corticale, mais elle provient manifestement d'amas cellulaires (amas parasympathiques) faisant partie des ganglions sympathiques abdominaux, mais qui n'ont pas toutefois les caractères des neuroblastes.

Les cellules parasympathiques, issues des ganglions sympathiques, s'étalent à la face postérieure de l'ébauche épithéliale surrénale, l'envahissent sous forme de petits amas cellulaires dans lesquels elles vont se transformer peu à peu en cellules médullaires. L'organe épithélial tout entier n'est pas envahi par les cellules parasympathiques; il reste à la face antérieure une mince bordure corticale daus laquelle ces cellules ne pénètrent pas. D'ailleurs, très rapidement, la bordure corticale enveloppe toute la surface de l'organe qui reste cependant rattaché, au niveau du hile, par quelques groupes cellulaires aux ganglions sympathiques. Dès lors, chacune des deux parties, bordure de substance corticale et masse centrale formée d'un mélange de cellules épithéliales primitives et de cellules parasympathiques immigrées, va évoluer pour son propre compte. La bordure corticale, d'abord composée d'éléments de même nature, montrera, dans sa couche superficielle, une série de cellules fusiformes qui se disposeront sous forme d'arcades caractéristiques de la zone glomérulée de l'adulte. Peu à peu, en dedans de cette zone glomérulée apparaîtra la zone fasciculée, tandis que les cellules en rapport avec la masse centrale affectent une disposition réticulée, et qu'elles se caractérisent par leur affinité pour les colorants acides. La masse centrale, d'abord composée de cellules épithéliales et parasympathiques, ne tarde pas à être pénétrée par de nombreux capillaires qui lui font subir une sorte de remaniement vasculaire, puis les cellules corticales qui avaient pris des dimensions considérables sont étouffées par la prolifération des éléments parasympathiques. Ceux-ci, plus abondants à la limite interne de la substance corticale où ils sont groupés en amas, se multiplient activement, en même temps qu'ils augmentent de volume, et commencent à montrer la réaction chromaffine. Les amas de cellules

médullaires, ainsi constitués, englobent entre eux quelques îlots de substance corticale qui prennent l'aspect des cellules de la zone réticulée; ils poussent vers le centre où ils se fusionnent au fur et à mesure avec les îlots de cellules parasympathiques situés au voisinage de la veine centrale, et dont l'évolution se fait plus lentement.

## B. — *ARTIODACTYLES*

Dans le groupe des Artiodactyles, nous avons pu nous procurer des embryons assez nombreux sur deux types appartenant à chacune des subdivisions, c'est-à-dire aux Pachydermes et aux Ruminants. Le porc nous a fourni un assez grand nombre de stades, pour nous faire une idée du développement de la capsule surrénale des Pachydermes; quant aux Ruminants, nous avons pu, en choisissant le mouton comme échantillon, constituer une série ininterrompue depuis la 3e semaine de la gestation jusqu'à la naissance. Nous avons annexé à notre description un tableau des longueurs comparatives des embryons de porc et de mouton aux différentes époques de la gestation.

### 1. Pachydermes : Porc.

**Résumé des connaissances acquises.** — Les données que nous possédons sur le développement de l'organe surrénal chez l'embryon de porc sont de date récente, puisqu'elles ne remontent guère qu'à deux ou trois ans; elles sont dues à J. Wiesel et à M. Flint, et portent surtout sur l'évolution de la substance médullaire. En effet, bien que Wiesel admette pour le porc l'origine mésothéliale de la substance corticale, son mémoire n'indique pas d'une façon précise l'époque d'apparition et le mode de formation de l'ébauche corticale. L'origine première de cette ébauche n'aurait été observée que sur des embryons de 2,5 à 2,7 cent. par Janošik, alors que Gottschau prétend avoir constaté son existence en plein mésenchyme dès le stade de 9,5 mill. D'autre part Keibel, dans ses Normentafeln, signale la première apparition de l'ébauche surrénale sur des embryons de 12,4, de 14 et de 16,4 millimètres. Il ne saurait être question, en présence de pareilles divergences, de variations individuelles, l'intervalle entre les dimensions 9,5 millimètres (Gottschau) et 2,5 cent. (Janošik) répondant à deux semaines environ.

L'étude du développement de la substance médullaire a été con-

sciencieusement faite par J. Wiesel. C'est vers le stade de 5 cent. que cette substance commence à se constituer par la pénétration, dans l'ébauche corticale, d'amas cellulaires émanés des formations sympathiques qui ont complètement entouré l'ébauche corticale. Signalons que Gottschau fixe au même stade l'apparition de la substance médullaire, mais en affirmant que cette dernière dérive de l'ébauche épithéliale. M. Flint, tout en hésitant un peu à se prononcer sur l'origine sympathique de la substance médullaire, constate la première apparition de cette substance à la périphérie de l'ébauche corticale vers le stade de 3,5 centimètres. Comme Wiesel, il admet une pénétration d'éléments cellulaires vers la partie centrale, et la transformation de ces éléments en substance médullaire ; toutefois, il s'étonne que, dès les premiers stades de la pénétration, les cordons cellulaires paraissent dériver de toute la surface de l'organe, alors que ce dernier n'est en rapport avec le sympathique qu'en des points très limités.

**Tableau des longueurs comparatives des embryons de porc aux diverses époques de la gestation (en partie d'après les Normentafeln de Keibel).**

| ÉPOQUES | | LONGUEURS | |
|---|---|---|---|
| 2e semaine | 14e jour | 2,9 mill. | Moyennes d'après Keibel. |
| » | 15e — | 3,3 — | |
| | 16e — | 3,9 — | |
| | 17e — | 4,2 — | |
| | 19e — | 6,9 — | |
| | 20e — | 8 — | |
| 3e semaine | 21e — | 9,6 — | |
| 4e semaine | 28e — | 1 cent. | |
| 6e semaine | 42e — | 4,6 — | |
| 8e semaine | 56e — | 8 — | |
| 10e semaine | 70e — | 13,5 — | |
| 15e semaine | 105e — | 19 | |
| 5e mois | 119e — | 24 à 27 cent. | Naissance. |

**Observations personnelles.** — Nos recherches ont porté sur une vingtaine d'embryons étagés entre 10 mill. et 16 cent. Sur les embryons inférieurs à 13 mill., le corps de Wolff est très volumineux, et le canal de Wolff facile à reconnaître, mais le canal de Müller n'a pas encore fait son apparition. Sur les embryons de 11 et 12 mill., nous n'avons pas pu constater le long de la face interne du rein primordial, au voisinage de la racine du mésentère,

la présence de formations rappelant les centres de prolifération que nous avons décrits chez les Oiseaux; il n'existe aucun amas épithélial qui puisse être assimilé à l'ébauche capsulaire; c'est à peine si l'épithélium germinatif est indiqué. Toutefois l'ébauche du sympathique, contrairement à Janošik qui signale sa première apparition sur des embryons de 27 mill., se laisse facilement constater au stade de 11 mill.

*Embryons de 13 millimètres.* — Sur ces embryons, on remarque en arrière et un peu en dehors de la racine du mésentère, accolées à la face postérieure de la veine interne du corps de Wolff, deux petites masses épithéliales disposées symétriquement, et dont le diamètre mesure de 125 à 150 μ. Ces deux masses s'étendent sur une hauteur de près d'un millimètre jusqu'au niveau de l'origine de l'artère mésentérique supérieure. L'ébauche épithéliale de la capsule surrénale ainsi constituée n'est pas régulière; elle est tantôt rétrécie (125 μ), tantôt élargie (200 μ), souvent interrompue par le passage des veines rénales efférentes antérieures. Dans l'intervalle de ces veines, on peut voir les éléments épithéliaux arriver au contact de l'éminence génitale composée de 4 ou 5 assises de cellules, et mesurant une épaisseur de 50 μ. Les éléments constitutifs de l'ébauche surrénale ont un diamètre de 9 à 10 μ, et se caractérisent par un gros noyau ayant une grande affinité pour les matières colorantes. Le système sympathique est représenté par les deux chaînes prévertébrales, desquelles se détachent quelques masses ganglionnaires qui se dirigent en avant vers le mésentère.

*Embryon de 13,5 millimètres.* — Malgré ses dimensions, cet embryon est beaucoup plus jeune que le précédent; nous n'y trouvons pas trace de l'ébauche surrénale. Toutefois, vers le sommet du corps de Wolff et dans le tiers supérieur de cet organe, nous observons, tout près de l'angle mésentérique, quelques dépressions dont le fond, au contact des veines wolffiennes, paraît le siège de proliférations cellulaires actives. Par places, on trouve quelques amas épithéliaux, détachés de l'épithélium du cœlome, et qui se placent en avant des branches artérielles allant aux glomérules wolffiens ou en avant des veines rénales efférentes antérieures. Ces centres de prolifération ou ces amas épithéliaux nous ont paru représenter le stade initial de l'évolution de l'organe surrénal. Le sympathique se compose des deux chaînes prévertébrales, qui, de distance en distance, envoient en avant quelques formations ganglionnaires

rudimentaires; ces formations ne nous ont jamais paru dépasser le niveau de l'aorte.

*Embryons de 15 millimètres.* — Les ébauches surrénales apparaissent à 1 mill. environ au-dessous du sommet du mésonéphros, en arrière des poumons, la droite un peu plus haut que la gauche. Ce sont des amas arrondis mesurant trois quarts de millimètre en hauteur et 150 μ en diamètre; on remarque, de distance en distance, quelques tractus cellulaires, qui maintiennent la continuité avec l'épithélium du cœlome. Par sa partie externe, l'ébauche est accolée aux glomérules wolffiens, mais elle en reste séparée par une mince lame mésenchymateuse; en avant, elle s'unit à l'organe génital, et par son extrémité inférieure elle repose sur les ganglions du plexus solaire en voie de formation. On retrouve aussi quelques petites masses sympathiques entre l'organe surrénal et l'aorte; toutefois ces formations nerveuses cheminent vers la racine du mésentère, sans contracter de rapports avec la capsule. A ce stade, l'ébauche surrénale se compose d'éléments cellulaires arrondis dont le plus grand diamètre ne dépasse pas 8 μ; vers la périphérie, où les cellules mésodermiques se disposent concentriquement à l'amas épithélial pour lui constituer une membrane d'enveloppe, se trouvent quelques capillaires sanguins très grêles. C'est à ce stade qu'on aperçoit pour la première fois le canal de Müller.

*Embryons de 17 millimètres.* — Les deux ébauches occupent sensiblement la même position à 1,25 mill. au-dessous du sommet du corps de Wolff, et s'étalent sur une hauteur de 900 μ; leur surface de section atteint suivant son plus grand diamètre 350 μ. La capsule droite adhère intimement à la veine cave inférieure, et s'unit encore par son extrémité inférieure à l'organe génital. Les ganglions sympathiques se placent en dedans ou au-dessous de l'ébauche épithéliale, et l'affinité caractéristique des éléments nerveux de cet embryon pour l'éosine permet de se rendre compte, avec la plus grande facilité, que le sympathique se comporte encore à l'égard de la capsule comme avec les autres organes. La structure de la glande surrénale ressemble à celle du stade précédent, les capillaires sanguins sont plus nets, et s'enfoncent plus profondément entre les éléments épithéliaux.

*Embryons de 19 millimètres.* — Bien que les organes surrénaux atteignent 1 mill. 3/4 en hauteur, 250 μ en largeur et près de 400 μ en épaisseur, les rapports de chacun d'eux sont sensiblement les

mêmes que précédemment. La capsule droite, de trois quarts de millimètre plus élevée que la gauche, s'étale contre la face postérieure de la veine cave et de son affluent principal, la veine ombilicale droite. Les relations avec les organes voisins sont moins intimes, parce que l'enveloppe mésodermique s'est épaissie; celle-ci sépare en dedans et en bas le tissu de la capsule des amas sympathiques (fig. 19). Les éléments constitutifs de l'organe, divisés en nodules par des capillaires, n'affectent aucune disposition caractéristique; ils mesurent de 9 à 10 μ en diamètre.

Les détails que nous venons de signaler concordent avec la description de J. Wiesel sur l'embryon de 20 mill. Nous croyons cependant devoir faire remarquer que si Wiesel n'a pas vu l'ébauche épithéiiale avant le stade de 20 mill., c'est qu'il n'a pas eu l'occasion d'examiner des embryons compris entre 10 et 20 mill. D'autre part, il nous paraît difficile de retrouver sur les embryons de 19 ou de 20 mill. des traces de la dérivation de l'organe surrénal aux dépens de l'épithélium du cœlome, puisque ces traces ont à peu près disparu sur les embryons de 16 à 17 mill.

*Embryon de 23,5 millimètres.* — La capsule mesure seulement 1,5 mill. en hauteur, mais elle atteint 800 μ en largeur et 400 μ en épaisseur. Par leur extrémité inférieure, les deux capsules arrivent au contact du confluent des veines internes du corps de Wolff avec la veine cave inférieure, et à un quart de millimètre plus bas apparaît le sommet du rein définitif. La structure de l'organe ne présente aucune modification intéressante.

*Embryons de 28 et de 29 millimètres.* — Les dimensions de l'organe surrénal se sont à peine accrues, et ses relations avec les organes voisins sont sensiblement les mêmes; à ce stade, le terme de surrénal est pleinement justifié, puisque l'extrémité inférieure de l'organe repose sur le sommet du rein définitif. Les formations sympathiques affectent déjà, au-dessus de l'artère mésentérique supérieure, la disposition définitive du plexus solaire; contre l'organe surrénal, on distingue nettement une de ces formations mesurant environ 100 μ. Les capsules et les ganglions sympathiques sont faciles à différencier; les uns et les autres possèdent une enveloppe mésodermique et des vaisseaux sanguins, mais ceux-ci sont beaucoup plus nombreux dans la capsule surrénale. Les cellules surrénales sont arrondies ou polyédriques, avec un noyau assez volumineux et très chromatique; elles mesurent de 15 à 18 μ. Wiesel

les décrit comme des éléments à protoplasma granuleux avec un noyau central vésiculeux.

*Embryon de 36 millimètres.* — Chacune des capsules surrénales atteint en hauteur 1,75 mill., en épaisseur 1 mill. et en largeur 750 μ; la droite dépasse d'environ 200 μ la partie supérieure de la gauche. Par sa moitié inférieure, chaque capsule se place en dedans du rein; l'organe surrénal n'est donc plus surrénal que dans sa moitié supérieure. En outre, cette moitié supérieure se trouve presque entièrement englobée par une sorte de méso qui supporte en dehors le corps de Wolff en voie de régression. La face postérieure de l'organe surrénal est accolée aux formations sympathiques dont nous avons déjà parlé, et qui laissent voir à ce stade deux ordres d'éléments nettement distincts : des cellules nerveuses à type multipolaire, et de nombreuses cellules parasympathiques. Lorsqu'on examine attentivement ces groupes parasympathiques, ils semblent accuser une tendance très marquée à s'étaler contre la face postérieure de l'organe épithélial, comme s'ils devaient l'englober. Mais par places, et surtout aux points d'entrée des vaisseaux artériels (fig. 20), quelques éléments parasympathiques s'enfoncent dans le parenchyme surrénal composé d'éléments polyédriques de 18 à 20 μ, vaguement disposés en cordons entre lesquels serpentent de nombreux vaisseaux aboutissant à une grosse veine centrale.

*Embryons de 45 et de 48 millimètres.* — La pénétration des amas de cellules parasympathiques qui avait commencé dès le stade de 36 millimètres se poursuit activement. En même temps que certains amas s'étalent contre la paroi postérieure, d'autres pénètrent directement le long des vaisseaux; toutefois les amas isolés au sein des cordons épithéliaux sont encore rares. La vascularisation de l'organe est très riche, et les globules rouges qui précédemment étaient encore pourvus de noyaux, se présentent à peu près tous avec le caractère des hématies de l'adulte.

*Embryons de 5,5 centimètres.* — Les capsules surrénales semblent avoir acquis leurs rapports définitifs; d'autre part, le rein permanent s'est interposé entre le corps de Wolff devenu une annexe de l'appareil génital et l'organe surrénal. Ce dernier semble alors descendre le long du bord interne du rein, et son extrémité primitivement interne devient inférieure, et repose sur le hile du rein définitif. La capsule (3,5 mill. en hauteur, 1,25 mill. en lar-

geur et 800 μ en épaisseur) répond en avant à la face postérieure du foie, et adhère par son bord interne à la veine cave inférieure. La capsule gauche est intimement unie par sa partie inférieure à la veine rénale; sa face antérieure est séparée de la face postérieure de l'estomac par le ligament gastro-côlique, son bord interne se met en relation avec la queue du pancréas, et l'externe avec la rate. Les deux capsules sont appliquées par leur face postérieure et par leur bord interne contre les ganglions du plexus solaire auxquels elles sont unies par les groupes de cellules parasympathiques qui, de ces ganglions, pénètrent dans l'ébauche corticale. Nous n'avons pas pu observer à ce stade la disposition signalée par J. Wiesel. L'examen attentif des coupes sériées ne nous a pas permis de retrouver l'aspect de la figure 5 (Pl. VII-VIII) du mémoire de cet auteur. En effet, nous avons constaté à ce stade une immigration considérable d'éléments parasympathiques dans l'ébauche surrénale, mais cette pénétration qui, d'ailleurs, a commencé aux stades précédents, ne résulte pas d'un englobement (Umwachstung) de la portion corticale de l'ébauche par les cellules parasympathiques. Comme le montrent les figures 20 et 21, il y a pénétration dans l'ébauche corticale d'amas de cellules parasympathiques en plusieurs points, et particulièrement vers la face postérieure; ces amas rayonnent irrégulièrement dans tous les sens, et arrivent jusqu'au voisinage de la veine centrale. Au-dessous de l'enveloppe conjonctive, les éléments périphériques de l'ébauche corticale commencent à proliférer activement pour donner naissance à la substance corticale définitive, qui va se former par poussées de cordons de la périphérie vers le centre; mais ces cordons demeurent distincts des cordons médullaires, avec lesquels la faible teneur en chromatine de leurs noyaux cellulaires, et l'existence d'un corps protoplasmique se colorant faiblement par les réactifs, ne permettent pas de les confondre.

*Embryons de 6,1 et de 6,5 centimètres.* — L'accroissement de volume de l'organe surrénal se fait avec une grande rapidité; sur l'embryon de 6,5 centimètres ses dimensions atteignent de 4 à 4,5 mill. en hauteur, 1,2 mill. en largeur et 1500 μ en épaisseur. Les modifications structurales de l'organe sont des plus intéressantes; les amas des cellules parasympathiques ne sont presque plus en relation avec l'enveloppe fibreuse; il semble, au contraire, qu'ils commencent à être refoulés vers le centre par la prolifica-

tion active de la substance corticale. Il en résulte que l'organe surrénal se compose de dehors en dedans : 1° d'une enveloppe conjonctive; 2° d'une couche de substance corticale en voie d'évolution, et dans laquelle on peut vaguement reconnaître à la surface externe la différenciation d'amas glomérulaires; 3° d'une masse composée à la fois de cordons corticaux et de cellules parasympathiques groupées en amas de 50 à 70 μ de diamètre; et 4° enfin d'un noyau central de substance corticale très riche en vaisseaux et englobant la veine centrale. Il est à remarquer que certains amas de cellules parasympathiques ont conservé leur relation avec les amas de cellules analogues contenus dans les ganglions du plexus solaire qui sont nettement constitués par deux sortes d'éléments, des cellules parasympathiques et des cellules nerveuses.

*Embryons de 7,5 centimètres.* — Les capsules mesurent en hauteur de 5 à 5,5 mill.; la surface de section de la capsule droite, de forme ovalaire, atteint 1,75 mill. en largeur et 850 μ en épaisseur, tandis que la gauche, triangulaire, dépasse 1,25 mill. en largeur et 1,5 mill. en épaisseur. La disposition générale est la même que sur les embryons de 6,5 cent.; toutefois les amas de cellules parasympathiques se rapprochent davantage du centre, en même temps qu'ils deviennent plus volumineux (65 à 160 μ). Les groupes de cellules médullaires, du côté de la substance corticale, sont unis par des traînées de cellules de même nature; vers la région centrale, au contraire, ils restent isolés les uns des autres, et ne conservent de relations qu'avec les amas dont ils proviennent. Tandis que la substance corticale renferme une trame conjonctive et des vaisseaux surtout abondants dans le noyau central, les cellules médullaires sont pressées les unes contre les autres sans interposition d'éléments étrangers ou de capillaires sanguins, mais on les voit, en général, progresser vers le centre, en longeant les vaisseaux. Enfin, on observe, par places, et au-dessous de l'enveloppe conjonctive, des cellules parasympathiques groupées autour de fibres nerveuses détachées des ganglions sympathiques.

*Embryons de 8,5 centimètres.* — Le rein définitif dépasse de 1 millimètre l'extrémité supérieure de la capsule, qui, de très bonne heure, n'est plus surrénale, mais pararénale. A ce stade, la pénétration de cellules parasympathiques ayant complètement cessé, l'organisation définitive de l'organe commence. La substance corticale est représentée par une bordure périphérique de 80 à 90 μ,

dans laquelle on distingue, vers la périphérie, des amas de petites cellules à gros noyau dont l'ensemble ne rappelle pas franchement la zone glomérulée. Wiesel la signale sur des embryons de 8,1 centimètres, mais elle nous a paru aussi peu indiquée à 8,5 qu'à 6,5 centimètres. En dedans de cette bordure périphérique, on observe une masse centrale facilement décomposable en deux parties, l'une composée de cordons épithéliaux anastomosés depuis la substance corticale jusqu'à la veine centrale, et dont les éléments sont volumineux (28 à 32 μ), et l'autre formée d'amas de cellules parasympathiques dont les éléments constitutifs mesurent de 8 à 12 μ. Le volume de ces amas est sujet aux plus grandes variations, les uns ne dépassant pas 35 μ, tandis que les autres peuvent atteindre 100 et 120 μ. Ces îlots de substance médullaire en voie de formation sont unis entre eux par de petits tractus de même nature, et envoient vers le centre des prolongements de 15 à 18 μ à direction convergente, et séparés les uns des autres par des cordons de cellules corticales disposées sur une seule rangée. A ce stade donc la capsule surrénale, abstraction faite de la bordure corticale, se compose d'un enchevêtrement de cordons corticaux ayant l'aspect de la substance réticulée de l'adulte, et interrompus de distance en distance pour loger des îlots de cellules parasympathiques formant l'ébauche médullaire. Ces îlots, de même que leurs prolongements centripètes, sont encore dépourvus de capillaires, mais ils paraissent cheminer le long des dilatations vasculaires et des veinules qui se jettent dans la veine centrale.

*Embryons de 9,5 centimètres.* — La longueur de la capsule surrénale atteint 7 mill., sa largeur varie entre 1,1 et 1,25 mill. et son épaisseur moyenne est de 1,5 mill. La capsule droite, plus haute que la gauche, a son sommet au même niveau que le pôle supérieur du rein correspondant.

L'évolution structurale de l'organe se poursuit activement; la substance corticale, dont l'épaisseur dépasse 150 μ dans sa portion placée en bordure, laisse facilement reconnaître une zone glomérulée très nette, à laquelle font suite des cordons ayant une vague direction fasciculée. Nos observations se rapprochent de celles de Flint, qui signale l'apparition des premiers glomérules corticaux vers 10 centimètres, alors que Wiesel prétend les avoir observés dès le stade de 8 centimètres. Peut-être s'agit-il de variations individuelles, ou bien de différences dans la longueur des embryons

qui ne correspondent pas à des différences égales dans la durée de la gestation.

Les amas de cellules médullaires, dans lesquels l'existence de capillaires sanguins est douteuse, se trouvent étalés sur une étendue de 400 à 500 μ. Parmi ces amas, les plus volumineux restent plus superficiels; ils atteignent 150 à 180 μ, et sont composés d'éléments sensiblement plus développés que ceux des amas plus profonds dont le diamètre n'excède pas 70 μ. Quelques nodules, très rares et très grêles, arrivent jusqu'au contact de la veine centrale.

*Embryons de 11 centimètres.*— La substance corticale montre deux zones bien nettes, l'une externe glomérulée, l'autre interne réticulée, réunies par une couche peu marquée de cordons parallèles pouvant être assimilée à la zone fasciculée. La substance médullaire atteint presque la veine centrale, mais elle a conservé sa disposition d'amas partiellement isolés par des traînées de substance corticale. Ces amas, dont le diamètre atteint 200 μ, étaient, jusqu'à ce stade, dépourvus de vaisseaux; dès maintenant, ils sont envahis à leur périphérie par de nombreux capillaires. En même temps, les cellules parasympathiques à la surface des lobules deviennent plus volumineuses, et leur corps cellulaire bien visible accuse une légère chromaffinité.

*Embryons de 12,5 centimètres.* — L'accroissement de volume de la capsule se fait toujours régulièrement, et ses dimensions sont de 1 cent. en hauteur, 2 mill. en largeur et 1,5 mill. en épaisseur. Sur la coupe, la substance corticale occupe, de chaque côté, à peu près un cinquième de l'organe surrénal : elle se laisse facilement décomposer en une zone glomérulée, une très mince zone fasciculée, et une zone réticulée qui se prolonge entre les cordons médullaires. La masse centrale, qui mesure les trois cinquièmes de la surface de section, est le résultat de l'intrication de la substance médullaire et des prolongements de la zone réticulée; toutefois les amas médullaires arrivent par places au contact de la veine centrale. Les cellules médullaires, bien que commençant à se caractériser par la chromaffinité, n'ont pas encore achevé leur évolution, et diffèrent des cellules adultes par leur diamètre et par leurs caractères morphologiques. La pénétration de nombreux capillaires dans les amas de cellules parasympathiques semble hâter leur transformation en cellules médullaires. Bien que ce stade, le dernier étudié par Wiesel, rappelle, pour cet auteur, la disposition observée chez le

nouveau-né, il ne faut pas en conclure que l'évolution de l'organe soit achevée. Il est même très probable que la structure définitive de la capsule adulte ne se montre qu'après la naissance.

*Embryons de 16 centimètres.* — Sur ces embryons répondant au stade le plus avancé que nous ayons examiné, la capsule avait en hauteur 1,25 cent., 2,5 mill. en largeur et 1,5 mill. en épaisseur. Les épaisseurs des deux substances sont en raison inverse de celles que nous avons signalées sur les embryons de 12,5 centim., la substance corticale possède une épaisseur une fois et demie plus considérable que la substance médullaire. La zone glomérulée montre de nombreuses figures de karyokinèse, indiquant une prolifération active; l'organisation définitive des zones fasciculée et réticulée est presque achevée, mais la zone fasciculée reste la moins développée. La substance médullaire est constituée par des éléments cellulaires de 11 à 12 μ de diamètre qui se disposent en cordons pleins, dont l'arrangement rappelle celui qu'on observe chez l'adulte; entre ces cordons se trouvent de nombreux capillaires. La substance médullaire ne forme pas encore une masse homogène, elle englobe par endroits un assez grand nombre d'amas ou de tractus de substance corticale ayant les caractères de la zone réticulée avec laquelle ils se continuent.

**Conclusions.** — Nos observations personnelles nous permettent de conclure que, chez le porc, la première ébauche de la capsule surrénale se montre au cours de la 4e semaine sur des embryons de 13 à 14 mill. Il y a donc lieu de s'étonner que Gottschau ait pu voir l'ébauche surrénale libre en plein mésoderme sur des embryons de 9,5 mill. (20e jour); d'autre part, comme nous l'avons déjà fait remarquer, les longueurs indiquées par Wiesel (20 mill.) et par Janošik (27 mill.) répondent à une époque trop tardive, alors que l'ébauche capsulaire est déjà volumineuse et a perdu ses connexions originelles. D'ailleurs, nos résultats concordent avec les données de Keibel, qui signale l'existence de l'organe surrénal sur des embryons compris entre 12,4 et 16,4 mill. Dès leur apparition, les ébauches corticales se mettent en relation avec les veines internes du corps de Wolff, et augmentent très rapidement de volume jusqu'au stade de 27 mill., où elles forment une masse allongée de 1,5 mill. de haut sur près de 1 mill. de large. Les relations que l'ébauche corticale contracte avec les ganglions sympathiques voisins n'offrent rien de particulier jusqu'au stade de 3,6 mill., où

l'on voit des cellules parasympathiques annexées aux ganglions du plexus solaire s'enfoncer dans l'ébauche corticale. Le mode de pénétration ne nous a paru présenter aucune différence sensible avec celui que nous avons décrit chez le cheval. L'englobement de la substance corticale par la prolifération d'éléments sympathiques (Umwachstung), signalé et figuré par Wiesel, et admis par Flint sur les embryons de 3,5, nous a toujours semblé incomplet. L'immigration des cellules parasympathiques se fait au voisinage de la face postérieure d'où les cordons rayonnent dans tous les sens jusque vers la périphérie de l'ébauche corticale. L'aspect figuré par Wiesel, sur un embryon de 5,5 centimètres, nous paraît répondre plutôt au premier stade de l'évolution définitive de la substance corticale; aussi ne croyons-nous pas que l'on soit autorisé à prétendre que la substance médullaire est d'abord corticale.

Dès le stade de 6,5 centimètres, l'arrangement permanent des deux substances se poursuit activement; les amas de cellules médullaires, d'abord voisins de la surface, convergent vers le centre de l'organe, tandis que la substance corticale, représentée au début par une mince bordure d'éléments cellulaires jeunes, se différencie peu à peu en zones glomérulée, fasciculée et réticulée. Les cellules de l'ébauche épithéliale primitive, englobées dans la partie centrale de l'organe par la poussée des cellules médullaires, après être devenues volumineuses, et après avoir présenté l'aspect de la zone réticulée, finissent par disparaître. Sur les embryons de la fin du 4e mois, la capsule offre la disposition générale que l'on constate chez l'adulte, avec cette différence toutefois que la substance médullaire renferme encore un assez grand nombre d'îlots de substance corticale se rapprochant par la disposition et la forme des éléments de la zone réticulée. Dans son ensemble, l'évolution de la substance médullaire, chez le porc, ressemble à celle que nous avons décrite chez le cheval, mais la période de remaniement vasculaire n'existe pas ou est très courte.

### 2. Ruminants : *a*. Mouton.

Nos observations ont porté surtout chez le mouton, mais nous avons contrôlé quelques points de détail sur le veau pour lequel nous n'avons pas pu constituer une série complète.

**Résumé des connaissances acquises.** — Les principaux faits que nous connaissions sur les premiers stades du développement

de la capsule surrénale chez le mouton sont assez contradictoires. C'est ainsi que Gottschau signale et figure la première apparition de cet organe sur des embryons de 9 mill. de long, sous la forme d'un amas cellulaire en relation avec la veine cave inférieure; la forme extérieure et les rapports de l'organe sont très nettement visibles sur des embryons de 13 et 18 mill. Pour Mihalcovics, au contraire, l'ébauche primitive ne se montre que sur des embryons de 18 à 20 mill., au niveau de la racine du mésentère et en dedans de l'organe génital dont elle est séparée par du tissu mésodermique; la formation génitale est, d'après Mihalcovics, plus précoce, et apparaît déjà sur des embryons de 10 mill. Nous n'insisterons pas sur les faits avancés par ces auteurs à cause des descriptions trop sommaires qu'ils consacrent à ces premiers stades du développement. Quant au mode de développement de la substance médullaire, Mihalcovics n'en parle pas, et Gottschau, qui n'a pas examiné d'embryons plus âgés que ceux de 23 mill., conclut, par analogie avec ce qui se passe chez le lapin, qu'il ne saurait être question de pénétration du sympathique destiné à la formation de la substance médullaire, mais d'un simple apport de nerfs.

Les rapports réciproques des longueurs d'embryons et des époques de la gestation font à peu près défaut en ce qui concerne le mouton; nous résumerons sous forme de tableau les données principales éparses dans les divers auteurs.

**Tableau des longueurs comparatives des embryons de mouton aux diverses époques de la gestation.**

| | ÉPOQUES | LONGUEURS | |
|---|---|---|---|
| 3e semaine | 15e jour | 2 à 3 mill. | Moyennes d'après Bonnet. |
| | 16e — 12 heures | 3,5 — | |
| | 17e — | 5 — | |
| | 18e — | 6 — | |
| | 20e — | 6 — | |
| 5e semaine | 28e — | 1 cent. | |
| 7e — | 49e — | 3,4 — | |
| 9e — | 63e — | 9,4 — | |
| 13e — | 91e — | 16,2 — | |
| 18e — | 126e — | 32,5 — | |
| 21e — | 146e — | 49 | Naissance, 49 à 50 cent. |

**Observations personnelles.** — Nos recherches sur le mouton ont été aussi complètes que possible, car nous possédons une collec-

tion d'embryons se succédant de millimètre en millimètre depuis 6 mill. jusqu'à 2,5 cent.; et, depuis 3 cent. jusqu'à la naissance, nous avons étudié des embryons dont les différences de longueur variaient de 1 à 2 cent. Comme les embryons de 6, de 7 et de 8 mill. n'ont aucune importance au point de vue du développement de la capsule surrénale, nous rappellerons en quelques mots la disposition que présente chez eux l'appareil d'excrétion.

*Embryons de 6 et de 7 millimètres.* — Sur ces embryons, on ne peut observer aucune trace, ni aucun reste du rein céphalique. Le mésonéphros, nettement développé, mesure en longueur de 3 à 4 mill., et s'étend du point de réunion des deux aortes jusqu'au cloaque. L'extrémité supérieure répond à la bifurcation de la trachée, le bord externe est longé par les veines cardinales postérieures. Le revêtement mésothélial, qui recouvre la face interne du corps de Wolff, est en tous points identique à celui qui tapisse les autres parties de la cavité pleuro-péritonéale; rien ne peut encore faire prévoir, en cette région, la formation de l'épithélium germinatif.

*Embryons de 8 et 8,2 millimètres.* — Le mésonéphros s'étend sur une longueur de 4 mill., mais on peut déjà, à une faible distance du sommet de l'organe, constater la formation de l'épithélium germinatif sur sa face interne : les éléments cellulaires du mésothélium sont plus élevés, ils ont une élection plus marquée pour les substances colorantes, et l'ensemble de l'épithélium affecte un aspect frangé sur les coupes. Sur les sections longitudinales, on remarque que l'épithélium germinatif occupe à peu près le quart supérieur du mésonéphros, au niveau des gros glomérules supérieurs, et qu'il s'étend distinctement sur une longueur d'environ 1 millimètre. Sur les coupes transversales intéressant la moitié supérieure de la bandelette germinative en voie d'évolution, on constate une division, assez bien indiquée, en *zone surrénale*, et en *zone génitale*. La zone surrénale, qui représente en surface le tiers de la bandelette germinative, est parcourue par des sillons longitudinaux.

*Embryons de 10 et de 10,5 millimètres.* — Le corps de Wolff mesure en hauteur de 4,5 à 5 mill., et, sur sa face interne, l'épithélium germinatif s'étale sur une étendue de 2 à 2,5 mill., à une distance du sommet de l'organe variant entre 1 et 1,5 mill. Le tiers ou le quart supérieur de la bandelette germinative montre toujours deux zones distinctes, quoique toutes les deux frangées, mais les festons de la partie interne ne dépassent guère 50 μ en hau-

teur, tandis que ceux de la zone génitale atteignent 140 à 150 μ. Les dépressions, un peu irrégulières, interposées aux franges, peuvent s'étendre sur une longueur de 1/10 de millimètre, et parfois se subdiviser dans la profondeur en deux sillons secondaires égaux ou inégaux; on pourrait penser, en examinant seulement quelques coupes, à des invaginations rappelant les entonnoirs néphridiens, ou à des involutions de glandes en tube. Les éléments épithéliaux qui tapissent le fond des dépressions sont en voie de prolifération active, comme l'indiquent les nombreuses mitoses que l'on y observe. Nous n'avons pu constater, sur aucun des embryons de ce stade, l'ébauche ou la trace de la veine cave inférieure, bien que Gottschau prétende avoir observé, dans la paroi de ce vaisseau, la première apparition de l'ébauche surrénale sur les embryons de mouton de 9 mill.

*Embryons de 11 millimètres.* — Le mésonéphros mesure en hauteur de 3,5 à 4,5 mill., et la bandelette germinative occupe une longueur de 1 à 1,5 mill. à partir de 1 mill. du sommet du corps de Wolff. Les franges et les dépressions, plus nettement accusées qu'au stade précédent, attirent l'attention par la prolifération active de leurs éléments épithéliaux; on voit même, par places, des groupes cellulaires se détacher de la partie profonde des dépressions, et se disposer en amas ou en rangées de cordons épithéliaux constituant ainsi la première ébauche surrénale. Sur un seul des embryons examinés, nous avons constaté la présence d'une veine cave inférieure rudimentaire dont la paroi antérieure et externe est en relation avec les amas cellulaires, ébauches des cordons surrénaux. Il existe, en plus, sur ces embryons quelques ganglions sympathiques disposés en arrière de l'aorte, des veines cardinales et du mésonéphros.

*Embryons de 12 et 12,5 millimètres.* — Sur ces embryons, dont la hauteur moyenne du corps de Wolff est comprise entre 4 et 4,5 mill., on distingue nettement, entre la racine du mésentère postérieur en dedans, les glomérules wolffiens les plus élevés et l'organe génital en dehors, et l'aorte en arrière, à partir de 1 millimètre du sommet du mésonéphros, les amas ou nodules surrénaux formés d'éléments épithéliaux en nombre variable, mais fortement tassés les uns contre les autres; entre ces amas rampent déjà quelques capillaires. L'ébauche capsulaire s'étend sur une hauteur d'environ 1 mill., et mesure dans le sens transversal

100 à 120 μ ; elle est située en arrière de la zone surrénale avec les dépressions de laquelle quelques amas épithéliaux sont encore en connexion intime. Sur un embryon de 12,5 mill., la saillie de l'organe génital dans la cavité péritonéale est nettement accusée entre 1,5 et 1,8 mill. à partir du sommet du corps de Wolff. Dans sa partie supérieure, la glande génitale est en continuité de tissu avec les cordons surrénaux qui sont toutefois séparés des glomérules wolffiens par une lame de tissu mésodermique dont les noyaux fusiformes ou allongés facilitent la limitation des organes. En outre, les ganglions sympathiques abdominaux sont particulièrement abondants en arrière de l'aorte et des glomérules wolffiens; la veine cave inférieure n'est pas encore formée.

*Embryons de 13 millimètres.* — Le mésonéphros a une longueur de 4,2 mill., l'organe génital est un peu moins saillant qu'au stade précédent, mais la veine cave inférieure est bien développée. L'ébauche capsulaire augmente de volume, et atteint sur les coupes transversales 200 à 250 μ. Dans sa partie supérieure, elle est encore en connexion avec le tissu de l'organe génital, mais dans sa moitié inférieure, à mesure que la glande génitale fait une saillie de plus en plus accusée sur la face interne du corps de Wolff, la capsule pousse dans la racine du mésentère postérieur, et tend à se rapprocher de celle du côté opposé. L'ébauche capsulaire droite s'enfonce plus profondément que la gauche dans le tissu du mésentère, et arrive au contact du foie.

*Embryons de 14 millimètres.* — Le corps de Wolff mesure 4 mill. et l'organe génital 1,5 mill., la capsule surrénale a une hauteur de 1 millimètre, et un diamètre transversal de 200 à 210 μ. Les cordons épithéliaux, plus tassés, sont séparés les uns des autres par de nombreux capillaires autour desquels ils paraissent se disposer concentriquement; l'ensemble de l'organe, jusqu'alors diffus, tend à s'isoler des formations voisines. A 2 millimètres au-dessous du sommet du corps de Wolff, les deux capsules s'accolent l'une à l'autre, et séparent l'aorte de la veine cave inférieure; leur diamètre transversal mesure alors 400 à 450 μ. Les amas surrénaux droits débordent en avant la veine cave inférieure, et se mettent en connexion intime avec le tissu hépatique.

*Embryons de 15 millimètres.* — Le mésonéphros n'a plus qu'une longueur de 2,7 à 3 mill. Cette diminution trouve probablement son explication dans la présence du rein définitif, en voie de for-

mation, à 2 mill. environ de l'extrémité supérieure du corps de Wolff; la capsule se montre à un demi-millimètre du sommet de cet organe (fig. 22). Les nodules surrénaux se groupent autour de cavités vasculaires parmi lesquelles une lacune de dimensions plus considérables occupe le centre de l'organe. Les capsules ont une hauteur moyenne de 2 mill.; isolées l'une de l'autre vers leur extrémité supérieure, elles semblent se fusionner plus bas entre la veine cave et l'aorte. Quelques cordons débordent en avant la veine cave, et passent dans le mésentère postérieur, tandis que d'autres, représentant l'extrémité inférieure de la capsule, vont s'accoler au bord interne des reins définitifs.

Sur les embryons de 14 et de 15 mill., les ganglions du sympathique abdominal se montrent en arrière des capsules dont ils se distinguent par leur coloration plus intense, par l'absence de vaisseaux entre leurs éléments et par leurs relations avec les nerfs; quelques ganglions plus rapprochés de la capsule lui envoient des filets nerveux, mais ils demeurent, au moins à ce stade, séparés des amas surrénaux par de fines traînées de cellules mésodermiques.

*Embryons de 17,5 et de 19 millimètres.* — Le corps de Wolff, malgré la présence du rein définitif, atteint encore 4 mill.; la capsule surrénale, sensiblement accrue, mesure une hauteur de 2,5 mill. et un diamètre transversal de 350 à 400 μ. L'extrémité supérieure de la glande surrénale, bien qu'environnée par une lame mésodermique à éléments disposés concentriquement, conserve quelques relations avec l'organe génital. Plus bas, les deux formations sont entièrement distinctes et isolées, et la saillie de la glande génitale dans la cavité péritonéale est très accusée. La capsule est accolée à la paroi postérieure de la veine cave inférieure, et, de distance en distance, on peut voir des nerfs ou des ganglions s'interposer entre l'aorte et les cordons surrénaux, sans toutefois que les masses ganglionnaires pénètrent dans la formation capsulaire. A un demi-millimètre au-dessus du rein définitif, et à 2 millimètres au-dessous du sommet du mésonéphros, les deux ébauches épithéliales surrénales arrivent au contact l'une de l'autre en avant de l'aorte, et, dans certains cas, elles paraissaient fusionnées, mesurant alors un diamètre transversal de 800 μ; les nodules surrénaux, moins tassés, passent dans le mésentère postérieur, embrassent les ois quarts de la circonférence de la veine

cave inférieure dont ils dépriment la paroi, de telle sorte que la lumière du vaisseau prend un aspect étoilé.

*Embryons de 21 millimètres.* — Le corps de Wolff, à cause des progrès de développement du rein définitif, perd de plus en plus ses caractères d'organe excréteur; ses glomérules s'atrophient manifestement. La capsule est directement placée sur le rein définitif, et reste séparée de l'aorte par de nombreux amas ganglionnaires du sympathique qui se multiplient activement, pour former le plexus solaire. Le tissu de l'organe surrénal est à peu près le même qu'aux stades précédents, c'est-à-dire qu'il se compose d'une série de nodules épithéliaux; c'est tout au plus si en quelques rares endroits on devine une tendance à l'arrangement en cordons. Ce qui frappe, sur certaines coupes, ce sont les connexions que quelques amas ganglionnaires du sympathique commencent à contracter avec l'ébauche épithéliale; nous les décrirons en détail sur les embryons de 2,5 centimètres.

*Embryons de 2,5 centimètres.* — Dès ce stade, la capsule n'est plus composée par une série d'amas ou de cordons épithéliaux échelonnés dans le mésenchyme le long de la face interne du corps de Wolff; c'est un organe conglobé pourvu d'une membrane d'enveloppe très nette, et dont l'aspect extérieur ressemble à celui qu'il affecte chez l'adulte. Par suite des changements de sa forme extérieure, les dimensions de la capsule se sont aussi modifiées, et sa hauteur, sensiblement diminuée, ne dépasse guère 1 millimètre. Les causes de ces changements de forme et de dimensions paraissent résulter plutôt de l'augmentation de volume du rein définitif et de l'adaptation du corps de Wolff en voie de régression à la fonction génitale, que de relations nouvelles contractées par la capsule surrénale ou de transformations dans sa structure. Pour bien fixer les idées, nous décrirons la capsule comme un organe allongé, aplati d'avant en arrière et présentant par suite deux faces, l'une antérieure, l'autre postérieure, deux bords, l'un supérieur, l'autre inférieur, et deux extrémités, l'une externe, l'autre interne. Nous ferons remarquer dès maintenant que, chez la plupart des mammifères, par suite de l'accroissement de volume du rein combiné peut-être avec une migration ascendante, il se produit un changement dans la désignation respective des bords et des extrémités. En effet, l'organe venant se placer sur le bord interne du rein, l'extrémité interne devient inférieure, le bord supérieur interne, et ainsi de suite.

Nous allons dès maintenant fixer les rapports de la capsule entre les stades 2,5 et 3 cent., nous réservant d'indiquer ultérieurement les modifications importantes qui se produiront dans ces rapports. La capsule droite, appliquée contre le pilier correspondant du diaphragme, adhère par son extrémité interne à la veine cave inférieure; par sa face antérieure, elle répond à une dépression de la face postérieure du foie, dont elle est séparée par la cavité péritonéale. La capsule gauche, également accolée au pilier gauche du diaphragme, correspond à la face postérieure de l'estomac; son extrémité externe est en relation avec la rate, l'interne avec la queue du pancréas. Chacune des capsules repose alors sur le sommet du rein définitif. Par suite de leurs relations avec les piliers du diaphragme, les deux organes surrénaux se trouvent disposés de chaque côté de l'aorte, et en relation avec les ganglions du plexus solaire. Il est à remarquer que parmi ces masses nerveuses, il en est toujours deux qui contractent des connexions intimes avec la face postérieure de la capsule surrénale; celle-ci présente au niveau des amas ganglionnaires des dépressions ou encoches dans lesquelles ils sont en partie logés. Au niveau de ces dépressions, l'enveloppe conjonctive de la capsule, dense sur le restant de l'organe, est sensiblement amincie. Les formations sympathiques sont manifestement composées de deux parties, l'une évoluant nettement vers le type des cellules nerveuses multipolaires, l'autre formée de petits éléments de 5 à 6 μ de diamètre ayant conservé les caractères de cellules embryonnaires (cellules parasympathiques). Ces derniers éléments sont surtout abondants contre les dépressions ou encoches de la face postérieure de l'ébauche surrénale corticale.

*Embryons de 3 centimètres.* — Les dimensions de la capsule surrénale épithéliale mesurent 1 millimètre en hauteur et en largeur et deux tiers de millimètre en épaisseur; déjà sa moitié inférieure se place en dedans du rein correspondant. A ce stade, la pénétration des éléments parasympathiques à l'intérieur de l'organe épithélial devient très manifeste. Celui-ci est constitué par des cordons de cellules mesurant 10 à 12 μ, et entre lesquels serpentent des capillaires. Les éléments parasympathiques ont traversé la membrane d'enveloppe, et s'étalent contre la face postérieure de l'organe, soit en formant une masse continue, soit en se disposant sous forme de petits nodules réunis entre eux par de minces travées.

Il existe plusieurs points de pénétration pouvant être disséminés sur toute la face postérieure jusqu'au niveau des extrémités ou des bords. Quelques amas d'éléments parasympathiques s'insinuent le long des vaisseaux, et paraissent situés sensiblement en avant de ceux qui s'enfoncent dans les dépressions de la face postérieure.

*Embryons de 3,5 centimètres.* — Le rein définitif s'est placé entre la capsule qui lui devient interne et le corps de Wolff dont les relations avec l'organe génital sont plus intimes. La vascularisation de la capsule surrénale s'est généralisée; en même temps, les cellules parasympathiques (6 μ) s'étalent sur la face postérieure de l'organe, en dedans de l'enveloppe conjonctive, et de là s'enfoncent entre les cordons de cellules corticales (fig. 23). A ce stade, les globules du sang sont pour la plupart dépourvus de noyaux.

*Embryons de 4,5 centimètres.* — La capsule atteint en largeur et en hauteur 1,6 mill., et 1 mill. environ en épaisseur; elle déborde le rein de 0,5 mill., au niveau de son pôle supérieur, mais elle n'arrive pas jusqu'au hile par son extrémité inférieure. L'organe est enveloppé par une membrane conjonctive de 25 à 30 μ d'épaisseur; quant au parenchyme, il est formé par des cellules corticales de 15 à 18 μ, qui n'affectent aucun arrangement régulier. Les éléments parasympathiques (8 à 9 μ) pénètrent encore dans l'organe par quelques points, mais la plupart ont accompli leur migration, et se trouvent disséminés dans l'ébauche corticale sous la forme d'amas de 35 à 50 μ de diamètre. Quelques amas plus volumineux se trouvent au contact des vaisseaux avec lesquels ils s'enfoncent dans l'organe.

*Embryons de 5,5 centimètres.* — Ce stade marque la fin de l'immigration des cellules parasympathiques; on en retrouve encore quelques petits groupes dans les ganglions sympathiques.

*Embryons de 6,5 et de 7 centimètres.* — L'organe surrénal dont les dimensions sont 1,8 mill. en hauteur, 1,5 mill. en largeur, et 1 mill. en épaisseur, acquiert sa situation définitive. Chacune des capsules descend le long du bord interne du rein, en dehors de l'aorte. La droite répond en avant à la face postérieure du foie, la gauche à la queue du pancréas et à la face postérieure de l'estomac; entre chaque capsule et l'aorte se trouvent interposés les gros ganglions du plexus solaire. Le parenchyme surrénal est formé par une bordure périphérique de substance corticale mesu-

rant à peine 150 μ; en dedans de cette bordure se trouve une nappe concentrique essentiellement formée de nodules parasympathiques de 50 à 60 μ en moyenne. Les amas parasympathiques ont encore respecté un noyau central de 300 à 350 μ qui est uniquement composé de cellules corticales. De nombreux capillaires, énormément dilatés, sillonnent le tissu de la capsule surrénale. Ils sont particulièrement abondants au voisinage des nodules parasympathiques ou dans le noyau central; leur diamètre égale celui des nodules et atteint 60 μ. Ce qui frappe surtout à ce stade, c'est le nombre considérable des vaisseaux sanguins.

*Embryons de 8,5 centimètres.* — La disposition respective des diverses parties de la capsule reste la même; une bordure corticale périphérique entoure une masse centrale dont la couche superficielle renferme les amas de cellules médullaires dont quelques-unes prennent une teinte brune après l'action des sels chromiques (chromaffines). Le noyau central est en majeure partie constitué de cordons entrelacés de cellules corticales et de cellules parasympathiques (fig. 24). La presque totalité de la capsule est envahie par des vaisseaux sanguins formant de grandes lacunes variant comme diamètre de 35 à 70 μ. Il s'agit donc d'un véritable envahissement de l'organe par les vaisseaux sanguins.

*Embryons de 9 et de 10 centimètres.* — La capsule surrénale mesure 3,25 mill. en hauteur, 2 mill. en largeur et 1,5 mill. en épaisseur. Sur les coupes, elle est constituée de dehors en dedans par une bordure corticale de 250 μ, dans laquelle on aperçoit avec une netteté parfaite la zone glomérulée dont les glomérules atteignent de 45 à 50 μ. La masse centrale, circonscrite par la bordure corticale, a un diamètre de près d'un millimètre (900 μ); elle se compose, vers la périphérie, d'amas de cellules chromaffines (9 à 10 μ) parcourus par des vaisseaux, et séparés les uns des autres par des cordons de substance corticale. Le reste de la substance centrale est constitué par un mélange d'éléments corticaux (15 à 18 μ) et de nodules de cellules parasympathiques arrivant au contact de la veine centrale. Parmi ces cellules parasympathiques, un certain nombre n'offrent pas encore la réaction chromaffine, et sont encore de petites dimensions (7 à 8 μ).

*Embryons de 12 et de 14 centimètres.* — L'organe surrénal augmente graduellement de volume, et ses dimensions sont de 5 à 5,5 mill. pour la hauteur, 2 mill. pour la largeur, et 1,5 mill. pour

l'épaisseur. L'enveloppe conjonctive de la capsule (50 μ) envoie, entre les glomérules de la substance corticale, des cloisons conjonctives de 15 à 30 μ qui les isolent les uns des autres; la zone glomérulée atteint 150 μ, et se distingue, dès l'abord, dans la bordure corticale. La masse centrale de l'organe est, à ces stades, moins riche en vaisseaux que précédemment; elle est toujours formée d'un mélange d'éléments corticaux et de gros amas de cellules médullaires à chromaffinité très franche, qui, sur l'embryon de 14 cent., ont un diamètre moyen de 10 à 12 μ.

*Embryons de 17, de 20 et de 22 centimètres.* — L'accroissement de la capsule continuant d'une façon régulière, sa hauteur sur l'embryon de 22 cent. dépasse 8 mill., sa largeur 5 mill., et son épaisseur 2 mill. La substance corticale (350 μ sur l'embryon de 17 cent. et 500 μ sur l'embryon de 22 cent.) se compose d'une zone glomérulée qui atteint les 2/5 de son épaisseur totale. Toutefois, la zone fasciculée est à peine indiquée, tandis que la réticulée forme presque les 3/5 restants de la substance corticale. La masse centrale s'achemine plus lentement vers son organisation définitive; les amas de cellules médullaires l'emportent sur les cordons de cellules corticales qu'ils englobent. Quelques très rares éléments parasympathiques ont persisté, mais les cellules médullaires, agencées en cordons, arrivent jusqu'au contact de la veine centrale (fig. 26). Dans toute la partie centrale de l'organe surrénal, sur les pièces fixées par les liquides chromiques, l'attention est tout de suite attirée par le nombre des cellules chromaffines disposées sous forme d'amas ou de cordons.

*Embryons de 30 et de 33 centimètres.* — L'organisation des deux substances de la capsule surrénale se poursuit activement; sur une épaisseur moyenne de l'organe de 2,5 mill., nous relevons comme diamètre de la substance médullaire 1 500 μ, et 500 μ pour l'épaisseur de la substance corticale. L'enveloppe fibreuse qui contient le parenchyme, est formée de cinq à six lamelles conjonctives dont l'épaisseur totale atteint 60 μ. Dans la substance corticale, les amas de la zone glomérulée (de 80 à 150 μ) sont isolés les uns des autres par de grosses cloisons conjonctives (fig. 27).

La majeure partie de la substance corticale (280 à 300 μ) se compose d'éléments polyédriques de 10 à 12 μ qui tendent à s'agencer en travées parallèles à la direction rayonnante des vaisseaux, c'est la disposition caractéristique de la zone fasciculée.

Enfin, une zone nettement réticulée (80 à 140 μ), dont les éléments granuleux, plus sombres que dans la zone fasciculée, s'enfoncent dans la substance médullaire, indique la limite interne de la substance corticale. La substance centrale est constituée par de nombreux cordons ou amas de cellules médullaires entre lesquels se trouvent des îlots de substance corticale réticulée. Les éléments médullaires, très clairs sur des pièces fixées par des liquides ne contenant pas de chromates alcalins, bruns au contraire après l'action des chromates, se rangent en cordons dont le diamètre varie de 14 à 30 μ. Les cellules chromaffines (10 à 14 μ) sont plus abondantes et plus volumineuses, et l'arrangement en cordons enroulés autour des capillaires est plus accusé vers la limite de la substance corticale.

*Embryons de 42 centimètres.* — La description que nous venons de donner peut également s'appliquer aux embryons de 42 cent.; toutefois la substance médullaire s'est proportionnellement plus accrue que la corticale. Sur une épaisseur moyenne de 3 mill., nous relevons pour la moitié seulement de l'organe, puisque la disposition est symétrique par rapport à la veine centrale (400 μ) : une bordure de substance corticale de 500 μ, une zone de substance médullaire de 400 μ, et un noyau central de 300 μ, dans lequel on constate encore un mélange d'éléments médullaires et corticaux.

*Embryons de 50 centimètres* (à terme). — A la naissance, les parties constitutives de l'organe surrénal sont nettement développées; nous nous bornerons à indiquer leurs dimensions.

| | | | |
|---|---|---|---|
| | Enveloppe fibreuse 60 μ. | | |
| Épaisseur totale 3,5 mill. | Substance corticale 500 à 550 | Zone glomérulée | 90 à 100 μ. |
| | | — fasciculée | 240 à 250 μ. |
| | | — réticulée | 170 à 180 μ. |
| | Substance médullaire 2 à 2,5 mill. | | |

La zone glomérulée paraît plus compacte qu'aux stades précédents, et les cloisons interglomérulaires sont fortement réduites. La zone réticulée a un peu augmenté d'épaisseur; elle se prolonge entre les cordons médullaires, et forme quelques îlots au voisinage de la veine centrale.

*Adulte.* — La structure définitive n'est réalisée que dans les premiers mois qui suivent la naissance; aussi avons-nous pris comme type la capsule surrénale d'un jeune agneau. Cette capsule mesu-

rait une épaisseur de 7 mill.; la substance corticale était à peu près égale en épaisseur à la substance médullaire, et l'enveloppe conjonctive de l'organe atteignait environ 150 μ. Nous relevons les mensurations suivantes :

| | |
|---|---|
| Substance corticale 2 à 2,5 mill. | Zone glomérulée 350 à 400 μ.<br>— fasciculée 800 à 850 μ.<br>— réticulée 700 à 800 μ. |
| Substance médullaire 2 à 2,5 mill. | Cordons superficiels 28 à 30 μ.<br>Cordons centraux 16 à 18 μ. |

Il est à remarquer que les cellules les plus petites (12 à 14 μ) de la substance corticale se trouvent dans la zone glomérulée, et les plus volumineuses dans la zone réticulée (20 à 22 μ). Le diamètre des cellules médullaires peut varier de 14 à 18 μ. Il existe toujours, même chez l'adulte, quelques petits îlots de substance corticale, sous la forme d'éléments granuleux de la zone réticulée dans la substance médullaire; quelquefois aussi, on peut voir dans la substance corticale quelques cordons médullaires complètement isolés, ou ayant encore conservé leurs connexions avec la substance médullaire. La disposition générale de l'organe montre que l'accroissement en est centripète; ce sont les cellules glomérulées qui fournissent à la rénovation des zones internes par une transition dont on peut suivre toutes les étapes, en passant par la fasciculée et la réticulée. La partie la plus active, au point de vue du fonctionnement, paraît être la couche la plus externe de la zone fasciculée dite couche spongieuse. Quant à la substance médullaire, elle semble s'accroître, chez l'embryon, aux dépens de sa partie superficielle; les éléments plus tassés et plus petits de la partie centrale sont manifestement en voie de régression.

Nous avons essayé, sur la capsule des embryons de mouton et de l'adulte, l'action du bleu polychrome d'Unna, pour mettre en évidence, d'après les données de cet auteur, les noyaux acides et basiques. Les résultats obtenus par la différenciation à l'aide de la solution de tannin à 33 p. 100 ou par le tannin-orange, nous ont montré qu'il y avait des noyaux qui se coloraient en bleu (basiques) et les autres en rouge (acides), les noyaux rouges étant plus chargés en chromatine que les noyaux teints en bleu qui sont vésiculeux. De même, on arrive à colorer dans la zone réticulée des granulations basiques et acides; mais le mode de répartition

des éléments cellulaires acides et basiques est essentiellement irrégulier dans la corticale comme dans la médullaire. La seule particularité notable, c'est l'abondance des noyaux rouges fortement chromatiques dans la zone glomérulée, ce qui n'a rien de surprenant, puisque c'est la zone de rénovation de la substance corticale.

**Conclusions.** — La capsule surrénale du mouton se compose de deux ébauches distinctes destinées à former les substances corticale et médullaire. L'ébauche corticale dérive de l'épithélium du cœlome au niveau de la partie supérieure et interne de la bandelette germinative. Dans cette région, l'épithélium germinatif offre des caractères particuliers : il ne présente jamais d'ovules primordiaux, il est sillonné de dépressions en forme de sillons simples ou doubles qui, à un examen superficiel, peuvent en imposer sur la coupe pour des formations analogues aux néphrostomes. La prolifération cellulaire, accusée par de nombreuses karyokinèses, est beaucoup plus active dans le fond des sillons ; elle est diffuse cependant, et rappelle celle qui donne naissance aux cordons de l'organe génital. Les relations que l'ébauche corticale contracte avec les glomérules wolffiens, avec les veines et les organes voisins, sont secondaires. Les éléments cellulaires, émanés de la zone surrénale, se groupent aussitôt en amas ou en nodules surrénaux, qui prolifèrent dans le tissu mésodermique voisin. Pendant un certain temps, la capsule se constitue aux dépens de ces amas épithéliaux qui se multiplient, et aux dépens des éléments cellulaires qui continuent à se détacher de l'épithélium germinatif. Dès le stade de 2 cent., l'ébauche corticale contracte des relations étroites avec quelques ganglions du sympathique abdominal. Or ces ganglions contiennent à la fois des cellules nerveuses en voie d'évolution, et des cellules parasympathiques. Ces cellules commencent à déterminer, sur les embryons de 2,5 cent., par leur poussée, des dépressions ou encoches à la face postérieure de l'ébauche corticale déjà entourée d'une membrane d'enveloppe. Les éléments parasympathiques, au stade de 3 cent., s'étalent contre la face postérieure de l'ébauche corticale, qu'ils ne tardent pas à envahir complètement (stade de 3,5 cent. à 5,5 cent.). En même temps, l'ébauche est fortement modifiée par suite du développement considérable qu'y prennent les capillaires sanguins. Sur les embryons de 9 cent., l'immigration des cellules parasympathiques est achevée, ainsi que le remaniement vasculaire de l'organe. A partir du stade de 10 cent.,

l'organisation définitive de l'organe commence, et se poursuit parallèlement pour la substance corticale et médullaire. Entre 10 et 14 cent., la zone glomérulée se dessine, tandis que la chromaffinité se montre dans quelques groupes de cellules parasympathiques qui offrent dès lors les caractères des cellules médullaires. Sur les embryons de 22 cent., la substance corticale se laisse décomposer en trois zones : glomérulée, fasciculée (peu marquée) et réticulée. La substance médullaire englobe encore dans sa partie centrale un noyau où l'on retrouve un mélange d'éléments corticaux, de cellules parasympathiques et de cellules médullaires. Entre 30 et 40 cent., l'organisation définitive s'achève, et, sur les embryons de 50 cent. (à la naissance), la structure de la capsule, toutes proportions gardées, est à peu près semblable à celle de l'adulte, avec cette seule différence que la substance médullaire renferme encore quelques îlots de substance corticale. La capsule n'acquiert d'une façon absolue la structure qu'elle présente chez l'adulte, que dans les premiers mois qui suivent la naissance.

### *b.* Veau.

Bien que nos observations n'aient porté que sur une dizaine d'embryons de veau assez irrégulièrement espacés, nous pouvons dire que l'évolution de la capsule présente à peu près les mêmes caractères que chez le mouton. Sur les embryons de 8,5 mill. répondant au plus jeune stade que nous ayons observé, le corps de Wolff est bien développé, et l'épithélium germinatif affecte un aspect frangé dans la région qui avoisine la racine du mésentère. La première ébauche de l'organe génital s'accuse sur l'embryon de 9 mill. (4e semaine) par la hauteur des cellules de l'épithélium du cœlome, dans une région située à environ 1,5 mill. au-dessous du sommet du mésonéphros. Sur les embryons de 9,5 et de 10 mill., le corps de Wolff mesure près de 5 mill., et, dans son tiers supérieur, on aperçoit le soulèvement de la bandelette germinative. Les bourgeons surrénaux commencent à se montrer sur l'embryon de 13,5 mill., dans le fond des dépressions qui sillonnent le bord interne du mésonéphros au voisinage de la racine du mésentère. Sur cet embryon, la longueur du corps de Wolff dépasse 5 mill., et celle de l'organe génital atteint 3 mill. L'ébauche capsulaire est représentée soit par des bourgeons mésothéliaux, soit par des nodules déjà en relation avec les veines internes du corps de Wolff;

ces diverses formations commencent à un 1 mill. au-dessous du sommet du mésonéphros, s'étendent sur une longueur de 1,5 mill., et cessent au niveau de l'origine de l'artère mésentérique supérieure. Sur les embryons de 15 mill., sur lesquels on constate la présence du conduit de Müller et l'ébauche du rein définitif, l'organe surrénal est représenté par une série de nodules superposés sur une hauteur de près de 2 mill.; l'organe n'est pas conglobé.

Sur les embryons compris entre 10 et 14 cent. (fin du 3e mois), l'immigration des cellules parasympathiques est achevée, et l'on voit une mince bordure corticale englober une masse centrale volumineuse. La substance médullaire est déjà bien organisée sur les embryons de 43 cent. Au stade de 60 cent. (8e mois), la capsule mesure 3,5 mill.; la bordure corticale ne dépasse pas 300 μ avec une zone glomérulée de 40 à 50 μ, tandis que la masse centrale, surtout composée de cellules chromaffines, atteint près de 3 mill.

(*A suivre.*)

# LES TORSIONS OSSEUSES

## LEUR ROLE DANS LA TRANSFORMATION DES MEMBRES

**Par P. Le DAMANY**
Professeur à l'École de Médecine de Rennes.

(*Suite* [1].)

---

### IV

### La transformation du fémur.

L'humérus se tord seulement chez les anthropoïdes et l'homme; tel qu'il est chez les quadrupèdes il n'a subi aucune transformation, sauf des modifications de détail. Le fémur des reptiles et des monotrèmes est semblable à l'humérus; chez les autres mammifères et les oiseaux il ne l'est plus; c'est donc lui qui s'est modifié. La preuve en est facile en comparant un fémur de tortue ou de crocodile, par exemple, ou celui d'un échidné, au fémur d'un chien ou d'un mouton. Aux premiers, la tête surplombe la trochlée fémorale du côté de l'extension; aux derniers, elle est au-dessus du condyle interne (fig. 1). Ce changement peut être assez considérable pour faire varier l'orientation initiale de la tête de 90°. Cette affirmation est bien facile à contrôler par l'examen d'os desséchés, ou, plus simplement, par un coup d'œil jeté sur nos figures.

Par quel mécanisme le fémur se déforme-t-il ainsi? Les erreurs commises ici par les anatomistes qui se sont occupés avant nous de ce qu'ils ont appelé la torsion fémorale doivent nous engager à être fort prudent et à ne rien avancer que nous ne puissions appuyer sur des preuves très sérieuses. La méthode dont nous devons nous servir est néanmoins facile à choisir; elle sera semblable à celle adoptée pour l'humérus et comprendra :

1. Voir pages 126 et 313.

1° L'étude du fémur dans la série des vertébrés;

2° L'étude du développement du fémur chez un vertébré supérieur, depuis son apparition, aux premières époques de la vie embryonnaire, jusqu'à son complet accroissement dans l'être devenu adulte;

3° L'étude des causes modifiant la forme du fémur : elle démontre que sa transformation n'est pas l'effet d'une torsion;

4° L'étude du fémur chez les anthropoïdes et l'homme : la torsion fémorale leur est spéciale, elle a pour effet de rapprocher le fémur de son type primitif et n'est pourtant pas l'effet d'une influence ancestrale.

L'étude du fémur dans la série des vertébrés nous apprend que, au moment où, par simplification de la nageoire, il reste seul à former le premier segment du membre postérieur, il a une forme cylindrique. Chez l'ichthyosaure, par exemple, telle est sa forme. Son extrémité interne est arrondie en une calotte sphérique. Son extrémité externe est irrégulièrement plane; aux deux bouts, les surfaces articulaires sont terminales. Chez le téléosaure déjà sa forme ressemble à celle d'une S, les surfaces articulaires sont devenues termino-latérales; la supérieure ou interne ne regarde plus directement en dedans, mais en dedans et en haut; l'inférieure ou externe s'est inclinée en bas. Dès lors est constitué un type de fémur semblable à l'humérus, que nous verrons persister très longtemps puisqu'il est commun à tous les batraciens, les reptiles, les monotrèmes et les cheiroptères. C'est là la première modification, le premier perfectionnement qui différencie le fémur du cylindre initial. Elle le laisse semblable à l'humérus.

Dans un deuxième type, visible avec son maximum de perfection chez les oiseaux, la tête a quitté sa position première, s'est déplacée d'un quart de cercle de dehors en dedans : elle est au-dessus du condyle interne. Entre ces deux formes, comment se fait le passage? Pour le savoir, passons en revue le plus grand nombre possible d'animaux en suivant l'ordre rationnel des classifications, depuis les vertébrés terrestres les plus anciens jusqu'aux plus parfaits. Cet examen nous donnera des renseignements au premier abord fort disparates et dans lesquels il semble difficile de trouver un fil conducteur.

Le fémur des oiseaux a subi la différenciation maxima, et l'orientation de ses surfaces articulaires proximale et distale est très

uniforme dans les espèces les plus différentes, soit fossiles, soit contemporaines; l'axe de l'extrémité supérieure est très sensiblement dans le plan occupé par celui de l'extrémité inférieure. Aucun terme de passage entre le fémur ancien et le fémur nouveau modèle ne s'observe chez les oiseaux.

Les mammifères (fig. 20) nous présentent une plus grande variété et même, pour mieux dire, toutes les variétés. Les plus

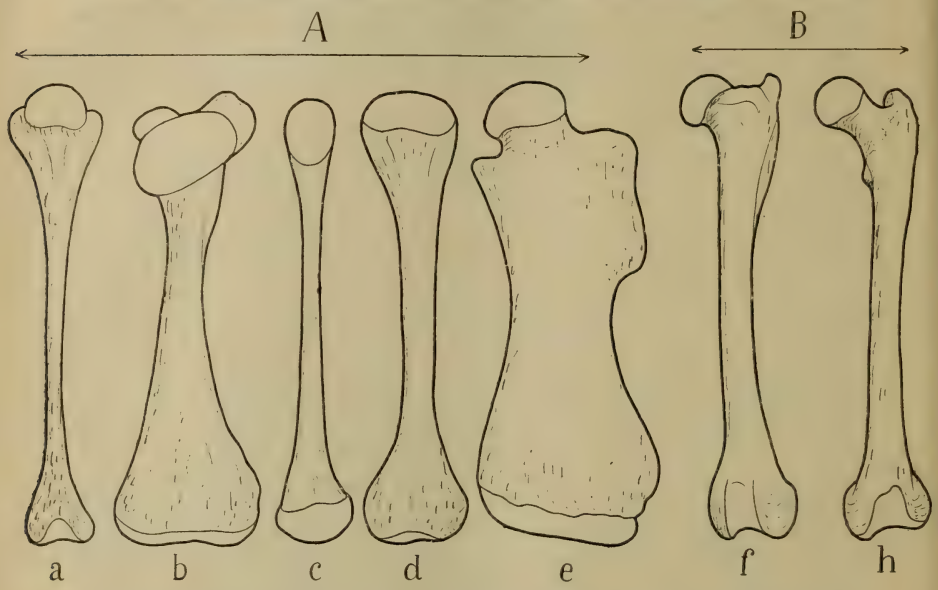


Fig. 20. — Les fémurs appartiennent à deux types différents. La série A, est composée de fémurs ancien modèle (tête sus-trochléenne) : *a*, chauve-souris; *b*, tortue; *c* grenouille; *d*, varan; *e*, échidné. Les fémurs B appartiennent au nouveau: *f*, chien; *h*, homme.

inférieurs, les monotrèmes, ont un fémur en forme d'humérus; d'autres, très élevés, les cheiroptères, possèdent le même modèle de fémur, tandis que, chez des animaux intermédiaires, l'isomorphisme manque. La plupart des quadrupèdes ont un fémur semblable à celui des oiseaux.

Pourtant, éparses dans la série, nous trouvons des espèces, en apparence isolées, dans lesquelles la forme du fémur est intermédiaire entre les deux précédentes. Nous voyons le changement commencer dans les monotrèmes. Chez l'ornithorynque, l'axe de l'extrémité supérieure du fémur forme deux angles à peu près droits avec l'axe de l'extrémité inférieure. Les auteurs qui ont étudié la torsion fémorale le diraient tordu de près de 90° : c'est le contraire de la vérité : il reproduit dans toute sa pureté le fémur

primordial. Chez un animal voisin, l'échidné épineux, la tête fémorale oblique un peu en dedans. Les deux angles que forment les axes sont inégaux, l'antéro-interne n'est plus que de 70° le postéro-externe étant de 110°. L'axe de l'extrémité supérieure s'est incliné de 20° en dedans (en avant). Par ordre de différenciation croissante nous trouvons le phacochère et le cochon nain chez qui la tête du fémur est à 30° de sa position primitive. A deux éléphants, l'un jeune, l'autre vieux, l'axe de l'extrémité supérieure faisait avec l'axe bicon-

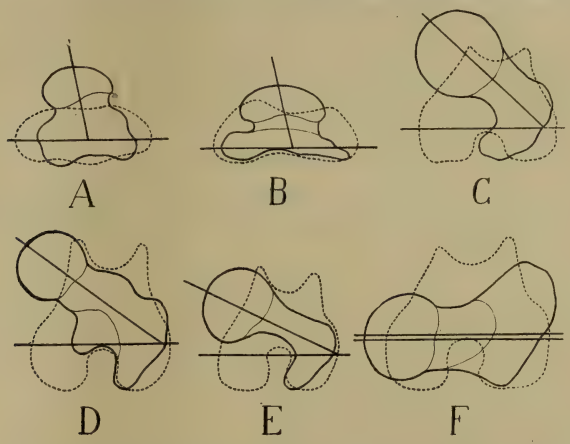


Fig, 21. — Évolution du fémur, du type ancien au type nouveau. — A, tortue luth; B, échidné; les surfaces articulaires sont orientées comme celles de l'humérus, l'axe de l'extrémité supérieure forme avec celui de l'extrémité inférieure un angle voisin de 90°; C, éléphant, l'angle à sinus interne n'est plus que de 50°; chez le sanglier, D, il n'est plus que de 35°; chez la chèvre, E, il descend à 20°; enfin chez l'autruche, F, l'évolution est complète, les deux axes sont parallèles.

dylien des angles de 45° à 50°. Chez un porc domestique, un hippopotame, un sanglier, un baca, un pangolin, un phascolome wombat, l'axe de l'épiphyse oscillait entre 30° et 45° de l'axe bicondylien. Chez le priodonte géant, le cabiai, le cheval, la ligne supérieure n'était plus qu'à une vingtaine de degrés de l'inférieure. Chez la sarigue, 5° à 10° seulement les séparaient. Pour le kanguroo, la chèvre, le lapin, le parallélisme était complètement établi, tout comme pour les oiseaux (fig. 21). Il serait facile de multiplier à l'infini ces exemples si on pouvait pratiquer des mensurations à volonté sur les pièces des musées[1]. Au surplus, ces quelques chiffres nous

1. Nous sommes heureux d'adresser ici nos remerciments bien sincères à M. le Dr Joubin, naguère professeur de zoologie à la Faculté de Rennes, qui nous a si obligeamment permis d'utiliser pour ce travail les richesses de sa collection. M. Guitel, professeur adjoint, et M. Guérin, préparateur, ont également droit à nos remerciments pour leur très grande obligeance.

paraissent suffisants pour démontrer, entre le fémur en forme d'humérus des reptiles et le fémur des oiseaux, l'existence dans les mammifères, d'une série ininterrompue établissant la transition et prouvant la transformation. Si l'on s'étonnait de voir que des animaux relativement voisins, deux didelphiens par exemple, l'un (échidné), appartenant à l'ordre des monotrèmes, l'autre (kanguroo), à celui des marsupiaux, aient leurs fémurs placés aux deux extrémités de la série des transformations, celui de l'échidné ne s'étant nullement transformé, celui du kanguroo l'étant au maximum, nous répondrons que le membre postérieur du kanguroo a acquis une fonction spéciale, produisant la progression en avant par un mécanisme perfectionné, le saut. Ce mode de déplacement est possible aux seuls animaux pourvus du fémur nouveau modèle. Deux animaux très voisins en ce qui concerne la fonction de génération peuvent être très éloignés l'un de l'autre par l'évolution de l'appareil locomoteur.

Les amphibiens ont la tête fémorale tout à fait interne, tout comme les oiseaux et la plupart des mammifères terrestres. Dans l'étude actuelle nous laissons de côté, volontairement, les anthropoïdes et l'homme. En le faisant, nous sommes conduit à cette opinion que le déplacement en dedans (90°) de la tête fémorale est l'effet de l'évolution vers une forme idéale du fémur primitif, forme idéale qui se réalise chez beaucoup d'animaux, et avec le maximum de perfection chez les oiseaux. C'est aussi cette forme améliorée que nous montrent, remarquablement nette, les embryons humains.

P. Broca et tous les auteurs qui l'ont précédé ou suivi pensaient que le fémur type, le plus ancien, le seul existant, est celui dont l'extrémité supérieure et l'extrémité inférieure ont les axes dans un même plan. Nous avons montré que cette forme de fémur est, au contraire, d'apparition récente : la nature l'a obtenu après une longue attente et une lente évolution (fig. 22).

Mais ce n'est pas tout d'être arrivé à cette démonstration. Avant d'étudier le fémur humain, nous devons encore nous demander comment se fait cette transformation. Est-ce par torsion que la tête se déplace? Le fémur serait-il, chose curieuse, un humérus tordu? On pourrait facilement le croire, car comment expliquer autrement que la tête ait ainsi tourné d'un quart de cercle? Eh bien! on se tromperait si on pensait qu'il en est ainsi. La tête n'a pas tourné, elle s'est développée en un autre lieu, tout simplement. Le fémur

ne s'est pas tordu, il a poussé une excroissance, une apophyse articulaire, en un point différent du point primitif. Les raisons pour lesquelles une torsion n'a pu se produire sont les suivantes :

1° Les torsions sont en général dues à l'influence d'une force musculaire. Or, les muscles ne sont pas, par leurs insertions sur le fémur, disposés de manière à produire des torsions. Le déplacement en dedans de la tête se fait même chez des animaux qui n'ont pas de mouvements de rotation appréciables dans le fémur. Nous

Fig. 22. — Les deux types primordiaux du membre postérieur des animaux marcheurs, vus par derrière.

Chez les reptiles et les monotrèmes (A), le fémur est horizontal et dirigé de dedans en dehors. La tête regarde en haut. Le péroné est derrière le tibia ; la patte se dirige de dedans en dehors. La tête fémorale surplombe la face d'extension du genou.

En B (lapin plantigrade), le fémur, vu en raccourci, a sa tête dirigée en dedans et située au-dessus du condyle interne. Il se dirige d'arrière en avant et de haut en bas. Le genou n'est plus tourné en dehors mais en avant. Le pied a le talon en arrière (et non en dedans), les ongles en avant (et non en dehors).

avons aussi étudié les insertions des muscles rotateurs sur l'épiphyse et la diaphyse, comme pour l'humérus humain, chez l'homme et divers animaux : ces muscles ne sont pas disposés de manière à tordre le fémur. Sur l'épiphyse et sur la diaphyse, les rotateurs en dedans et les rotateurs en dehors prennent des insertions à peu près équivalentes en force et en étendue. C'est chez l'homme que les muscles rotateurs acquièrent leur maximum de développement. Or, la tête du fémur, dans l'homme adulte, est plus reportée en avant que dans l'embryon où elle regarde directement en dedans. Si les muscles avaient une action, elle ne s'exercerait donc pas dans le sens utile pour reporter la tête du fémur en arrière ni en avant.

2° S'il y avait une torsion dans le fémur des quadrupèdes et

si elle était d'origine musculaire, nous la verrions probablement se compléter au cours du développement de chaque individu, comme nous avons vu la chose se faire pour l'humérus humain. Or, ici, il n'en est rien. La tête est au moins aussi directement interne chez les embryons les plus jeunes que chez les nouveau-nés et chez ceux-ci que chez les adultes. La forme du fémur, pour les animaux marchant à quatre pattes et pour les oiseaux, garde ses principales caractéristiques du commencement à la fin de l'évolution de chaque individu.

3° Les torsions osseuses se font au niveau du cartilage de conjugaison, ou pour mieux dire, au niveau de la ligne d'accroissement longitudinal. Pour qu'elles soient possibles, il faut deux forces agissant en sens opposés sur les deux segments osseux situés de part et d'autre de cette ligne. Nous avons étudié ce phénomène pour l'humérus. On le retrouve pour la torsion des côtes avec des modifications, mais semblable au fond. Les fémurs des oiseaux n'ont pas de points épiphysaires. L'accroissement en longueur se fait par la face profonde du cartilage articulaire; sur ce cartilage, aucun muscle, aucun ligament ne s'insère. Le fémur de l'oiseau, dépourvu d'épiphyse, ne saurait donc se tordre ni dans un sens ni dans l'autre. Les muscles rotateurs, s'il en existe, ne peuvent produire une torsion puisque aucune force opposée n'agit sur la mince coque cartilagineuse représentant tout à la fois le cartilage articulaire et le cartilage d'accroissement.

4° Une torsion aurait forcément pour résultat de déplacer de sa situation primitive soit l'une, soit l'autre des deux extrémités, mais non les deux à la fois. Or le type ancien du fémur se voit, dans toute sa pureté, exclusivement chez des animaux qui ont ce premier segment dirigé de dedans en dehors, horizontalement. Le second se trouve à son perfectionnement complet seulement dans d'autres espèces où il est dirigé d'arrière en avant et, accessoirement, de haut en bas. Le déplacement de la tête accompagne donc une évolution complète de l'os, non seulement dans sa forme, mais encore dans son orientation et sa physiologie. Le premier type se meut dans un plan horizontal, comme le rayon d'un cercle dont le centre serait au cotyle. Le second se meut dans un plan vertical, comme un pendule, le centre étant toujours à la tête fémorale. Mais le déplacement de la tête et l'orientation nouvelle du fémur ne se suivent pourtant pas forcément : chez l'éléphant, la tête ne s'est guère

déplacée que de la moitié d'un angle droit et le fémur est pourtant parallèle au plan médian du corps. Chez le chameau, le fémur se dirige très obliquement en dehors et pourtant il appartient au deuxième type, puisque les axes de ses deux extrémités sont à peu près dans un même plan.

Si l'évolution générale des êtres montre que le changement de forme et le changement d'orientation du fémur sont connexes, ces variantes nous font voir aussi qu'il ne s'agit pas ici d'un phénomène simplement mécanique, comme le serait une torsion.

Donc, la transformation du fémur par laquelle la tête de sus-trochléenne devient sus-condylienne interne n'est pas le fait d'une torsion, malgré les apparences, parce que : 1° elle se fait très complète chez des animaux dont le fémur n'a pas de points épiphysaires et, par suite, ne peut se tordre; 2° elle ne trouve aucune explication dans la disposition des insertions musculaires; 3° elle est aussi complète chez les embryons les plus jeunes que chez les sujets adultes; 4° une torsion pure et simple n'expliquerait pas toutes les transformations subsidiaires à ce changement de forme.

La modification qui fait passer la tête du fémur de la position sus-trochléenne à la position sus-condylienne est le résultat de deux phénomènes appartenant à deux époques différentes de la vie de l'animal, mais ayant toutes deux pour résultat son perfectionnement. L'un de ces phénomènes se passe avant la naissance et a pour but l'adaptation optima à la cavité de l'œuf, l'autre a lieu après la naissance et a pour résultat l'adaptation à la marche et à ses variantes : course, saut, etc.

L'animal en cours de développement dans la cavité d'un œuf dispose ses membres, avons-nous dit, de manière à occuper le minimum de place, et pour cela les range le long du tronc, les humérus d'avant en arrière, les fémurs d'arrière en avant. Cet arrangement des membres se fait d'une manière toute mécanique, sans que la contraction musculaire y intervienne en rien. Il persistera après la naissance, car il est éminemment favorable à la progression en avant sur le sol.

D'autre part, l'ossification du fémur se fait avant l'ossification de l'os iliaque. Le premier est donc nettement dessiné avant l'apparition de l'autre. Quand le fémur se dirigeait transversalement en dehors, le clivage de la surface articulaire se faisait à l'extrémité interne, d'abord suivant un plan vertical (ichthyosaure) et plus tard

suivant un plan oblique en bas et en dedans (téléosaure). Mais, lorsque le fémur s'est rangé, dans l'œuf, suivant une direction parallèle à l'axe du corps, ce n'est plus perpendiculairement à son extrémité interne que l'os iliaque se développe, mais le long de sa face interne. Sur cette face interne devra donc pousser un prolongement articulaire, sur cette face se fera le clivage de la cavité articulaire. Conséquemment la tête fémorale se développera sur la face interne de l'os et la cavité cotyloïde continuera à regarder en dehors.

Le déplacement de la tête du fémur est ainsi la conséquence de l'adaptation de l'embryon à son milieu, à la cavité de l'œuf, et sa cause prochaine est le changement de direction du fémur.

Changement de forme et changement de direction se conservent après la naissance et, par voie de sélection se perfectionnent, parce qu'elles ont pour résultat une adaptation meilleure à la marche. Plus avantageux pour la vie dans l'œuf, plus avantageux pour la vie sur terre, le déplacement de la tête fémorale devait peu à peu se compléter, et l'orientation nouvelle du membre postérieur se conserver. Ce n'est donc pas la torsion qui déplace la tête fémorale, c'est l'ostéoplasie modelante.

Le fémur, dont les axes supérieur et inférieur sont situés dans un même plan, est un os parvenu, au point de vue de l'orientation de ses surfaces articulaires, au maximum de perfection. Aussi ne voyons-nous, dans aucune espèce animale, la tête se porter en arrière de ce plan. Si parfois il semble en être autrement, cela tient à ce que, en zoologie, chaque angle est susceptible de variations assez importantes sans qu'il en résulte aucun inconvénient. Dans le fémur des lapins, les deux axes épiphysaires sont dans un même plan, voilà ce que nous dit la moyenne de nos très nombreuses mensurations. Mais cette disposition idéale ne se réalise jamais d'une manière mathématique. Les chiffres extrêmes de nos mesures montrent susceptible l'axe de l'extrémité supérieure, par son extrémité interne, d'obliquer, en avant ou en arrière de l'axe bicondylien, de 15° à 20°, soit une différence de 30° à 40° entre les deux types extrêmes, et cela sans inconvénient. N'omettons pas de l'ajouter, ces chiffres s'observent aussi bien chez des embryons de lapins que chez des lapins adultes. L'imperfection dont ils donnent la mesure n'est pas le résultat d'une torsion. Le fémur, en poussant son apophyse articulaire dans une direction différente de la direction idéale, ne se tord pas plus qu'un protozoaire qui rétracte un

premier pseudopode pour en pousser un autre dans une nouvelle direction.

## V

### Torsion fémorale chez l'homme et les anthropoïdes.

Historique. — Le fémur humain présente une torsion qui reporte la tête en avant quand l'axe bicondylien est transversal. Bien que la torsion du fémur soit connue depuis longtemps déjà, les anatomistes ne semblaient pas, même dans ces dernières années, lui avoir attaché une grande importance. Sappey n'en parle pas dans son traité d'anatomie. Richelot dans son article FÉMUR du dictionnaire de Dechambre nie que le fémur ait une torsion comparable à celle de l'humérus. Cruveilhier mentionne simplement une légère torsion de l'os sur lui-même, torsion en rapport avec la disposition de l'artère fémorale qui passe d'une face à l'autre en contournant le corps du fémur. Debierre, dans son « Traité élémentaire d'anatomie de l'homme », admet cette interprétation. Plus prudents, Poirier et Testut mentionnent simplement la torsion sans en donner d'explication; Meyer[1], en employant la méthode des projections adoptée aussi par Schmidt et Merckel, dit que, projeté sur un plan horizontal, l'axe du col coupe l'axe du condyle sous un angle de 25°, qu'il fait en outre avec le plan médian du corps un angle de 70° ouvert en arrière, tandis que l'axe des condyles fait avec ce même plan un angle de 85° ouvert en avant. Cet angle varie, d'après Schmidt, de 10° à 19°, de — 25° à + 37° d'après Mikulicz[2]. Le signe — indique la rotation du col en arrière, le signe + la rotation du col en avant. Manouvrier a publié un tableau des angles de Broca sur la torsion du fémur chez l'homme et divers animaux. Comme leurs prédécesseurs, Manouvrier et Broca attribuent à la torsion toute orientation de l'extrémité supérieure qui l'écarte d'un plan passant par l'axe bicondylien.

Leurs repères étaient choisis comme pour l'humérus. A l'extrémité supérieure, c'est la méridienne de la tête qui donne la ligne sur laquelle doivent être placés les points précisant les extrémités de l'axe de l'épiphyse supérieure. A l'extrémité inférieure, le centre de figure de la face interne du condyle interne et le centre de figure de la face externe du condyle externe étaient les points adoptés.

Du tableau de Broca, d'après Manouvrier, il ressort que :

1° Le fémur, contrairement à l'humérus, semble être plus tordu chez le nègre (20°,5), moins chez le blanc (17°).

2° Il y a très peu de différence sous ce rapport entre le gorille (12°) et l'homme; mais l'avantage reste pourtant à ce dernier. Ce fait concorderait beaucoup mieux que le précédent avec l'influence attribuée à l'attitude bipède sur la torsion de l'humérus et du fémur.

1. *Lehrbuch der physiologische Anatomie*, 1861.
2. In Krause, trad. Dollo, p. 118.
3. *Revue d'Anlhropologie*, 1881, p. 591.

3° L'angle de torsion du fémur est extrêmement faible chez les oiseaux (0° à 1°.)

Il n'est pas possible, ajoute Manouvrier, vu la faiblesse des séries et la grande étendue des variations individuelles, de baser des conclusions, même très réservées, sur les chiffres du tableau qui concerne les mensurations chez les quadrupèdes. Cependant on y remarquera certainement les chiffres élevés présentés par les deux pachydermes, 37° sur un hippopotame et 25° sur un jeune cheval présentant un fémur à épiphyses non soudées.

L'erreur de Broca a consisté à prendre pour des torsions des déviations de la tête fémorale qui n'en sont pas. La torsion fémorale est spéciale aux anthropoïdes et à l'homme.

Après l'étude que nous avons faite dans le paragraphe IV, nous allons enfin nous trouver d'accord avec tous les auteurs qui se sont occupés de la torsion fémorale pour déclarer, comme eux, cette torsion égale à 0° si les deux axes articulaires peuvent être inscrits dans un même plan. Notre opinion différait de la leur quand nous affirmions que la position de la tête, plus ou moins en avant de cette position idéale, chez les quadrupèdes, n'était pas due à une torsion, mais marquait les diverses étapes par lesquelles le fémur passe de sa forme première (type reptilien) à sa forme seconde (type aviaire).

Mais, si le fémur le plus parfait est, à notre point de vue spécial, celui dont les deux axes sont dans un même plan, comment se fait-il que, chez le plus élevé des mammifères, l'homme, dont les membres postérieurs servent uniquement à la marche et servent seuls à cette fonction, la tête soit toujours en avant de l'axe bicondylien? Est-ce parce que le fémur humain n'a pas atteint son plus grand perfectionnement, et sommes-nous restés primitifs sous ce rapport? Est-ce parce que nous avons subi un retour en arrière? Est-ce enfin pour une autre raison, voilà le problème que nous abordons maintenant.

Ici, nous entrons dans l'étude d'une nouvelle phase subie par l'évolution du fémur : c'est la véritable torsion fémorale. Tandis que la tête occupe, par rapport à l'axe bicondylien, une situation absolument fixe chez les oiseaux et les quadrupèdes marsupiaux et monodelphes, situation invariable depuis la vie embryonnaire jusqu'à la vieillesse, pour l'homme, au contraire, cette tête fémorale subit des variations très notables dans son orientation. Par analogie, mais de cette manière seulement, et non à la suite de

mensurations précises, nous sommes convaincu qu'il en est de même chez les anthropoïdes. L'analogie est trop évidente pour que le doute soit possible sur l'unité de l'évolution fémorale dans tous les primates supérieurs. La différence est une simple différence de degré.

Directement interne chez l'embryon, la tête fémorale se reporte en avant chez le nouveau-né, de 30° à 50°. Après la naissance, elle se rapproche à nouveau de sa situation primitive, embryonnaire, mais sans y revenir complètement. Elle conserve une obliquité en avant de 10° à 12° en moyenne. Ce sont là des phénomènes de torsion, puis de détorsion incomplète, dont nous aurons à étudier l'existence, le siège et le mécanisme.

Nous avons dit, et P. Broca l'avait dit avant nous, en zoologie comparée une estimation grossièrement approximative des angles peut suffire. Nous avons ajouté : c'est se payer d'illusions que de vouloir apporter une précision absolue dans cette tropométrie comparée. Mais en anthropologie on ne saurait jamais apporter trop de soin, trop de précision dans les mensurations tropométriques. Pour arriver à des résultats exacts il faut tout d'abord un instrument fournissant des mesures vraies et précises. Le tropomètre de Broca, bien employé, peut donner, sous ce rapport, satisfaction aux plus difficiles. Nous nous en sommes servi et nous en sommes fort bien trouvé.

Mais le tropomètre ne saurait être rendu responsable des erreurs qui peuvent être commises dans le choix et la détermination des repères. Broca a indiqué avec soin comment il choisissait ceux de l'humérus. Nous les avons adoptés : aucune objection importante ne pouvait leur être faite. Pour le fémur, il n'en est pas de même; Broca n'a pas précisé dans ses écrits la façon dont il déterminait, à l'extrémité supérieure, la direction de l'axe de la tête. Pour l'extrémité inférieure nous ne pouvons accepter les repères qu'il avait choisis. Quant à l'axe physiologique du fémur, étendu de la tête à l'espace intercondylien, il est bien connu et nous ne l'avons en rien modifié. Ce sont là les trois lignes nécessaires pour la tropométrie du fémur : axe de l'extrémité supérieure, de l'extrémité inférieure et axe longitudinal. Nous déterminons l'axe de l'extrémité supérieure de la manière suivante. Marquons un premier repère sur le centre de la tête regardée en face. Partie de ce point, une ligne tracée sur la face antérieure donne la direction de l'axe du col. Sur

le prolongement de cette ligne, en regardant le trochanter et la partie supérieure du corps par leur face externe, nous plaçons le repère externe à égale distance des deux bords. Le bord antérieur est là assez régulier et de détermination facile; le bord postérieur est déformé par la saillie du petit trochanter. Une ligne tracée le long de la base de cette saillie l'élimine et régularise ce bord postérieur. Le point de repère externe est à égale distance de cette ligne et du bord antérieur, sur le prolongement de l'axe du col. Il est facile à déterminer avec une approximation suffisante, sans compas, par le simple regard. Les deux pointes de l'arc à pointes du tropomètre sont enfoncées en ces deux points interne et externe. Remarquons la grande obliquité de cet axe et quelle difficulté il y aurait à mesurer l'angle formé par lui avec l'axe horizontal de l'extrémité inférieure, si nous n'avions à notre disposition l'instrument de Broca.

L'extrémité supérieure de l'axe physiologique doit se trouver vers le point culminant de la tête, entre les deux précédents, exactement placé de telle façon que la pointe de la potence du tropomètre et les deux pointes de l'arc à pointe et aussi l'axe longitudinal de l'os soient dans un même plan. La détermination de cet axe longitudinal est complétée en marquant, à l'extrémité inférieure du fémur, dans la partie postérieure de la trochlée, la terminaison de l'axe anatomique de la diaphyse. Ce point est commun aux deux axes, anatomique et physiologique.

Pour déterminer l'axe de l'extrémité inférieure, Broca, ses prédécesseurs et, croyons-nous, ses successeurs, regardent en face successivement la face latérale de chaque condyle et marquent sur chacun un point à égale distance de l'extrémité antérieure, appartenant à la trochlée, et du bord postérieur, appartenant au condyle. Cette détermination des repères ne peut se faire qu'à vue d'œil, à cause de l'irrégularité des surfaces condyliennes. C'est ainsi, du moins, que procédait Broca. Si nous avions accepté les points ainsi marqués, nous eussions préféré déterminer, à l'aide d'un pied à coulisse ou d'une petite toise, le diamètre antéro-postérieur du condyle interne et marquer un point également distant de l'un et de l'autre bord, puis répéter la même opération pour le condyle externe. Mais nous n'insistons pas sur ces détails, car l'axe déterminé par ces deux points nous paraît absolument faux.

Les seuls repères vraiment physiologiques et exacts doivent être déterminés de la manière suivante : L'extrémité inférieure de l'axe

physiologique longitudinal étant marquée, le fémur est ensuite couché sur une table, les deux condyles la touchant, la diaphyse parallèle ou à peu près à ce plan. A l'aide d'un compas la distance qui sépare la table du point marqué est reportée sur la face latérale de chaque condyle. Nous obtenons ainsi trois points disposés suivant une droite parallèle à cette table. Le point interne et le point externe marquent les extrémités de l'axe du genou, les pointes de l'arc y sont enfoncées. Le troisième, central, indiquera l'endroit où devra être introduite la pointe axiale inférieure du tropomètre. La pointe axiale supérieure, qui termine la potence mobile, est enfoncée, avons-nous dit, vers la partie culminante de la tête.

Dans la détermination de l'axe fémoral bicondylien, nous ne tenons aucun compte de la saillie plus grande que présente la lèvre externe de la trochlée fémorale. Pourquoi agir ainsi? Notre raison est importante et simple. Le genou se compose de deux articulations : une première, fémoro-tibiale, dont l'axe est toujours transversal, pour l'homme et les mammifères monodelphes comme aussi les oiseaux; une deuxième, fémoro-rotulienne, dont la direction est fort variable, mais habituellement transversale. Chez la plupart des oiseaux et des quadrupèdes, la lèvre interne de la trochlée et l'externe font en avant une égale saillie; quelques-uns ont la lèvre interne beaucoup plus saillante que l'externe; chez l'homme l'externe proémine en avant. Ces différences ne modifient en rien l'articulation fémoro-tibiale. Dans les mouvements de flexion et d'extension, le tibia roule et glisse sur la partie postérieure et sur la partie inférieure de la surface articulaire fémorale, elle ne vient jamais au contact de l'antérieure. Au contraire, la rotule glisse sur la partie antérieure et sur la partie inférieure de la surface fémorale, mais elle n'arrive pas au contact des parties postérieures.

La saillie plus ou moins grande de l'une ou l'autre des lèvres de la trochlée dans leur extrémité antéro-supérieure ne modifie donc en rien l'axe vrai du genou. Pour le physiologiste il ne peut être que celui de l'articulation fémoro-tibiale.

Chez les quadrupèdes, en général, l'extenseur de la jambe (correspondant à notre quadriceps fémoral) attire la rotule à peu près directement en haut, parallèlement au tibia et au fémur : étendus, ces deux os sont en ligne droite. La rotule n'a donc aucune raison pour se déplacer dans un sens plutôt que dans l'autre par les tractions de ce muscle.

Quelques quadrupèdes, tels la girafe, l'hippopotame, etc., ont leurs fémurs plus ou moins obliquement dirigés en dehors et en bas. Le muscle extenseur de la jambe, conséquemment, attire en dedans, en même temps qu'en haut, la rotule sur laquelle il s'insère. Pour éviter la luxation de cet os que tendrait à produire toute contraction musculaire, la lèvre interne de la trochlée présente, en avant, une saillie énorme, buttoir qui arrête la rotule, mais ne modifie en aucune façon la direction des mouvements de flexion et d'extension du genou (fig. 23, G).

Chez l'homme (fig. 23, H) le fémur et le tibia forment l'un avec

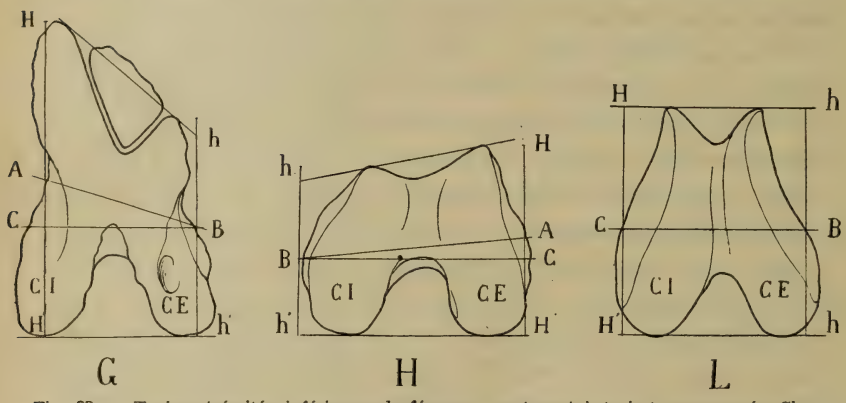


Fig. 23. — Trois extrémités inférieures de fémurs appartenant à trois types opposés. Chez la girafe, G, la lèvre interne de la trochlée, en avant du condyle interne, CI, fait une saillie extrêmement prononcée; chez l'homme, H, c'est la lèvre externe, en avant du condyle externe, CE. Chez le lapin, la saillie des deux lèvres est égale. Les genoux de ces trois vertébrés fonctionnent exactement de la même manière.

l'autre un angle obtus ouvert en dehors, dont le sommet est au genou. Le tendon rotulien suit la direction du tibia; le quadriceps est parallèle au fémur. Tendon et muscle font donc un angle, et la rotule est à son sommet. Cette ligne brisée tend, forcément, à se redresser dans les contractions du muscle. Par suite, la rotule est attirée en dehors, dans chaque effort du quadriceps. La saillie de la lèvre externe de la trochlée forme une contrescarpe s'opposant efficacement à ce déplacement en dehors. Elle n'a aucune influence sur la direction des mouvements de l'articulation fémoro-tibiale.

L'axe de cette diarthrose doit être déterminé à l'aide des seules parties postérieures et inférieures de la surface articulaire. Celle-ci comprend deux moitiés, distinctes surtout en arrière. L'une recouvre le condyle interne, l'autre le condyle externe. Cherchons à préciser la forme et la dimension des courbes décrites par cha-

cune d'elles. Pour cela, sur des fémurs de divers âges, pratiquons des coupes antéro-postérieures de manière à débiter les condyles en tranches minces. Superposons ces tranches chacune à chacune, la plus externe du condyle externe sur la plus interne du condyle interne, et ainsi de suite. Des repères marqués sur le fémur, avant de donner les traits de scie, indiquent dans quelles conditions la superposition doit être faite. Conformément aux résultats antérieurement obtenus par Meyer, et contrairement à l'opinion de Bertaux, nous avons pu vérifier que, dans la région postérieure et dans presque toute l'étendue de la partie inférieure des courbes condyliennes, celle de l'interne est superposable à celle de l'externe, approximativement. Elles divergent seulement dans le tiers antérieur, c'est-à-dire dans une portion qui n'a guère de contact qu'avec la rotule (fig. 24).

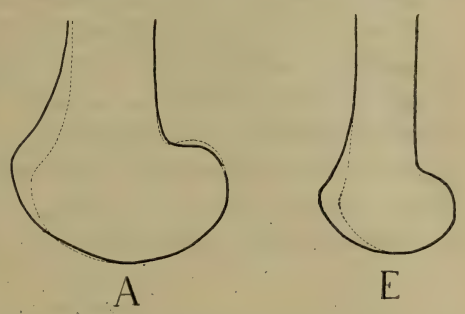


Fig. 24. — Une coupe verticale du condyle interne, superposée à une coupe semblable du condyle externe, montre chez l'adulte, A (d'après Krause), et chez l'enfant (5 ans), E, que ces deux moitiés sont superposables approximativement dans leurs 2/3 postérieurs. (Le condyle externe est représenté par un trait plein, l'interne par un trait pointillé).

Cela étant, c'est au centre des deux courbes d'égal rayon décrites par les deux condyles que correspond chaque extrémité de l'axe bicondylien. Ces deux points seront à égale distance du plan de la table sur laquelle nous avons couché notre fémur. Mais comme l'axe physiologique peut ne pas être sur la ligne droite déterminée par ces deux points, il est nécessaire de déplacer soit le premier, soit les deux derniers, ceux-ci de préférence, de façon à obtenir trois points situés sur une ligne droite parallèle à l'axe articulaire. Les résultats des mensurations n'en seront pas modifiés sensiblement, Broca l'a prouvé.

Des mensurations exécutées sur 30 fémurs d'hommes adultes de race blanche, en utilisant, non les repères que nous avons choisis, mais ceux de Broca, nous ont donné une torsion moyenne de 18° 7/10, très voisine de la moyenne donnée par Broca lui-même (17°). Ce chiffre a son importance, car il prouve que nos mensurations sont à peu près exemptes d'erreurs et peuvent être comparées à

celles de Broca. Il est aussi une garantie de l'exactitude de nos autres chiffres. En répétant ces opérations sur les mêmes fémurs, avec un seul changement qui consiste à remplacer la ligne inférieure de Broca par l'axe physiologique fémoro-tibial, la torsion fémorale n'est plus que de 11° 8/10. La différence entre les résultats des deux méthodes est de 6°,9. Les chiffres donnés par Broca et ses prédécesseurs sont trop élevés de 7°, approximativement. Nos mesures ont été prises avec toutes les précautions désirables, la projection des arcs à pointes déterminée sur le cadran à l'aide de doubles équerres, procédé préférable à la simple visée recommandée par Broca. Même si on n'attribue pas à des mesures prises ainsi une précision mathématique et si, ce qui est vrai, on considère comme possible pour chaque os une erreur de quelques degrés, erreur à laquelle nous ne prétendons pas nous être complètement soustrait, la torsion fémorale et ses variations avec l'âge n'en restent pas moins évidentes. Les différences constatées sont suffisantes pour nous permettre d'être catégorique dans nos affirmations.

TABLEAU I.

*Torsion fémorale : Adultes.*

| FÉMUR DROIT | | FÉMUR GAUCHE | |
|---|---|---|---|
| PROCÉDÉ DE BROCA | PROCÉDÉ PERSONNEL | PROCÉDÉ DE BROCA | PROCÉDÉ PERSONNEL |
| + 14° | + 9° | + 12° | + 8° |
| + 20° | + 12° | + 14° | + 10° |
| + 17° | + °° | + 36° | + 25° |
| + 26° | + 22° | + 16° | + 10° |
| + 20° | + 7° | + 20° | + 12° |
| + 8° | + 5° | + 20° | + 15° |
| + 17° | + 9° | + 23° | + 15° |
| + 21° | + 17° | + 15° | + 7° |
| + 20° | + 7° | + 28° | + 23° |
| + 21° | + 16° | + 10° | + 10° |
| + 26° | + 22° | + 20° | + 13° |
| + 14° | + 10° | + 20° | + 16° |
| + 24° | + 18° | + 25° | + 20° |
| + 10° | + 6° | + 20° | + 12° |
| + 12° | + 10° | + 20° | + 15° |

Pendant toute la durée de la première moitié de la vie intra-utérine, le fémur humain est absolument dépourvu de torsion, semblable à celui des oiseaux sous ce rapport. La tête regarde directement en dedans. Pendant la deuxième moitié, il se déforme,

la tête se déplace en avant de 30° à 50°, et cette torsion se fait peu à peu, pendant toute la durée des derniers mois. Après la naissance, la déformation se corrige, mais imparfaitement, cette correction n'est que de 15° à 30° ordinairement. Elle se fait très rapidement dans les premières années, et paraît se continuer pendant toute la durée du développement du squelette.

Une des difficultés que présentait cette recherche était d'avoir en nombre suffisant des os frais d'embryons, de fœtus et d'enfants. Sont tout au plus utilisables les fémurs à épiphyses cartilagineuses conservés dans l'alcool ou le formol; encore est-il bon d'utiliser les renseignements qu'ils donnent seulement s'ils concordent avec ceux fournis par les os frais. Nous avons mesuré 32 fémurs d'enfants de 0 à douze ans et 34 fémurs d'embryons ou fœtus, du deuxième au neuvième mois. Ces chiffres, sans être très considérables, suffisent pour la démonstration que nous avons à faire, tant est grande leur concordance.

Chez les embryons âgés de moins de trois mois, les fémurs sont trop petits et trop mous, même durcis dans le formol, on ne peut y faire des mensurations précises. Pourtant, en traversant les épiphyses cartilagineuses, suivant leurs axes, par de très fines aiguilles de couturière, nous avons pu faire de grossières mensurations. Elles nous ont montré qu'à cet âge la torsion est nulle. De trois à quatre mois, elle reste encore au voisinage de 0°; parfois même, mais cela n'a pas d'importance, l'extrémité interne de l'axe de l'extrémité supérieure se porte en arrière de l'axe bicondylien. Ces variations en avant ou en arrière de l'axe idéal, situé mathématiquement dans le même plan que celui de l'extrémité inférieure, s'observent couramment chez tous les animaux, les oiseaux par exemple, lesquels pourtant n'ont pas et ne peuvent pas avoir de torsion fémorale : les angles, en zoologie, sont toujours variables dans d'assez grandes proportions, nous l'avons déjà dit. Dans nos tableaux le signe — indique que l'axe de l'extrémité supérieure se dirige obliquement en arrière et en dedans quand celui de l'extrémité inférieure est transversal. Le signe +, désigne la torsion normale, il s'applique à l'obliquité de dehors en dedans et d'arrière en avant que doit présenter l'épiphyse supérieure du fémur.

A quatre mois environ, la torsion commence. A travers les irrégularités de nos chiffres, il est facile de le voir, elle va en augmen-

tant jusqu'à la naissance. Elle est alors de + 40° en moyenne, nos chiffres extrêmes étant + 30° et + 60° (enfant d'un mois). Après la naissance, la torsion commence bientôt à suivre une marche régressive : de deux à quatre ans, la moyenne n'est plus que de + 35° environ. De six à douze ans, elle oscille entre + 25° et + 30° ; chez l'adulte, enfin, elle descend à + 11°8. Nos mensurations ne sont pas en nombre assez considérable pour que nous puissions indiquer année par année la marche de la détorsion, pas plus que nous ne voudrions prétendre déterminer, mois parmis, le développement de la torsion avant la naissance. Mais nous pouvons l'affirmer une fois encore, la torsion, nulle jusqu'au quatrième mois de la vie intra-utérine, se développe progressivement pendant les cinq derniers mois, atteint, au moment de la naissance, 1/3 à 2/3 d'angle droit, puis, peu à peu, diminue et, d'année en année perdant quelques degrés, arrive à n'être plus que de + 10° à + 12° chez l'adulte (fig. 25).

### Tableau II.

*Torsion fémorale : Embryons et fœtus humains.*

| Age de la grossesse | Fémur droit | | Fémur gauche | |
|---|---|---|---|---|
| | Procédé de Broca | Procédé personnel | Procédé de Broca | Procédé personnel |
| 55 jours | | 0° | | |
| 2 mois | | | | 0° |
| 70 jours | | 0° | | |
| 75 — | | | | 0° |
| 3 mois 1/2 | | — 4° | | |
| — | | — 5° | | — 3° |
| — | — 6° | — 4° | | |
| 4 mois | + 27° | + 20° | + 28° | + 20° |
| 5 — | | | + 28° | + 20° |
| 6 mois | + 30° | + 22° | | |
| — | | + 7° | | + 20° |
| — | | + 18° | | + 14° |
| — | | | | + 20° |
| — | | + 10° | | + 10° |
| — | | + 20° | | + 30° |
| 7 mois | + 12° | + 7° | + 45° | + 40° |
| — | | | | + 45° |
| 8 mois | | | + 51° | + 45° |
| — | + 55° | + 50° | | |
| — | | + 43° | | |
| — | | + 40° | | |
| — | + 55° | + 45° | + 58° | + 55° |
| 8 mois 1/2 | + 38° | + 40° | | |
| 9 mois | | | + 48° | + 42° |
| | + 32° | + 30° | + 42° | + 36° |

TABLEAU III.

*Torsion fémorale : Enfants.*

| AGE | FÉMUR DROIT | | FÉMUR GAUCHE | |
|---|---|---|---|---|
| | PROCÉDÉ DE BROCA | PROCÉDÉ PERSONNEL | PROCÉDÉ DE BROCA | PROCÉDÉ PERSONNEL |
| Nouveau-né | + 58° | + 52° | | |
| — | | + 35° | | + 43° |
| 15 jours | | | + 45° | + 40° |
| 1 mois | + 64° | + 60° | + 43° | + 38° |
| 3 mois | + 53° | + 48° | | |
| — | + 60° | + 55° | + 60° | + 50° |
| 4 mois | | | + 40° | + 32° |
| — | | | + 54° | + 47° |
| 6 mois | + 43° | + 40° | | |
| 1 an | | | + 50° | + 41° |
| — | | | + 35° | + 33° |
| — | + 30° | + 34° | | |
| 2 ans | | | + 28° | + 20° |
| — | | | + 32° | + 30° |
| — | | | + 35° | + 28° |
| — | | | + 50° | + 42° |
| — | + 45° | + 42° | + 37° | + 35° |
| 3 ans | | | + 35° | + 30° |
| 4 ans | + 36° | + 30° | | |
| — | | | + 58° | + 55° |
| 6 ans | | | + 30° | + 25° |
| 8 ans | + 35° | + 32° | + 41° | + 38° |
| 10 ans | + 29° | + 24° | | |
| — | | | + 29° | + 24° |
| — | + 14° | + 9° | | |
| 12 ans | | | + 35° | + 27° |
| — | | | + 32° | + 26° |

L'existence de cette torsion est ici bien certaine, puisque, par définition, nous disons qu'un os se tord quand l'axe d'une extrémité tourne, par rapport à l'autre, autour de l'axe diaphysaire. Les torsions se produisent toujours dans les cartilages de conjugaison. Mais est ce dans le supérieur, est-ce dans l'inférieur? A priori, rien ne nous permet d'en indiquer le siège exact. Le raisonnement nous conduit à affirmer qu'elle se fait entre la diaphyse et le cartilage épiphysaire supérieur (fig. 26).

Si la torsion se produisait dans le cartilage de conjugaison inférieur, la diaphyse restant fixe, par rotation de l'épiphyse autour de l'axe anatomique de l'os, nous verrions l'axe bicondylien, transversal chez l'embryon, devenir très oblique de dedans en dehors et d'arrière en avant chez le fœtus et l'enfant, puis se rapprocher ulté-

rieurement de la transversale. Or, l'embryon de trois mois, le fœtus et l'enfant, à leurs divers âges, gardent l'axe du genou toujours transversal. Si une obliquité existe chez le fœtus, elle est inverse de celle que la torsion produirait, et a pour but de ramener




Fig. 25. — Evolution de la torsion fémorale chez l'homme. Chez le fœtus de 4 mois comme chez l'oiseau O, et le lapin L, elle est nulle. Mais à 5 mois elle est déjà de 10°; à 6 mois elle atteint 20°; à 9 mois elle a acquis son maximum. Elle diminue alors, n'est plus que de 20° à 8 ans et de 12° chez l'adulte.

les pieds en dedans, dans l'aire du sphéroïde utérin. La torsion ne se fait donc pas entre la diaphyse et l'épiphyse inférieure.

Le Pr Testut nie que la torsion fémorale puisse se produire vers l'extrémité supérieure du fémur à cause de la fixité que présente la direction de l'axe du col. Pour vérifier cette opinion nous avons pris des embryons, des fœtus et des enfants et nous avons fait des coupes destinées à mettre en évidence la direction du col du fémur lorsque l'os iliaque et le fémur sont dans leurs rapports normaux.

Dans cet examen nous laissions les axes des genoux dans la situation qu'ils occupent normalement chez l'enfant vivant, et nous étions ainsi assuré de ne pas altérer l'orientation du col fémoral. Or, ces coupes contredisent l'opinion de Testut; il est bien entendu

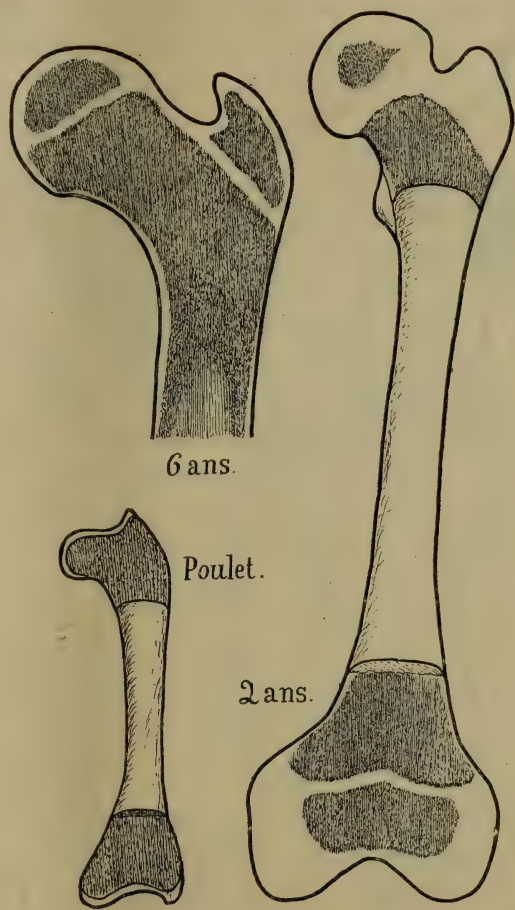


Fig. 26. — 1° Lignes d'ossification du fémur chez un enfant de deux ans; 2° celles de l'extrémité supérieure à 6 ans; 3° coupe du fémur d'un jeune poulet, montrant l'absence de points épiphysaires.

que des mensurations très précises sont ici impossibles; mais, il est juste de l'ajouter, des petites erreurs de quelques degrés n'ont aucune importance. Les cols fémoraux de l'embryon sont transversaux. L'axe de l'un et l'axe de l'autre sont dans un même plan, et ce plan est sensiblement le même que celui inscrit par les axes anatomiques des fémurs.

Le col fémoral du fœtus (fig. 27), se dirige obliquement en avant et en dedans, et d'autant plus que la vie fœtale est plus près de son terme. D'autre part, l'obliquité est toujours proportionnelle à la

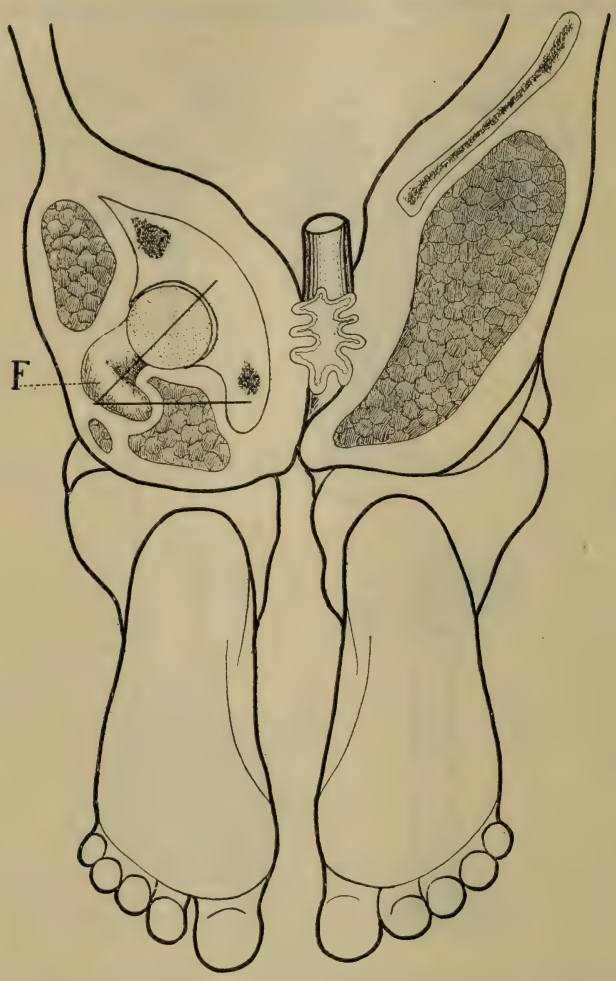


Fig. 27. — Décalque d'une coupe de fœtus à terme, perpendiculaire au fémur gauche, et passant à travers la tête fémorale F. Elle montre que l'épiphyse est en forte antéversion. Il est facile de voir, sur des squelettes montés, que cette antéversion a énormément diminué chez l'adulte et qu'elle est proportionnelle à la torsion fémorale. Elle est nulle chez l'embryon de moins de 4 mois.

torsion fémorale. Sur nos coupes, nous le voyons former, avec une ligne allant d'un trochanter à l'autre, un angle d'un tiers à deux tiers d'angle droit, le fœtus étant à terme. Cet angle est égal à celui qu'il forme avec l'axe bicondylien. Après la naissance, l'obliquité

diminue, comme la torsion, mais l'une et l'autre ne disparaissent jamais complètement. L'inclinaison du col par rapport au plan transversal du corps apparaissant en même temps que la torsion, variant avec elle et dans les mêmes proportions, nous pouvons affirmer que ce sont là deux phénomènes connexes. La fixité de l'axe transversal du genou nous le prouve, ces changements dans l'inclinaison du col sont le résultat immédiat de la torsion fémorale. Il y a des torsions pathologiques, telles celles de certains rachitiques, qui changent la direction de l'axe du genou, mais la torsion normale influe seulement sur celle du col fémoral. L'épiphyse inférieure et la diaphyse restant fixes, la torsion se produit forcément dans le cartilage de conjugaison supérieur, celui qui unit la diaphyse à la tête et au grand trochanter. Voilà précisé un deuxième point, le lieu de production de la torsion fémorale. Il reste à en étudier la cause et le mécanisme.

On l'a attribuée à l'attitude bipède, et cette cause on la lui donne encore aujourd'hui. Cette opinion est erronée. Les oiseaux sont aussi des bipèdes et pourtant ils n'ont pas de torsion fémorale : le casoar et l'autruche, le coq domestique, sont aussi parfaitement bipèdes que l'homme, depuis bien longtemps les philosophes l'ont remarqué ironiquement. Les anthropoïdes ne sont pas bipèdes et pourtant l'analogie nous permet de considérer l'obliquité en avant de leur col fémoral, contrairement à ce qui se passe dans les quadrupèdes, comme le résultat d'une torsion. Chez l'homme lui-même, la torsion diminue dès qu'il commence à se tenir sur ses deux pieds. La cause de cette torsion n'est donc pas l'attitude bipède.

La torsion humérale est le résultat d'actions musculaires, tonicité et contraction des rotateurs en dehors, agissant sur l'épiphyse, et des rotateurs en dedans entraînant la diaphyse. Le résultat est un déplacement de la diaphyse, par rotation, se faisant toujours dans le même sens. Il n'en est pas de même pour la torsion fémorale.

Les muscles extenseurs et les muscles fléchisseurs, les adducteurs et les abducteurs, parallèles au fémur, ne peuvent produire de torsion. Seuls des rotateurs en dehors agissant sur l'épiphyse pour amener le trochanter en arrière, ou des rotateurs en dedans, attirant la diaphyse, pourraient produire ce résultat. La fixité de direction de l'axe du genou, avons-nous dit, ne permet de songer ni au

déplacement de la diaphyse ni à celui de l'épiphyse inférieure. L'action tordante ne pourrait donc résider que dans la tonicité ou les contractions de rotateurs en dehors insérés sur l'épiphyse.

La diminution de la torsion après la naissance, son accroissement pendant la vie intra-utérine indiqueraient que ces muscles rotateurs en dehors seraient plus puissants dans la position de flexion du fémur. Or voici ce que nous donne l'étude géométrique des muscles rotateurs en dedans, rotateurs en dehors et abducteurs. Ces muscles étant schématiquement déterminés par trois flèches indiquant

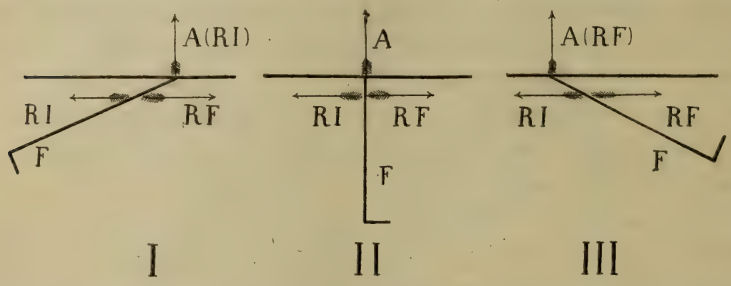


Fig. 28. — Dans la flexion I, les muscles abducteurs, A, deviennent rotateurs en dedans A (RI). Dans l'extention III, ils deviennent rotateurs en dehors A (RF).

le sens de leur action sur le fémur en extension (fig. 28), on voit que, quand le fémur est fléchi, les muscles abducteurs ajoutent leur action à celle des rotateurs en dedans dont le rôle ne change pas. Donc, l'action des muscles rotateurs en dehors étant moindre quand le fémur est fléchi que quand il est étendu, elle ne peut pas expliquer la torsion ou la détorsion fémorale. Nous avons eu plus haut l'occasion de dire que l'étude des insertions musculaires du fémur nous confirme dans cette opinion : les muscles rotateurs qui s'insèrent sur la diaphyse sont des rotateurs en dehors ; ils ne peuvent, pendant la vie intra-utérine, tordre la diaphyse en dedans ; les rotateurs les plus importants s'insèrent sur l'épiphyse, et la position de flexion augmente le nombre des rotateurs en dedans qui s'opposent à la torsion. Quant à la détorsion par le muscle psoas-iliaque et le grand fessier, rotateurs de la diaphyse en dehors, elle n'existe pas à l'état normal puisque la direction du genou reste fixe, mais il est problable qu'elle doit intervenir dans certains états pathologiques. La différence entre ceux-ci et l'état normal nous le montre clairement, les rotateurs de la diaphyse ne jouent aucun rôle dans la détorsion normale du fémur.

(*A suivre.*)

# BIBLIOGRAPHIE

**Histoire des maladies du pharynx**, par C. CHAUVEAU. 3 volumes. Paris, J.-B. Baillière, 1901.

**Pathologie comparée du pharynx**, par LE MÊME. Paris, J.-B. Baillière, 1902.

Dans ces deux ouvrages, d'importance inégale, le Dr Chauveau nous donne le complément d'un livre que nous avons été heureux de signaler ici-même, il y a deux ans [1].

L'histoire des maladies du pharynx est une œuvre d'érudition que M. Chauveau a entreprise en vue d'un grand Traité du Pharynx.

Divisant son travail en trois périodes, il nous fait connaître, dans un premier volume, les périodes gréco-romaine, byzantine et arabe. A cette époque lointaine, c'est, avant tout, l'observation qui est la véritable méthode scientifique. Il est curieux de remarquer combien, dans cette voie, les anciens médecins sont arrivés à un degré de précision véritablement étonnant; non seulement ils ont su reconnaître les principales modalités de la maladie, mais encore ils semblent avoir entrevu tout l'essentiel de la pathologie clinique pharyngée. C'est ainsi que nous apprenons à connaître, avec Chauveau, Hippocrate, Celse et leurs successeurs, les méthodistes, Cœlius et Soranus, Arétée et les pneumatistes, Galien, Oribase et Alexandre de Tralles parmi les Grecs et les Romains. Avec Byzance, apparaissent quelques noms moins connus : Aetius d'Amide, Paul d'Egine et Actuaris; enfin nous trouvons, dans la période arabe : Rhazès, Hali-Abbas, Avicenne, Albucasis et Avenzoar.

Le deuxième volume et une partie du troisième renferment la science de l'époque qui s'étend depuis l'invasion des barbares jusqu'à la Renaissance. C'est là le temps du moyen âge qui est le plus souvent d'une stérilité déplorable, non seulement au point de vue médical, mais encore au point de vue scientifique tout entier. Cependant, dit le Dr Chauveau, la médecine de ce temps est assez curieuse, car « elle nous présente le spectacle attachant et parfois poignant des efforts lents, pénibles, souvent maladroits ou entravés, mais opiniâtres et finalement victorieux, qui furent faits pour reconquérir le trésor des connaissances perdues ».

1. *Le pharynx* (*Anatomie et Physiologie*).

Avec la période moderne qui fait le sujet de la plus grande partie du troisième volume, nous voyons s'ébaucher une anatomie pathologique réelle, et la chirurgie pharyngée faire de notables progrès. C'est le temps des Fernel, Boerhaave et Vicq d'Azyr, parmi les médecins, des Ambroise Paré, Fabrice d'Aquapendente et Dionis, parmi les chirurgiens.

En somme, le grand intérêt de l'œuvre de M. Chauveau est de rendre inutiles des recherches nouvelles souvent fastidieuses; non seulement, en effet, on y trouve l'analyse de tous les auteurs anciens, mais encore leurs textes mêmes. D'un autre côté, comme le fait justement remarquer l'auteur, ce travail « permet d'établir à chaque période le bilan des connaissances, la filiation des découvertes, les progrès réalisés successivement en pathologie comme en thérapeutique pharyngées ». Ajoutons qu'une bibliographie complète vient encore pour faire de ces trois volumes un précieux ouvrage de bibliothèque.

Nous ne pouvons en dire absolument autant du petit ouvrage que M. Chauveau a consacré à la Pathologie comparée du pharynx. C'est cependant un essai intéressant consacré à un champ très limité de l'organisme, dans lequel on trouvera des recherches anatomiques personnelles, nombreuses, une réunion de notions cliniques restées jusqu'ici éparses, et enfin, comme toujours dans les œuvres de M. Chauveau, une bibliographie fort bien faite.

GUSTAVE LOISEL.

---

*Le propriétaire-gérant* : FÉLIX ALCAN.

Coulommiers. — Imprimerie PAUL BRODARD.

**FÉLIX ALCAN, ÉDITEUR**

*VIENNENT DE PARAITRE*

## TRAITÉ DE BIOLOGIE

Par **F. LE DANTEC**, chargé du cours d'embryologie à la Sorbonne.

1 fort vol. grand in-8, avec 101 figures dans le texte ..... 15 fr.

---

## LE TRAITEMENT DES AFFECTIONS DU CŒUR

PAR L'EXERCICE ET LE MOUVEMENT

Par le Dr **F. LAGRANGE**.

1 vol. in-8, avec graphiques dans le texte et une carte hors texte. . . . 6 fr.

---

## ÉTUDE ANATOMIQUE SUR LE COBAYE

Par **Henri ALEZAIS**, docteur en médecine et docteur ès sciences.

PREMIER FASCICULE : **Ostéologie, Arthrologie, Myologie.**

1 vol. in-4, avec 55 figures dans le texte..... 8 fr.

---

## DE L'ABLATION DE L'ESTOMAC

**(Ablation totale et subtotale)**

Par le Dr **Jules BŒCKEL**, Chirurgien titulaire de l'hôpital civil de Strasbourg.

1 vol. in-8, avec 11 planches hors texte..... 3 fr.

---

## LE DIABÈTE ET L'ALIMENTATION AUX POMMES DE TERRE

par **A. MOSSÉ**, professeur à la Faculté de médecine de Toulouse.

1 volume in-8, avec graphiques..... 5 fr

---

## CAUSERIES SANITAIRES

**Conférences de la Croix-Rouge** (Comité départemental de Dijon)

Par le Dr **A. YVERT**, médecin principal de l'armée en retraite, chirurgien à Dijon

*Préface de M. le sénateur STRAUSS.*

TOME Ier : **Des applications de la théorie des germes à la Médecine, à la Chirurgie et à l'Hygiène.** 1 vol. in-8. . . . . 5 fr.

---

## RECHERCHES SUR LA VIE OSCILLANTE

**Essai de Biodynamique**

Par le Dr **Joseph NOÉ**, chef-adjoint de laboratoire à la Faculté de Paris.

1 volume in-8, avec 38 graphiques et 2 figures dans le texte..... 7 fr.

---

# LES OBSESSIONS

ET

# LA PSYCHASTHÉNIE

II

*Fragments des leçons cliniques du mardi*

*sur les états neurasthéniques, les aboulies, les sentiments d'incomplétude, les agitations et les angoisses diffuses, les algies, les phobies, les délires du contact, les tics, les manies mentales, les folies du doute, les idées obsédantes, les impulsions, leur pathogénie et leur traitement*

PAR MM. LES Drs

**F. RAYMOND** et **Pierre JANET**

Professeur de la clinique des maladies du système nerveux à la Salpêtrière.

Professeur de psychologie au Collège de France, Directeur du Laboratoire de psychologie à la Salpêtrière.

Un fort vol. in-8 raisin, avec 22 gravures dans le texte..... 14 fr.

PRÉCÉDEMMENT PUBLIÉ :

**Les Obsessions et la Psychasthénie.** — I. *Études cliniques et expérimentales*, par le Dr PIERRE JANET. 1 vol. in-8 raisin, avec gravures dans le texte. 18 fr.

# TABLE DES MATIÈRES

Ch. FÉRÉ. — Note sur les variétés de l'amplitude et de la direction de quelques mouvements du membre supérieur (*avec 2 planches hors texte*) ..... 341

P. ANCEL et L. SENCERT. — Morphologie du péritoine. Les ligaments hépatiques accessoires chez l'homme (*avec 4 figures dans le texte et 3 planches hors texte*) ..... 353

A.-H. SOULIÉ. — Recherches sur le développement des capsules surrénales chez les Vertébrés supérieurs (*suite*) ..... 390

P. Le DAMANY. — Les torsions osseuses, leur rôle dans la transformation des membres (*suite*) [*avec 9 figures dans le texte*] ..... 426

BIBLIOGRAPHIE. — Histoire des maladies du pharynx, par *C. Chauveau*. — Pathologie comparée du pharynx, par *le même* ..... 451

Le *Journal de l'Anatomie et de la Physiologie* paraît tous les deux mois :

**CONDITIONS DE LA SOUSCRIPTION**

Un numéro ..... 6 fr. »
Un an, pour Paris ..... 30 »
— pour les départements et l'étranger ..... 33 »

CHAQUE LIVRAISON CONTIENT :

1° Des *travaux originaux* sur les divers sujets que comporte son titre, accompagnés de planches hors texte en noir et en couleurs, et de gravures dans le texte ;

2° Des *analyses et comptes rendus* de travaux présentés aux Sociétés savantes françaises et étrangères.

IL A EN OUTRE POUR OBJET :

La *tératologie*, la *chimie organique*, l'*hygiène*, la *toxicologie* et la *médecine légale* dans leurs rapports avec l'anatomie et la physiologie ;

Les applications de l'anatomie et de la physiologie à la *pratique de la médecine, de la chirurgie et de l'obstétrique*.

Les ouvrages à analyser, et tout ce qui concerne la rédaction, devront être adressés *franco* à la librairie FÉLIX ALCAN, 108, boulevard Saint-Germain, Paris (6e).

**FÉLIX ALCAN, ÉDITEUR**

**Viennent de paraître :**

BIBLIOTHÈQUE DE PHILOSOPHIE CONTEMPORAINE

LES PHÉNOMÈNES PSYCHIQUES

**RECHERCHES — OBSERVATIONS — MÉTHODES**

**Par J. MAXWELL**

Docteur en médecine
Avocat général près la Cour d'appel de Bordeaux.

**Préface de Ch. Richet.**

1 volume in-8 ..... 5 fr.

ÉTUDES DE PSYCHOLOGIE PHYSIOLOGIQUE ET PATHOLOGIQUE

Par le Dr **E. GLEY**

Professeur agrégé de la Faculté de médecine de Paris,
assistant près la chaire de physiologie générale au Muséum d'histoire naturelle,
membre de l'Académie de médecine.

**Les conditions physiologiques de l'activité intellectuelle. Les mouvements musculaires inconscients. — Le sens musculaire. — Les aberrations de l'instinct sexuel.**

1 volume in-8 ..... 5 fr.

PHILOSOPHIE DE L'EFFORT

**Essais philosophiques d'un naturaliste**

**Par Armand SABATIER,**

Doyen de la Faculté des sciences de l'Université de Montpellier.

1 volume in-8 ..... 7 fr. 50

Coulommiers. — Imp. PAUL BRODARD.

7514

# JOURNAL
DE
# L'ANATOMIE
ET DE
# LA PHYSIOLOGIE
NORMALES ET PATHOLOGIQUES
## DE L'HOMME ET DES ANIMAUX

Fondé par CHARLES ROBIN (1864-1885)
Continué par GEORGES POUCHET (1885-1894)

PUBLIÉ PAR MATHIAS DUVAL
Membre de l'Académie de médecine, professeur à la Faculté de médecine

AVEC LE CONCOURS DE MM.

RETTERER
Professeur agrégé à la Faculté de médecine de Paris.

TOURNEUX
Professeur à la Faculté de médecine de Toulouse.

XXXIXe ANNÉE, 1903. — N° 5. — SEPTEMBRE-OCTOBRE

FÉLIX ALCAN, ÉDITEUR
ANCIENNE LIBRAIRIE GERMER BAILLIÈRE ET Cie
108, BOULEVARD SAINT-GERMAIN, 108
PARIS, 6e

1903

## FÉLIX ALCAN, ÉDITEUR

# *Revue de Médecine et Revue de Chirurgie*

La *Revue de médecine* et la *Revue de chirurgie*, qui constituent la 2e série de la *Revue mensuelle de médecine et de chirurgie*, paraissent tous les mois; chaque livraison de la *Revue de médecine* contient 5 à 6 feuilles grand in-8; chaque livraison de la *Revue de chirurgie* contient de 8 à 9 feuilles grand in-8.

S'ADRESSER POUR LA RÉDACTION :

*Revue de médecine* : à M. le Dr **Landouzy**, 4, rue Chauveau-Lagarde, Paris (8e), ou à M. le Dr **Lépine**, 30, place Bellecour, Lyon.

*Revue de chirurgie* : à M. le Dr **F. Terrier**, 11, rue de Solférino, Paris (7e).

POUR L'ADMINISTRATION :

A M. **Félix Alcan**, libraire-éditeur, 108, boulevard Saint-Germain, Paris (6e).

PRIX D'ABONNEMENT :

| Pour la Revue de Médecine | | Pour la Revue de Chirurgie | |
|---|---|---|---|
| Un an, Paris | **20** fr. | Un an, Paris | **30** fr. |
| — Départements et étranger | **23** fr. | — Départements et étranger | **33** fr. |
| La livraison | **2** fr. | La livraison | **3** fr. |

Les *deux Revues* réunies, un an, Paris, **45** fr.; départements et étranger, **50** fr.

Les quatre années de la *Revue mensuelle de médecine et de chirurgie* (1877, 1878, 1879 et 1880) se vendent chacune séparément 20 fr.; la livraison, 2 fr.

Les vingt-deux premières années (1881 à 1902) de la *Revue de médecine* se vendent le même prix. Les dix-huit premières années (1881 à 1898) de la *Revue de chirurgie*, 20 fr. Les autres années, 30 fr.

---

## FÉLIX ALCAN, ÉDITEUR

*DERNIÈRES PUBLICATIONS MÉDICALES*

### LE TRAITEMENT DES AFFECTIONS DU CŒUR
PAR L'EXERCICE ET LE MOUVEMENT

Par le Dr **F. LAGRANGE**

1 vol. in-8, avec graphiques dans le texte et une carte hors texte. . . . **6** fr.

---

### ÉTUDE ANATOMIQUE SUR LE COBAYE

Par **Henri ALEZAIS**, docteur en médecine et docteur ès sciences.

PREMIER FASCICULE : **Ostéologie, Arthrologie, Myologie.**

1 vol. in-4, avec 55 figures dans le texte..... **8** fr.

---

### LE DIABÈTE ET L'ALIMENTATION AUX POMMES DE TERRE

par **A. MOSSÉ**, professeur à la Faculté de médecine de Toulouse.

1 volume in-8, avec graphiques..... **5** fr.

---

### ÉTUDES DE PSYCHOLOGIE
Physiologique et Pathologique

Par le Dr **E. GLEY**

Professeur agrégé de la Faculté de médecine de Paris,
assistant près la chaire de physiologie générale au Muséum d'histoire naturelle,
membre de l'Académie de médecine.

**Les conditions physiologiques de l'activité intellectuelle.**
**Les mouvements musculaires inconscients. — Le sens musculaire. — Les aberrations de l'instinct sexuel.**

1 volume in-8, de la *Bibliothèque de philosophie contemporaine*..... **5** fr.

NOV 27 1903

# SUR LA
# CICATRISATION DES PLAIES DE LA CORNÉE

**Par Éd. RETTERER**

Chef des travaux pratiques d'histologie à la Faculté de Médecine de Paris.

PLANCHES XIII ET XIV.

---

Dans une série de recherches [1] portant sur le développement des follicules clos dans les amygdales et les plaques de Peyer, j'ai montré que l'épithélium contribue à la formation de ces organes; de plus, l'épithélium qui revêt ou pénètre l'organe adulte, continue à évoluer de façon à se transformer constamment dans les divers éléments du tissu conjonctif.

Les phénomènes sont identiques dans la muqueuse glando-préputiale du chien [2], où les follicules et les papilles du derme sont également d'origine épithéliale.

L'expérimentation m'a donné ensuite des résultats confirmatifs. Après avoir détruit mécaniquement les tissus sous-dermiques et supprimé du même coup les vaisseaux et les nerfs de la peau, j'ai provoqué [3], sans toucher à l'épiderme, l'hypertrophie et l'hyperplasie des cellules épithéliales, puis leur transformation en tissu papillaire ou conjonctif.

On sait que les premières phases de la cicatrisation des plaies de la cornée sont caractérisées par le développement d'un bourgeon épithélial; mais ce bourgeon n'aurait, d'après les classiques, qu'une existence transitoire et la cicatrice *définitive* serait produite par la prolifération du *tissu propre* ou parenchyme cornéen.

1. On en trouvera la liste dans mon travail intitulé « Évolution de l'amygdale du chien », *XIII^e Congrès international de médecine, Section d'Histologie et d'Embryologie*, Paris, 1900.

2. Développement et structure du chorion de la muqueuse glando-préputiale du chien, *C. R. de l'Association des Anatomistes*, 1^re session, 1899.

3. *C. R. Acad. des Sciences*, t. CXXXVI, p. 511 et 697.

Pour savoir si la cornée, organe privé normalement de vaisseaux sanguins, se comporte comme les amygdales, les muqueuses et la peau décollée et si les éléments épithéliaux conservent dans la cornée adulte les mêmes facultés que l'épithélium embryonnaire, je me suis décidé à étudier la cicatrisation des plaies de la cornée. J'ai choisi le Cobaye, parce que cet animal possède une cornée mince, facile à inclure dans la paraffine et à couper en ruban[1].

## Mode d'expérimentation et technique histologique.

Au lieu d'incisions linéaires pratiquées, à l'exemple de Hans von Wyss, Neese et Ranvier, perpendiculairement à la surface antérieure de la cornée, j'emploie un procédé analogue à celui qui m'a servi pour décoller les membranes tégumentaires. J'insenbilise la cornée en y mettant quelques grains de cocaïne; puis, après avoir immobilisé le globe oculaire en saisissant la troisième paupière avec une pince à pression, je fais pénétrer la pointe du couteau de Graefe dans la cornée et je la dirige obliquement ou parallèlement à la courbure de la face antérieure. La pointe du couteau peut être suivie par transparence; si on lui imprime de légers mouvements, il est aisé de décoller, sur quelques dixièmes de millimètre ou un millimètre, la portion antérieure du parenchyme cornéen de sa portion postérieure. D'autres fois, je transformai la plaie simple en une incision pénétrante, en poussant la pointe jusque dans la chambre antérieure; grâce à la direction oblique du couteau, l'orifice postérieur du canal ne correspondait plus à l'orifice antérieur. D'autres fois encore, sans perforer la membrane de Descemet, je me bornai à faire sortir la pointe par la face antérieure de la cornée, à un millimètre environ du point où je l'avais enfoncée, de façon à obtenir un trajet fistuleux dont les deux orifices débouchaient sur la face antérieure de la cornée.

Je procédai par lots de douze à quinze animaux et je pratiquai l'opération sur les deux yeux à la fois. Si l'on enlève jour par jour les deux cornées à un animal, on possède deux séries complètes de pièces sur lesquelles il est possible d'étudier toutes les phases de la cicatrisation.

1. J'ai communiqué les principaux résultats de ces recherches à la 5e réunion de l'Association des Anatomistes, *De l'Association des Anatomistes*, 5e session, Liège, Avril 1903, p. 105.

J'ai débité une cinquantaine de cornées ainsi opérées en coupes sériées, dont je me contente de décrire les stades caractéristiques.

Toutes les cornées ont été fixées dans le même liquide (liquide de Branca [1]).

Comme pour la peau, je laisse les cornées séjourner aussi peu de temps que possible dans l'alcool et je les monte ensuite dans la paraffine d'après la technique que j'ai décrite dans le *Journal de l'Anatomie et de la Physiologie*, 1903, p. 196.

Les coupes épaisses de 7 μ sont excellentes pour l'étude des phénomènes évolutifs, et, je le répète, il est facile de débiter la cornée de cobaye en coupes sériées, ayant les unes et les autres une épaisseur de 7 μ.

Voici les colorations successives que j'ai appliquées aux coupes : 1° séjour d'une heure dans de la vieille hématoxyline de Böhmer; 2° lavage à l'eau; 3° séjour d'une heure dans une solution d'éosine-orange-aurantia; 4° lavage à l'eau, puis décoloration à l'alcool contenant des traces d'acide oxalique; 5° lavage pendant une heure dans l'eau courante; 6° coloration à la fuchsine acide. Ensuite je les déshydrate et je les monte dans le baume.

Voici dans quel ordre je présenterai mes observations et la critique expérimentale qui font l'objet de ce mémoire :

1° *Exposé des recherches expérimentales;*
2° *Structure et évolution de l'épithélium. Historique;*
3° *Cicatrisation des plaies de la cornée. Historique;*
4° *Régénération;*
5° *Conclusion générale.*

## I. — Exposé des recherches expérimentales.

L'épithélium antérieur de la cornée normale de cobaye est composé de 5, 6 ou 7 assises de cellules épithéliales : l'assise profonde comprend des cellules allongées prismatiques ou cylindriques (Fig. I, 1); leur direction est perpendiculaire à la cornée; les deux

1. Voici comment M. Branca conseille de préparer ce liquide fixateur, qui m'a donné des résultats tels que je ne saurais trop le recommander :

1° Faire une solution saturée de sublimé dans l'eau;

2° Verser la solution bouillante dans de l'acide picrique cristallisé en excès;

3° A 200$^{c3}$ de la solution refroidie, ajouter : *a*) 40$^{c3}$ de formol à 40 p. 100; *b*) 5$^{c3}$ d'acide acétique cristallisable;

4° Fixer de 4 à 24 heures; puis laver dans l'eau et déshydrater dans l'alcool.

ou trois assises qui viennent ensuite (2) sont polyédriques, mais leur grand axe tend à s'allonger parallèlement à la face antérieure de la cornée. Enfin, les deux ou trois assises terminales ou superficielles (3) sont très allongées et aplaties parallèlement à la face antérieure de la cornée.

La coupe à laquelle est empruntée la figure I a été étudiée et dessinée à l'objectif à immersion; elle peut donner une idée de la structure physiologique du protoplasma des cellules épithéliales de la cornée. Les cellules cylindriques ont une extrémité profonde, ou pied, très allongée, dont la zone périphérique montre un cytoplasma dense, très colorable par l'hématoxyline. Je l'appelle pour ce motif *substance ou protoplasma chromophile*. Entre le noyau et la zone chromophile existe un protoplasma clair, que ne colore pas l'hématoxyline; c'est l'*hyaloplasma*. Remarquons les *filaments chromophiles* qui traversent dans quelques cellules cette zone d'hyaloplasma. On voit entre deux cellules voisines une ligne claire, limitée de part et d'autre par un contour net de cytoplasma chromophile. Dans quelques lignes claires, on aperçoit un filament (4,4) chromophile, dirigé perpendiculairement à la cornée (pied très effilé d'une cellule cylindrique); mais nulle part les lignes claires qui existent entre les cellules cylindriques ne présentent de striation transversale. Cette striation chromophile transversale devient, par contre, très nette dans les assises suivantes.

Notons enfin, dans les assises moyennes, la présence d'une cellule épithéliale dont le cytoplasma hyalin est limité par une zone très mince de protoplasma chromophile.

A. — *Cornée de Cobaye cinq heures après l'incision* (Fig. II et III).

La figure II représente une coupe de la cornée d'un Cobaye enlevée cinq heures après une incision superficielle. La solution de continuité est longue de 0 mm. 18; au niveau de l'épithélium antérieur, les lèvres sont écartées de 0 mm. 01, mais cet écartement n'atteint que 6 à 8 μ dans le tissu propre ou parenchyme cornéen. Dans la solution de continuité on aperçoit plusieurs éléments libres ou leucocytes dont les uns sont à l'état de noyaux, les autres entourés encore d'une couche de cytoplasma. Le long des lèvres se trouvent des cellules conjonctives fusiformes reliées entre elles par des tractus de protoplasma chromophile. Entre les lèvres épithéliales, on aper-

çoit une traînée épithéliale qui a été détachée par le couteau.

Le *tissu propre* de la cornée, que j'appellerai, comme je l'ai déjà dit, parenchyme cornéen, est déjà modifié près du voisinage de la solution de continuité; en effet, les traînées de cellules fixes sont plus accentuées; le cytoplasma chromophile a augmenté de volume et le long de ces traînées, au moins sur l'une des faces, les espaces cornéens se sont élargis aux dépens de lames cornéennes dont la substance s'est raréfiée ou a disparu partiellement par fonte. En d'autres points, en 2 par exemple, on voit à la place d'une cellule fixe un amas de petites cellules; en d'autres points encore, il existe des granulations chromatiques ou chromophiles.

L'épithélium normal de la cornée (V. p. 455) est épais de 0 mm. 3 en moyenne et se compose de cinq à six assises cellulaires. L'incision change ces rapports : sur la lèvre gauche de la solution de continuité, l'épithélium forme une saillie deux à trois fois plus volumineuse et présentant sept à huit assises de cellules épithéliales. Deux ou trois de ces cellules (en 3) ont subi des modifications structurales qui en font des cellules étoilées : leur cytoplasma est clair et a augmenté de volume; on y distingue un réticulum chromophile dans les mailles duquel se trouve un protoplasma transparent ou hyaloplasma.

Dans l'épaississement épithélial de la lèvre gauche, je n'ai pas vu une seule mitose dans aucune des coupes de la série; les cellules sont légèrement plus volumineuses, il est vrai. La lèvre droite de l'incision est à peine aussi épaisse que le reste de l'épithélium.

En résumé, au bout de cinq heures, on constate déjà de l'hypertrophie et des modifications structurales dans une portion des cellules épithéliales avoisinant la solution de continuité. Les lèvres de la plaie épithéliale ne sont pas encore soudées. Si la lèvre gauche est plus épaisse, c'est que la pointe du couteau a été dirigée à gauche et a pénétré au-dessous d'elle, en tassant et en refoulant les cellules épithéliales qui, on le sait, ont la consistance de la cire. C'est à cette action mécanique que j'attribue, dans les incisions *obliques*, l'amincissement de l'une des lèvres et l'épaississement de l'autre.

Cependant cette influence purement mécanique est suivie de très près par des modifications intimes de structure. La figure II nous en a déjà montré en 3. Sur une coupe de la même cornée, mais

passant par le milieu de la lèvre gauche, ces changements de structure sont déjà plus prononcés (fig. III). Si nous examinons l'assise profonde, en 6 et 7, nous voyons les cellules cylindriques parcourues par des stries perpendiculaires à la cornée et séparées par de l'hyaloplasma. Les lignes réfringentes sont également élargies et des stries chromophiles les traversent et passent d'une cellule à l'autre (en 3).

La portion centrale (1) du petit bourgeon épithélial (fig. III) montre des modifications cellulaires plus accentuées encore : on y voit un groupe de 6 à 8 cellules dont le noyau est composé d'une chromatine plus dense; la distance qui sépare deux noyaux voisins a également augmenté.

Chacun des noyaux est entouré immédiatement d'une zone protoplasmique qui a la structure du protoplasma de l'épithélium normal : il a de l'élection pour l'hématoxyline et il se prolonge plus loin en une ou plusieurs trabécules de même nature qui sont épaisses de 1 à 4 μ. Ces trabécules se continuent partout avec le protoplasma des cellules environnantes.

Sur son parcours, la trabécule émet des filaments chromophiles plus fins qui s'anastomosent et circonscrivent des espaces de 3 à 4 μ, remplis d'un protoplasma transparent, amorphe et que colorent, non point l'hématoxyline, mais l'éosine et l'orange.

A gauche (2), cette modification du cytoplasma s'étend jusque sur l'assise de cellules cylindriques : le fond de l'une de ces cellules commence à présenter des filaments chromophiles anastomosés et entourés de traînées d'hyaloplasma; la cellule qui se trouve à droite de 2 est devenue franchement étoilée, comme le sont les cellules de la portion centrale du bourgeon.

Autrement dit, le cytoplasma uniformément granuleux et colorable des cellules normales s'est accru et transformé en deux substances, qui présentent des réactions différentes : l'une, figurant un réseau, est chromophile, tandis que l'autre substance, comprise dans les mailles du réseau, est de nature amorphe et peu ou point colorable (hyaloplasma).

Il suffit de comparer les figures I II et III (ces deux dernières, dessinées à un grossissement plus faible que la figure I), pour saisir du premier coup d'œil les changements survenus dans le protoplasma cellulaire : dans les conditions physiologiques (fig. I), le cytoplasma est granuleux et chromophile, sauf la portion périnu-

cléaire de certaines cellules; les lignes réfringentes sont minces et traversées, dans les couches moyennes de l'épithélium, par des filaments chromophiles très délicats. Quelques heures après le traumatisme, le cytoplasma s'est accru dans les cellules voisines de l'incision, et, dans ce cytoplasma, on distingue, *même à un grossissement moyen*, des filaments chromophiles séparés les uns des autres par de l'hyaloplasma. Les lignes réfringentes se sont élargies et elles sont cloisonnées par des filaments chromophiles.

En ce qui concerne le parenchyme cornéen, il montre sur le pourtour du bourgeon épithélial des espaces élargis (8) renfermant des éléments cellulaires, fusiformes sur la coupe. Plus près du bourgeon (en 4), on observe un amas de cellules plus ou moins arrondies qui sont reliées au fond des cellules cylindriques par un réticulum chromophile. Les mailles de ce réticulum sont pleines et remplies d'un protoplasma transparent.

Quelle interprétation convient-il de donner de ces changements morphologiques que nous remarquons dans ce groupe de cellules épithéliales voisines de la fente? Le protoplasma s'est-il séparé en deux portions : l'une chromophile, l'autre hyaline? ou bien l'endoplasma s'est-il accru et l'exoplasma a-t-il disparu, sauf au niveau des trabécules chromophiles? Ces explications ne sont pas acceptables, car elles ne rendent pas compte de l'augmentation de volume qu'a subie le cytoplasma. Dans l'épithélium normal, le protoplasma clair ou hyaloplasma n'existe que dans les cellules où le noyau est entouré d'une zone transparente ou au niveau de certaines des lignes dites intercellulaires; partout ailleurs, on n'observe qu'un protoplasma dense et très colorable.

Si l'on admet que le cytoplasma de la cellule épithéliale normale est composé de granules chromophiles réunis par des traces de substance fondamentale ou hyaloplasma, on pourra dire que les transformations que nous venons de décrire résultent de l'augmentation de l'hyaloplasma s'accumulant dans les mailles des trabécules chromophiles.

Si l'on réfléchit, par contre, à ce fait que les trabécules chromophiles (en 1, fig. III) ont toutes les propriétés du cytoplasma des cellules normales, on interprétera l'ensemble des faits de la façon suivante : l'accroissement des cellules, leur changement de forme et de structure sont dus à la formation ou à la création d'un hyaloplasma nouveau dans l'intervalle et aux dépens du protoplasma granuleux.

Jusqu'à présent, on a mis l'hypertrophie et la réticulation des cellules épithéliales sur le compte de l'œdème post-opératoire. L'évolution ultérieure de ces cellules viendra à l'appui de notre manière de voir et nous montrera le peu de fondement de l'hypothèse sus-mentionnée.

B. — *Cornée de Cobaye huit heures après l'incision* (Fig. IV).

L'incision est pénétrante, quoique légèrement oblique. La solution de continuité est comblée, sur une hauteur de 150 μ, par le bouchon épithélial dont le sommet arrive à mi-hauteur environ de la fente cornéenne. Les deux lèvres épithéliales sont soudées, de sorte que l'épithélium constitue une masse unique, qui est faiblement adhérente aux lèvres du parenchyme cornéen. Le sommet du bouchon est encore libre de toute union avec le parenchyme cornéen. La solution de continuité (2) est large de 7 à 10 μ dans la partie profonde du parenchyme. La surface sectionnée du parenchyme cornéen est bordée par une ligne à double contour qui résulte de l'altération du tissu propre de la cornée. Quelques rares éléments libres occupent la solution de continuité; ils proviennent des cellules conjonctives atteintes par le couteau et en voie de désagrégation. L'orifice postérieur de la solution de continuité est fermé partiellement par un bouchon fibrineux (3) mêlé de globules sanguins. Je ne saurais décider si ce bouchon fibrineux provient de la coagulation de l'humeur aqueuse ou du sang extravasé des vaisseaux iriens. La membrane de Descemet (4) est séparée, sur une certaine étendue, du parenchyme cornéen.

En ce qui concerne le bouchon épithélial, notons, dans sa portion centrale, la présence de cellules dont le cytoplasma hypertrophié s'est transformé en réticulum chromophile et en hyaloplasma. Un certain nombre de cellules cylindriques du côté droit du bouchon commencent à être le siège de la même transformation.

Le parenchyme cornéen est également modifié; le long et à une certaine distance de la solution de continuité, les cellules fixes montrent un noyau plus chromatique et un cytoplasma plus abondant que dans la périphérie de la cornée. Près de la lèvre, on aperçoit à droite et à gauche des noyaux jumeaux, c'est-à-dire deux noyaux dans un même corps cellulaire. La présence de ces noyaux fait penser à la multiplication des cellules fixes. J'ai cherché

en vain, *à cette époque*, des images mitosiques dans le parenchyme cornéen; aussi suis-je tenté de mettre ces phénomènes sur le compte de la division directe, qui est, à mon avis, le résultat de la tuméfaction, de l'irritation et de la désagrégation des éléments cellulaires.

C. — *Cornée de Cobaye trois jours après l'incision* (Fig. V).

L'épithélium antérieur de la cornée s'est épaissi considérablement en regard de la solution de continuité du parenchyme cornéen. Cette solution de continuité, haute seulement de 0 mm. 150, est remplie d'une traînée épithéliale. Si l'on part de la face antérieure de la Cornée, on constate que le bouchon épithélial est d'abord large et constitué par de nombreuses cellules épithéliales hypertrophiées. Sa *portion moyenne* est composée de trois à quatre rangées cellulaires, puis de deux rangées seulement, et enfin d'une rangée unique de cellules hypertrophiées également, qui se prolongent jusqu'au fond de la fente. En ce dernier point, la dernière cellule confine à un amas de petites cellules conjonctives entre lesquelles les lamelles cornéennes se sont raréfiées et ont en partie disparu. On observe des altérations analogues, quoique moins prononcées, le long des lèvres du parenchyme cornéen. Partout les cellules libres sont abondantes; les lamelles cornéennes sont amincies, et, entre elles se trouvent des espaces cornéens larges et contenant les cellules conjonctives devenues en partie libres, par fonte du cytoplasma, ou réduites aux noyaux par disparition totale du corps cellulaire.

Dès le troisième jour, les cellules épithéliales du bourgeon sont en voie de prolifération active. J'ai choisi, parmi les centaines de préparations qui montrent le fait, une coupe empruntée à une cornée où la fissure était véritablement linéaire (Fig. XII). Après l'apparition du bourgeon épithélial, ses cellules s'hypertrophient pour proliférer ensuite. Elles comblent non seulement la coupure, mais encore la fente plus large qui résulte, dès le 2e jour, de la dégénérescence et de la résorption du parenchyme traumatisé.

La figure XII montre tous ces faits : une fissure, longue de 0 mm. 30, est remplie totalement d'une traînée épithéliale dont la portion moyenne ne comprend qu'une seule assise de cellules

épithéliales, tandis que le fond, large de 0 mm. 03, est composé de deux assises. Deux cellules épithéliales de la partie moyenne (2) se trouvent dans l'un des premiers stades de la division mitosique. Dans trois cellules du fond (1), le corps cellulaire qui contient 2 ou 3 noyaux, n'a pas encore achevé de se diviser. Les espaces cornéens (5) sont élargis; les noyaux des cellules fixes sont fragmentés ou contournés diversement; il en est de libres (6) sous la forme de leucocytes.

D. — *Cornée de Cobaye quatre jours après l'incision* (Fig. VI et VII).

La figure VI représente une coupe d'une cornée de Cobaye quatre jours après une incision simple. Le bourgeon épithélial (1) remplit toute la solution de continuité; de son sommet se détachent des traînées épithéliales (3) qui ont pénétré dans les espaces cornéens. En effet, les lamelles cornéennes se sont raréfiées et leur substance a été en partie résorbée dans toutes les portions du parenchyme atteintes par le couteau. La base du bourgeon (1) est occupée par des cellules épithéliales hypertrophiées réunies les unes aux autres par des trabécules chromophiles anastomosées. Les mailles de ce réseau sont pleines d'hyaloplasma.

On remarquera que certaines cellules épithéliales du bourgeon, en 4 par exemple, ne possèdent plus que leur noyau, leur cytoplasma étant devenu clair ou s'étant résorbé. Dans la partie moyenne du bourgeon, un petit territoire tout entier (2) a subi cette dégénérescence qui a donné lieu à un amas de cellules libres ou leucocytes. De chaque côté de cet amas de leucocytes se trouvent deux assises complètes de cellules épithéliales à protoplasma déjà réticulé. De plus, on observe, dans les cellules épithéliales qui entourent les leucocytes, les phénomènes de fragmentation mucléaire et de désagrégation cytoplasmique qui aboutissent à la formation des leucocytes aux dépens des cellules épithéliales. Ces faits sont identiques à ceux que j'ai signalés [1] en 1898 sur la muqueuse glando-préputiale du chien, où il est facile de voir que les cellules épithéliales *superficielles* dégénèrent pour se transformer en corpuscules libres (muqueux ou globules blancs). Ici comme sur le gland, la dégénérescence porte sur le cytoplasma et le noyau.

1. *C. R. Soc. de Biologie*, 1898, p. 1087.

Quand le cytoplasma commence à s'atrophier et à se résorber avant que le noyau soit modifié, on est en présence d'un *leucocyte mononucléaire*. Lorsque la chromatine du noyau se fragmente avant la disparition ou la liquéfaction du corps cellulaire, il se produit un *leucocyte à noyau polymorphe*.

L'étude du bourgeon épithélial pendant les quatre premiers jours conduit au résultat capital que voici : quand l'incision est superficielle, le bourgeon épithélial pénètre jusqu'au fond de la solution de continuité et comble la fente pratiquée dans le parenchyme cornéen. Non seulement l'épithélium revêt les lèvres de la plaie, mais des traînées épithéliales s'en détachent à divers niveaux pour gagner les espaces élargis du tissu propre de la cornée.

Aussi nous suffira-t-il de suivre les modifications de structure des cellules épithéliales entre les lèvres du parenchyme cornéen pour connaître l'évolution et la destinée du bouchon épithélial.

La figure VII représente à un fort grossissement le fond d'un bourgeon épithélial quatre jours après l'incision. La fente (f) est artificielle, c'est-à-dire qu'elle est due au rasoir; malgré cette défectuosité, j'ai choisi cette coupe pour bien faire ressortir les différences de consistance du parenchyme cornéen et du bourgeon épithélial en voie de transformation. Le protoplasma des cellules hypertrophiées est d'une mollesse extrême et, après l'action des réactifs, il est tout autrement fragile que l'épithélium normal de la face antérieure. Bien que les filaments chromophiles ou d'union aient atteint un grand développement, ils se rompent avec une grande facilité. Ce ne sont donc point uniquement des fibres de soutien, comme le veulent les classiques. La portion centrale du bourgeon (3 et 4) est composée de cellules hypertrophiées réunies par des lignes réfringentes très larges. Le réticulum chromophile de plusieurs lignes réfringentes montre, (en 3) par exemple, des points nodaux.

Cette coupe est surtout intéressante, si l'on considère les parois latérales et le fond du bourgeon épithélial. A gauche, les cellules épithéliales de l'assise profonde ont pris la plupart une forme cubique; leur base semble bien limitée, mais en regard de la ligne intercellulaire ou réfringente qui existe entre deux cellules voisines, le tissu propre de la cornée est continu avec la substance de ces lignes interépithéliales. En haut et à gauche, les lamelles cornéennes ne sont pas modifiées, si ce n'est qu'elles présentent une fibrillation plus nette que celle du parenchyme normal.

Les cellules fixes qui les séparent possèdent un noyau plus colorable et le protoplasma chromophile a gagné également en étendue. Plus bas et à gauche (en 2), on remarque une traînée de quatre cellules qui semble de prime abord résulter de l'hypertrophie des cellules fixes ou conjonctives. Cependant si l'on étudie attentivement, on se convainc facilement que ce sont des cellules épithéliales qui ont glissé dans un espace élargi entre les lamelles cornéennes. La cellule qui confine au bourgeon est réliée, en effet, par une trabécule chromophile à la cellule épithéliale située au-dessous de la vacuole interépithéliale (produite artificiellement sur la coupe). Les trois autres cellules de la traînée sont encore reliées par des ames chromophiles identiques. De plus, le noyau de chacune de ces cellules possède tous les caractères de taille, de forme et de coloration des cellules épithéliales du bourgeon.

En 2′ il existe une traînée cellulaire analogue, dont le protoplasma est finement réticulé. Enfin, en 1 et à droite de la fente se trouvent des cellules étoilées dont les prolongements chromophiles s'anastomosent et constituent un système réticulé beaucoup plus prononcé que dans la portion 3 du dessin. Si l'on n'avait sous les yeux que le stade en question ou les stades précédents, on pourrait discuter indéfiniment sur l'origine et la nature de ces cellules et m'objecter que ces éléments (2, 2′ et 1) proviennent de l'hypertrophie et de la multiplication des cellules conjonctives telles que celles qui sont figurées en 5.

L'étude du bourgeon aux stades ultérieurs réduira ces objections à leur juste valeur, car elle nous fera assister à la transformation lente et progressive de toutes les cellules épithéliales en tissu réticulé plein.

E. — *Cornée de Cobaye six jours après l'incision* (Fig. VIII et IX).

Un bourgeon épithélial large de 0 mm. 03 à 0 mm. 05 et long de 0 mm. 4 (fig. VIII) remplit la solution de continuité et son sommet est distant de 0 mm. 150 de la membrane de Descemet. Une fente persiste encore du côté de la membrane de Descemet vers le fond du bourgeon épithélial (4). Cette fente se prolonge plus haut sur la coupe; mais vers 4, elle est artificielle, car elle résulte de la déchirure du bourgeon épithélial.

On distingue dans le bourgeon formé par l'épithélium antérieur :

1° une portion basale de cellules séparées par des lignes réfringentes larges; 2° une portion moyenne formant deux amas de cellules serrées (2 et 3). Ces deux amas sont réunis par du tissu réticulé, comme l'est le fond du bourgeon (4). En 5, sur le côté droit de la base du bourgeon, existe également une épaisse couche de grandes cellules étoilées ou fusiformes dont le cytoplasma central présente les caractères de cellules épithéliales, tandis que le cytoplasma périphérique est réticulé.

Fig. IX. — *Partie moyenne et profonde d'une coupe de la série à laquelle est emprunté le dessin VIII (à un grossissement plus fort).*

En 1, 1, on aperçoit deux amas de cellules qui possèdent encore tous les caractères de cellules épithéliales, bien qu'elles soient considérablement hypertrophiées. Leur noyau atteint 10 à 12 μ et leur corps cellulaire, d'un diamètre de 20 à 24 μ, est séparé des cellules voisines par une ligne réfringente composée d'hyaloplasma et traversée par des filaments chromophiles. Le protoplasma du corps cellulaire lui-même est formé de trabécules chromophiles rayonnantes ou à disposition concentrique et entre lesquelles on entrevoit des traces d'hyaloplasma. Sur la périphérie des amas 1 et 1, c'est-à-dire en 3, 3, 3′, ainsi que dans leur intervalle en 2, le corps cellulaire a subi sur une large étendue la transformation réticulée : les trabécules chromophiles sont longues et espacées; elles émettent sur leur parcours des rameaux latéraux qui s'anastomosent entre eux et délimitent des espaces remplis d'hyaloplasma. Aux points nodaux de ce vaste réseau chromophile existent de véritables travées. En regardant attentivement les points 2 et 3, 3′, on a sous les yeux toutes les phases de transformation par lesquelles passe une cellule épithéliale pour se convertir en tissu réticulé. L'accroissement de la cellule s'accompagne toujours de l'apparition de trabécules chromophiles et d'hyaloplasma; à partir de la ligne qui passe par le milieu séparant deux éléments, l'hyaloplasma devient de plus en plus abondant tout en restant cloisonné par les trabécules chromophiles qui passent d'une cellule à l'autre. De là la formation d'un réseau chromophile dans l'intervalle des restes cellulaires qui prennent un aspect étoilé ou fusiforme. Cependant si l'on suit attentivement toutes les phases du processus, on se convainc sans peine que les trabécules chromophiles et l'hyaloplasma ne sont que des parties transformées de la portion périphérique des cellules épithéliales. Autrement dit, les éléments étoilés

et nucléés qu'on observe au stade que nous considérons ne sont que les restes cellulaires qui ont élaboré à leur périphérie le réseau de trabécules chromophiles et les traînées d'hyaloplasma.

Le parenchyme cornéen (4, 4) qui limite les lèvres de la plaie a repris l'aspect et la structure que présente une cornée normale, si ce n'est que les cellules conjonctives possèdent un corps cellulaire plus développé et un noyau plus chromatique. J'appelle l'attention sur l'ordonnance et la direction toutes différentes des éléments conjonctifs et des éléments qui dérivent du bourgeon épithélial : le grand axe des premiers est parallèle aux lames cornéennes, c'est-à-dire aux faces de la cornée, tandis que les éléments étoilés d'origine épithéliale sont disposés perpendiculairement ou obliquement par rapport aux lames cornéennes ; il en est qui sont concentriques aux amas qui sont encore à l'état épithélial. Notons enfin la disparition presque totale des globules blancs.

L'examen de ce dessin n'est guère favorable aux hypothèses de ceux qui admettent soit la transformation des leucocytes en cellules conjonctives, soit la migration des cellules fixes de la cornée venant des espaces cornéens pour recouvrir les lèvres de la solution de continuité.

Supposons pour un moment que les cellules conjonctives fixes se déplacent et poussent des prolongements qui s'anastomoseraient entre eux. Pour qu'elles puissent venir occuper la fente cornéenne, il faudrait que celle-ci fût libre, à la suite de l'atrophie et de la disparition des cellules épithéliales. Or, au lieu de se nécroser, les cellules épithéliales montrent tous les signes qui indiquent leur accroissement et leurs transformations successives en éléments étoilés.

Enfin, pour ce qui est de la métamorphose des éléments libres ou globules blancs en cellules conjonctives ou fibroblastes, je n'ai jamais vu, ni dans la cornée ni dans les autres organes dont j'ai étudié le développement et la structure, un seul leucocyte acquérir de nouveau un corps cellulaire et un noyau semblables à ceux d'un élément jeune, puis se remettre à édifier un tissu nouveau. Le globule blanc est un vieil élément, un reste cellulaire qui continue à subir la métamorphose régressive, jusqu'à sa disparition totale.

F. — *Cornée de Cobaye sept jours après l'incision* (Fig. X et XI).

La figure X représente une coupe de cornée passant par l'incision oblique et superficielle, sept jours après le décollement. Le parenchyme cornéen (1) a repris son aspect normal; la solution de continuité est remplie par une lame de tissu conjonctif, réticulé, qui se continue en haut et à droite (en 3) en une traînée se poursuivant au-dessous de l'épithélium épaissi encore sur la face antérieure de la cornée. Cette traînée conjonctive semble limitée plus ou moins nettement, du côté superficiel, par une assise de cellules épithéliales cubiques (4). Cette assise de cellules épilathéliales est suivie par une couche (5) de cellules dont le cytoplasma périnucléaire est nettement épithélial, tandis que le cytoplasma périphérique est réticulé. Enfin viennent, en 6, les dernières assises cellulaires franchement épithéliales.

Pour les auteurs qui n'ont pas étudié jour par jour l'évolution du bourgeon épithélial comblant la solution de continuité et qui admettent que le tissu conjonctif est seul capable de régénérer le tissu conjonctif, la lame de tissu réticulé (2) et la traînée de même tissu (3) ne sauraient provenir que de la prolifération et de l'immigration des cellules fixes de la cornée. La rangée épithéliale (4) correspondrait à l'assise de cellules cylindriques surbaissées.

Une pareille interprétation ne repose que sur des idées préconçues et erronées, car elle ne tient aucun compte des faits évolutifs que nous avons observés dans les stades antérieurs. Si en certains points, très clairsemés, un petit groupe de cellules épithéliales subit la dégénérescence (globes épidermiques ou globules blancs), l'immense majorité des cellules épithéliales qui constituent le bourgeon s'hypertrophie et prolifère. A partir de la périphérie du corps cellulaire, leur protoplasma se transforme en tissu réticulé et en hyaloplasma. Ces éléments étoilés ou fusiformes restent en place et ne sont nullement repoussés par les globules blancs ou les cellules fixes de la cornée. Cette transformation, qui a débuté vers le sommet et la partie moyenne du bourgeon, se poursuit lentement vers sa base. La traînée réticulée (3) reconnaît la même origine épithéliale que toute la lame réticulée (2); au septième jour, on observe à la base (5) du bourgeon les mêmes phénomènes évolutifs que ceux que nous avons notés antérieurement dans la partie pro-

fonde du bourgeon. Tout le groupe cellulaire (5) est encore constitué par des cellules manifestement épithéliales, dont le protoplasma périphérique seul a subi la transformation réticulée. La rangée épithéliale (4) commence également à présenter du côté profond et du côté superficiel, ainsi que dans l'intervalle de chaque cellule, la métamorphose réticulée.

D'après l'ensemble de ces faits, la régénération des éléments mésodermiques se fait, après l'incision de la cornée adulte, selon un processus identique à celui que l'on observe sur l'embryon à l'époque où se développe le mésenchyme [1].

Pour les classiques, le tissu conjonctif de l'embryon se développerait d'après une loi toute différente de celle qui préside à la formation *du même tissu* chez l'adulte. A mon avis, l'épithélium de l'adulte dont on a provoqué, par voie expérimentale, la prolifération et l'hypertrophie continue à évoluer comme celui de l'embryon : après s'être accru, il se différencie en réticulum chromophile et en hyaloplasma, substances protoplasmiques qui se transforment ensuite en éléments du tissu conjonctif.

La figure XI représente à un fort grossissement une portion du tissu cicatriciel le 7e jour après l'incision. Le parenchyme cornéen (1) des lèvres de l'ancienne plaie est revenu à la structure normale; le tissu cicatriciel (2) est constitué par des cellules étoilées ou fusiformes dont le noyau est plus volumineux et est parsemé encore de granules chromatiques plus abondants et plus gros que celui des cellules fixes du parenchyme ancien. Le corps de ces cellules cicatricielles a une étendue considérable; de la portion périnucléaire du cytoplasma chromophile rayonnent en tous sens des trabécules également chromophiles qui s'anastomosent entre elles et avec celles des cellules voisines. Le réseau chromophile ainsi formé ne fait en somme que reproduire l'image du réticulum chromophile très délicat que nous avons vu apparaître entre les cellules du bourgeon épithélial, dans les premiers jours après l'incision. A mesure que le cytoplasma s'est accru, les filaments chromophiles ou d'union se sont épaissis et largement anastomosés, et, dans leur intervalle, le protoplasma homogène ou hyaloplasma est devenu de plus en plus abondant.

Les jours suivants, l'hyaloplasma prend plus de consistance et un

1. Voir le *Journal de l'Anatomie et de la Physiologie*, 1902, p. 502 et suivantes.

aspect fibrillaire, tandis que le cytoplasma chromophile se réduit de plus en plus. Sur les coupes, on ne distingue le tissu cicatriciel que par l'ordonnance et la direction différente des lames cornéennes et des éléments nucléés ou cellules fixes.

Les 8e et 9e jours, l'endroit où a passé la solution de continuité est encore indiqué : 1° par une traînée de tissu réticulé; 2° par un épithélium antérieur un peu plus épais dont les assises profondes montrent un protoplasma très réticulé et continu avec les trabécules chromophiles des cellules sous-jacentes.

## Résumé des observations.

Après l'exposé détaillé des faits, il me semble utile de les récapituler en un tableau d'ensemble.

1° *Bourgeon épithélial, son développement et son évolution.* — Quelques heures après l'incision de l'épithélium, c'est-à-dire après la production d'une solution de continuité comprenant l'épithélium et le parenchyme cornéen sous-jacent, les cellules épithéliales qui bordent les lèvres de la plaie, offrent des signes d'exagération ou d'irritation nutritive : les séries ou irradiations de granules chromophiles sont très apparentes; elles se munissent de branches latérales qui s'anastomosent entre elles et avec celles des éléments voisins. Dans l'intervalle de ces trabécules chromophiles et surtout au milieu du cytoplasma internucléaire, s'accumule une substance hyaline qui affecte la forme de vacuoles claires (*hyaloplasma*). Les lignes réfringentes apparaissent alors comme des traînées intercellulaires cloisonnées de distance en distance par les filaments chromophiles qui s'étendent d'une cellule à l'autre; en un mot, sous l'influence de l'irritation, la portion périphérique du corps cellulaire se transforme en *protoplasma chromophile* et en *hyaloplasma*.

L'hypertrophie des cellules épithéliales qui bordent les lèvres de la plaie détermine ainsi la formation d'un bourgeon épithélial qui pénètre dans la solution de continuité et atteint, dans l'espace de 24 heures ou 48 heures, le fond de la fente cornéenne, quand cette dernière ne dépasse pas la moitié ou les deux tiers de l'épaisseur de la cornée (fig. II à VI).

Une fois que le bouchon épithélial remplit la plaie, de nombreuses cellules épithéliales se divisent par voie mitosique et donnent naissance à de jeunes générations de cellules épithéliales. La proliféra-

tion des cellules épithéliales contribue donc, avec leur hypertrophie primitive, à donner naissance aux éléments qui comblent la solution de continuité. Ces nouvelles générations finissent par se différencier en réticulum chromophile et en hyaloplasma, comme les cellules épithéliales qui ont formé le premier bourgeon.

Au cours du 4e ou 5e jour, la partie profonde du bourgeon épithélial devient réticulée. Si l'on suit attentivement l'évolution des cellules épithéliales, on se convainc aisément que l'apparence réticulée n'est que la suite naturelle de l'apparition des lignes réfringentes dans le protoplasma épithélial hypertrophié. En effet, à partir des lignes réfringentes, que nous avons vues s'élargir dès le premier jour, le cytoplasma continue à se différencier en hyaloplasma et en filaments chromophiles anastomosés entre eux. Cette transformation progressive aboutit au développement d'un réseau chromophile à points nodaux et à filaments anastomosés dont les mailles sont remplies par de l'hyaloplasma. Le réticulum chromophile se teint en violet par l'hématoxyline, tandis que l'hyaloplasma se colore faiblement par l'éosine et l'orange (Fig. VII à IX).

Le dernier stade suit de près; il se distingue du précédent par la transformation de presque tout le corps cellulaire en réticulum chromophile et en hyaloplasma et, si l'on préfère, la portion plus centrale du cytoplasma continue à se différencier. A ce stade, le tissu a pris tous les caractères du tissu mésodermique qu'on observe dans les membres naissants des mammifères, dans les segments squelettiques qui se trouvent à la place de la cavité articulaire, etc.; mais, au lieu de subir la fonte ou la liquéfaction, le tissu réticulé qui succède au bourgeon épithélial évolue en tissu adulte : l'hyaloplasma se condense ou se consolide et se transforme en lamelles cornéenes, tandis que le reste du protoplasma périnucléaire et les lames et filaments chromophiles persistent à l'état de cellules fixes du parenchyme cornéen (Fig. X et XI).

Le traumatisme provoque l'hypertrophie, puis l'hyperplasie des cellules épithéliales, et leur transformation ultérieure en tissu réticulé. Mais toutes les cellules du bourgeon épithélial ne subissent pas cette *évolution*, qu'on pourrait appeler *de régénération*. Les unes n'arrivent pas à se transformer, les autres périssent avant de s'hypertrophier.

Si certaines cellules centrales du bourgeon ne participent pas à l'accroissement et à la prolifération des éléments voisins, elles sont

englobées dans la masse épithéliale, aplaties et tassées concentriquement sous la pression des cellules périphériques. Telle est l'origine des *globes épidermiques* que tous les observateurs ont signalés et figurés dans le bourgeon épithélial. Quand la plaie est véritablement linéaire, les globes épidermiques sont plus rares que lorsqu'on produit une perte de substance étendue.

La plupart des coupes montrent un autre point intéressant : outre l'hypertrophie et l'hyperplasie, le traumatisme provoque, dans certaines cellules épithéliales une irritation qui aboutit à la régression de l'élément. Comme on le voit dans la plupart des dessins, l'hyaloplasma s'accumule autour du noyau et tout le corps cellulaire se tuméfie. Peu à peu le noyau prend une position excentrique et devient libre dans la petite cavité. D'autres fois, comme le montre le dessin VI, en 2, tout un petit territoire épithélial est le siège de cette dégénérescence. J'ai déjà insisté dans ma Communication à Liège sur l'origine de ces îlots au milieu du bourgeon épithélial; cependant, si certains éléments périssent, la plupart des cellules épithéliales du bourgeon poursuivent leur évolution progressive et se transforment en tissu cicatriciel.

2° *Modifications du parenchyme cornéen.* — En ce qui concerne spécialement les phénomènes consécutifs à l'incision du parenchyme cornéen, voici quel est leur mode d'apparition et leur succession.

Dès les premières heures après l'incision (fig. II, IV et V), les éléments atteints par le couteau ou limitant directement la solution de continuité montrent des modifications; dans cette *zone traumatisée*, les espaces cornéens augmentent de volume en même temps que la substance des lamelles cornéennes qui les avoisine se raréfie, et, en ces points, apparaît (fig. IV, 4) un réseau fibrillaire ou de larges aréoles (8). D'autre part, les cellules conjonctives fixes s'hypertrophient; les noyaux deviennent plus chromatiques et le cytoplasma chromophile prend une étendue plus notable. Nombre de ces noyaux se fragmentent, d'où le développement d'amas nucléaires inclus dans un cytoplasma commun. Les éléments cellulaires ainsi modifiés ne me paraissent pas susceptibles d'une évolution ultérieure; en effet, le cytoplasma se désagrège et les restes cellulaires prennent l'apparence de leucocytes et de corpuscules très colorables (corps tingibles).

Les troisième et quatrième jours (fig. V et VI) la raréfaction

des lamelles cornéennes et le développement de larges espaces interlamellaires s'étendent à une grande distance des bords de la solution de continuité, qui, nous le savons, est comblée déjà par le bourgeon épithélial.

La zone de tissu parenchymateux ainsi modifié présente tous les caractères des parties que les pathologistes décrivent sous le nom de *tissu infiltré de petites cellules*. D'où viennent ces petites cellules? Si l'on étudie le premier, le second et le troisième jour la zone infiltrée de cellules rondes, ainsi que le parenchyme cornéen intermédiaire entre la plaie et la sclérotique, on n'aperçoit dans cette zone périphérique pas plus d'éléments libres ou leucocytes que dans une cornée normale. Les petites cellules qu'on observe dans la zone infiltrée ne sont donc pas venues par diapédèse des vaisseaux sanguins de la conjonctive ou de la sclérotique, car on n'en trouve pas trace dans les zones périphériques de la cornée. Les leucocytes se sont par conséquent développés à l'endroit même où on les aperçoit.

Voici comment les choses se passent d'après mes observations. Dès les premières heures après le traumatisme, les cellules conjonctives fixes des lèvres de la solution de continuité s'hypertrophient, en même temps qu'une portion des lamelles cornéennes se tuméfie et se fluidifie. Simultanément le nombre des cellules rondes augmente. J'ai cherché à me rendre compte du processus de cette multiplication. Les premiers jours je n'ai pas vu d'images karyokinétiques dans le parenchyme cornéen, alors que les cellules épithéliales du bourgeon épithélial ou l'épithélium antérieur commencent à en présenter de nombreuses. Par contre, on voit à la place des cellules conjonctives fixes, surtout de celles qui commencent à être libres dans un espace interlamellaire, des petites cellules disposées en groupes de trois ou quatre ou en traînées plus étendues (Fig. V, en 3). Ces petites cellules, la plupart arrondies, sont les unes formées de sphérules chromatiques sans trace de cytoplasma, les autres sont contenus dans un amas de protoplasma commun qui semble en voie de désagrégation.

L'ensemble de ces faits, et leur comparaison avec le nid de globules blancs (Fig. VI, en 2 (qui a pris naissance en plein épithélium) me font penser que la production des petites cellules rondes dans le parenchyme cornéen est due à un processus

régressif. A la suite du traumatisme, les lamelles cornéennes atteintes par le couteau, ainsi que les parties voisines, se tuméfient; le gonflement qui résulte de l'afflux des liquides dans le tissu conjonctif et dans les cellules fixes amène la liquéfaction d'une portion des fibres conjonctives et la fragmentation de nombre de cellules fixes. La plus grande partie des éléments ainsi altérées se nécrosent par la suite et se résorbent.

L'étude des stades ultérieurs confirme ces conclusions. En effet, à partir du cinquième jour après incision, le parenchyme cornéen qui limite le bourgeon épithélial (Fig. VIII, IX et X) ne présente plus que de rares cellules rondes; les larges espaces interlamellaires sont devenus plus clairsemés; la plupart des éléments cellulaires ont pris, sur une coupe perpendiculaire à la cornée, la forme de fuseaux. Les noyaux sont encore plus chromatiques que les noyaux à aspect vésiculeux d'une cornée normale. A cette époque, on observe des images mitosiques dans nombre de ces noyaux; ces images se distinguent de celles des cellules épithéliales par la finesse du peloton et des anses chromatiques.

En résumé, à la suite du traumatisme, le parenchyme cornéen qui limite la solution de continuité est le siège d'une irritation si intense qu'elle conduit à la désorganisation de la plupart des éléments (raréfaction des lamelles cornéennes, mise en liberté des éléments cellulaires qui se fragmentent en leucocytes). Tandis que les éléments altérés sont résorbés, les portions de parenchyme cornéen circonvoisin s'hypertrophient et les cellules fixes se divisent par voie mitosique pour produire des générations cellulaires qui servent à réparer une partie de la perte de substance due à la disparition du parenchyme cornéen.

Si l'on considère la structure et le stade d'évolution de l'*épithélium* d'une part, du *parenchyme cornéen*, de l'autre, tous les phénomènes que je viens de résumer s'expliquent naturellement et s'enchaînent entre eux.

Si l'*épithélium* répond en premier lieu à l'incision par l'hypertrophie et l'hyperplasie des cellules épithéliales, c'est que l'épithélium de l'adulte continue à être constitué par des cellules dont le protoplasma tout entier est capable de se multiplier par division pour produire un tissu jeune. Le parenchyme cornéen est composé, par contre, de peu de protoplasma véritable (cellules conjonctives fixes), mais surtout de protoplasma transformé ou

alloplasma[1]. Aussi, avant de pouvoir se régénérer, le parenchyme cornéen dégénère-t-il dans tous les points atteints par le couteau; cette dégénérescence est précédée de la tuméfaction et de la raréfaction de l'alloplasma (lamelles cornéennes) et de la fragmentation des cellules fixes dont la plupart se transforment en globules blancs. Une fois dégénérées, ces portions sont résorbées; c'est là ce qui explique la rareté des leucocytes à partir du cinquième jour.

## II. — Structure et évolution des épithéliums. Historique et critique.

En 1897 déjà, j'ai essayé[2] de montrer que la structure de l'épithélium varie avec l'âge du tissu. Certains détails, tels que les filaments d'union et les lignes intercellulaires ne peuvent être compris que si l'on se rend compte de leur mode de développement et de leur destinée ultérieure. Les études d'histogénèse et les recherches expérimentales que j'ai poursuivies depuis cette époque n'ont fait que confirmer mes premiers résultats. Tout en fournissant les images les plus nettes, les techniques les plus perfectionnées ne nous renseignent sur l'évolution des cellules et des tissus que si nous examinons la matière vivante à tous ses stades d'évolution et dans les conditions les plus variées.

Les notions sur la structure des épithéliums n'ont guère avancé nos connaissances relatives à la cicatrisation, parce que tous les travailleurs ont été arrêtés par la prétendue autonomie des feuillets blastodermiques. D'autre part, en négligeant les éclaircissements que fournit l'évolution des épithéliums, on s'est mépris sur la nature et la valeur qu'il convient d'attribuer à la plupart des particularités qu'on observe dans les cellules épithéliales.

Pour longue et fastidieuse que semble cette revue critique, elle est aussi nécessaire que l'observation des phénomènes naturels. Elle nous débarrassera de toutes les hypothèses fantasques et inutiles qui encombrent les sciences biologiques et médicales.

S'il est inutile de rapporter les opinions des anatomistes pour qui l'épiderme de la peau ou des membranes muqueuses n'était qu'une couche inorganique résultant de la dessiccation d'une espèce de mucus,

1. Voir ce *Journal*, 1902, p. 498.
2. Épithélium et tissu réticulé, *Journal de l'Anat. et de la Phys.*, 1897, p. 463.

sécrété par le derme, il est indispensable d'avoir présents à la mémoire tous les détails qui concernent l'origine et la structure de la cellule épithéliale. Bien que l'on connût, dès 1840, la constitution de l'épiderme qui se compose de cellules juxtaposées et superposées, on continua à y voir des dérivés ou des excrétions du derme se formant et se nourrissant constamment aux dépens des parties sur lesquelles ils sont appliqués. « Ces tissus (épithéliaux) sont donc, dit Burggraeve [1], de véritables parasites; ils n'ont ni vaisseaux, ni nerfs, ni aucune des parties qui dans les autres tissus constituent des conditions d'indépendance : les tissus vasculaires, avec lesquels ils sont en rapport, leur servent de matrice. »

On distinguait alors dans ces cellules épithéliales : 1° un noyau; 2° un corps cellulaire et 3° une membrane. C'est à la juxtaposition ou à l'accolement des membranes ou parois, qu'on rapportait les lignes *sombres* ou *claires* qu'on observait entre les cellules [2].

Pour ce qui est de l'origine même des cellules épithéliales, Burggraeve admit encore qu'elles dérivent du sang. « La couche profonde (de l'épiderme), dit van Kempen (*loc. cit.*, p. 64), est composée de cytoblastème, fourni par les vaisseaux du derme, de granulations élémentaires et de noyaux... »

Cette erreur relative à l'origine des cellules épithéliales nous permettra de comprendre les résultats de nombreux histologistes pour qui la première cicatrice était d'origine conjonctive (voir plus loin chap. III).

Les notions que nous possédons sur la structure de la cellule épithéliale ne sont pas moins importantes à rappeler. On sait de longue date que l'épithélium antérieur de la cornée appartient au feuillet externe ou ectoderme; c'est de l'épiderme qui ne se kératinise pas à l'état physiologique.

Or, parmi les histologistes qui ont expérimenté sur la régénération des tissus cornéens, il en est qui, après avoir fait des travaux de premier ordre sur la structure de la cellule épidermique, oublient dans les théories qu'ils édifient sur la cicatrisation, la structure de la cellule épithéliale. Cependant, on sait, depuis 1873, que les cellules de l'épithélium antérieur sont dentelées; ces dentelures correspondent à des filaments d'union réunissant les cellules entre elles. Quoique les lignes réfringentes intercellulaires soient très minces à l'état normal, elles sont les analogues de celles qu'on observe dans l'épiderme. Nous avons vu (p. 458) qu'à la suite de l'incision de la cornée et de l'hypertrophie de la cellule épithéliale, les lignes réfringentes deviennent très larges et les filaments chromophiles, ainsi que les espaces intermédiaires, s'accroissent dans la même mesure. Les modifications qui surviennent après les actions mécaniques ou chimiques sont l'expression d'une simple exagération des phénomènes physiologiques et précèdent les transformations que nous observons ultérieurement dans le tissu.

1. *Anatomie de texture ou Histologie*, 2e édit., p. 592, Gand, 1845.
2. Voir E. W. van Kempen, *Manuel d'Anatomie générale*, 1851, p. 64, et Kölliker, *Éléments d'histologie*, trad. par Marc Sée, p. 168, 1869.

A force de confondre tous les stades d'évolution et de rapporter à la cellule épidermique ou épithéliale les divers détails descriptifs qu'on observe dans les conditions les plus variées, les auteurs mettent le lecteur dans un embarras inextricable. Que penser de ces *fibres* qui servent à la fois à la contraction et au soutènement; de ces parties intermédiaires qui seraient remplies tantôt de *ciment*, tantôt de *perles* réfringentes, tantôt de *plasma sanguin*?

## A. — *Mode d'union des cellules épithéliales.*

Comment se fait l'union de ces cellules? Certains aspects, présentés par les cellules juxtaposées ou séparées par dissociation, portèrent les histologistes à faire une étude plus attentive des relations qu'affectent les éléments épithéliaux. O. Schrön[1] signala l'apparence striée des cellules superficielles du réseau de Malpighi. Elle semblait déterminée par l'existence de prolongements s'étendant d'une cellule à l'autre; pour Schrön, c'étaient des *canalicules poreux*. Max Schultze[2] attacha plus d'importance aux résultats de la dissociation qui montre les cellules munies de saillies, dents ou d'épines, s'engrenant mutuellement comme les fibres du cristallin. Ces épines serviraient par leur engrenage, à rattacher et à consolider les cellules du tissu épithélial (dem Gewebe Halt zu geben).

Renaut soutint, dès 1869, et Bizzozero, en 1870, que les pointes de deux dents se correspondent; d'où cette conclusion : dans l'intervalle de deux dents qui se suivent se trouve un *espace intercellulaire*.

On ne tarda pas à faire des observations analogues sur l'épithélium antérieur de la cornée.

Bien antérieurement, Valentin y avait signalé des cellules pourvues de prolongements.

Kölliker[3] montra ensuite, dans l'épithélium antérieur de la cornée, l'existence de cellules dont les faces présentent des fossettes. Vues de face, ces cellules prennent une figure étoilée.

Cleland[4] décrivait également aux cellules de l'épithélium antérieur de la cornée des prolongements digitiformes (processes or digitations).

Pour F.-A. Hoffmann et Czerny, cités par Langerhans[5], il existe des cellules analogues chez le lapin et l'homme.

P. Langerhans confirma la présence de ces prolongements cellulaires qui s'engrèneraient les uns dans les autres. Il fit macérer les cornées de gardon, de salamandre, de grenouille, de corneille, de lapin, ainsi que la cornée humaine dans de l'acide azotique con-

1. *Contribut. alla anatomia... delle cute humana.* Torino e Firenze, 1865.
2. *Pflüger's Arch.*, 1864.
3. *Mikroskopische Anatomie oder Gewebelehre*, t. II, p. 611.
4. *Journal of Anatomy and Physiology*, vol. II, p. 361.
5. Ueber mehrschichtige Epithelien, *Virchow's Archiv*, 1873, t. 58, p. 83.

centré et il isola par dissociation des cellules dont les contours n'étaient pas représentés partout par une ligne nette; certaines parties de la surface de ces cellules étaient munies, au contraire, de dentelures très fines. L'extrémité interne de l'assise profonde en présentait également.

Dans l'épithélium antérieur de la cornée, les dentelures des cellules sont si fines qu'à l'état physiologique il est très difficile d'y étudier leurs rapports réciproques. Ranvier le premier, comme nous le verrons de suite, a démontré, en 1879, que les piquants sont des restes de filaments ou des filaments d'union rompus par les manipulations; mais, en ce qui concerne l'épithélium antérieur de la cornée, cet histologiste ne parle que de dentelures dans ses *Leçons sur la cornée* (1881).

Revenons donc à l'épiderme.

En observant des fragments de peau pris dans des régions atteintes d'inflammation légère, Ranvier [1], en 1879, montra que les piquants ne sont que des restes de filaments qui, à l'état normal, réunissent les cellules les unes aux autres.

Quelle est la nature de ces *filaments d'union* ou *ponts intercellulaires*? Pour Heitzmann, ce sont des prolongements protoplasmiques en général; la plupart des autres histologistes les homologuent aux filaments ou masse filaire que Flemming admet dans toute cellule animale. Il en est pour décrire à la fibrille un manchon protoplasmique qui l'engainerait dans son trajet interépithélial.

A la suite de M. Schultze, les histologistes pensent que ces fibrilles auraient des fonctions purement mécaniques, celle de rattacher les cellules entre elles et de fixer l'épiderme au derme (Haftfasern). De plus, pour Kromayer [2], par exemple, les fibrilles d'union seraient contractiles. Ranvier [3] a repris l'étude des filaments d'union et décrit de la façon suivante la nature des fibrilles épidermiques : « L'eau ne les modifie pas notablement. Elles résistent à l'ébullition. Les acides et les alcalis les gonflent. Elles se colorent en violet sous l'influence de l'hématoxyline et en rouge sous celle du carmin. La thionine les colore en vert pâle ou ne les colore pas du tout, tandis qu'elle détermine dans le protoplasma cellulaire une coloration violette intense. Les filaments d'union des cellules du *stratum filamentosum* étant constitués par des fibrilles épidermiques qui passent de cellules en cellules, il en résulte que ces filaments ne sont point colorés par la thionine ou seulement colorés en vert très faible, alors que les cellules elles-mêmes sont violettes. On arrive ainsi à constater que les filaments d'union du *stratum filamentosum* ne sont pas de simples prolongements protoplasmiques; ce qui est important. » Pour Ranvier, « les filaments épidermiques aussi bien que les grains d'éléidine ne sont pas du protoplasma :

1. *Traité technique*, 2e édition, p. 673.
2 Die Protoplasmafaserung der Epithelzelle, *Arch. f. mik. Anatomie*, 1892.
3. Histologie de la peau, *C. R. de l'Académie des Sciences*, t. CXXVIII, 9 janvier 1899, p. 67, et *Archives d'Anatomie microscopique*, t. III, p. 4.

ils sont simplement élaborés par lui, comme les grains d'amidon dans les cellules végétales. »

Les cellules basilaires auraient-elles une structure différente de celles du corps muqueux de Malpighi? Autrement dit, les fibrilles épidermiques ne seraient-elles élaborées qu'à partir du moment où la cellule épithéliale se trouve dans le *stratum filamentosum*?

Ranvier pense que oui; « en effet, dit Ranvier[1], les fibrilles épidermiques sont biréfringentes. Aussi une coupe de la peau du cochon d'Inde, disposée convenablement entre les deux nicols croisés, montre-t-elle le *stratum filamentosum* brillant et le *stratum germinativum* obscur. C'est là un moyen de déterminer la limite des deux couches. »

Pour la plupart des autres histologistes, au contraire, la présence de fibrilles épidermiques serait démontrée dans le protoplasma des cellules basilaires.

Pour Kromayer[2], par exemple, la partie basale ou fond de la cellule cylindrique est pourvue également de fibres protoplasmiques, au moins à la paume de la main de l'adulte.

Les fibrilles épidermiques ne sont visibles qu'après l'action de certains fixateurs et à l'aide de colorants. J. Schütz[3] fixe la peau dans le formol à 4 p. 100 et examine les coupes dans une solution de chlorure de sodium : il n'y a pas trace de fibres épidermiques. Dans la peau fraîche, traitée par le sérum iodé, elles font également défaut. *On n'aperçoit les fibres épidermiques* et les fibrilles *élastiques* qu'après fixation et coloration. Dans ces conditions, les cellules épithéliales sont parcourues de fibrilles; de plus, les fibres élastiques du derme traversent la surface dermique et se continuent avec les fibres épidermiques. De l'ensemble de ces faits, Schütz conclut que les cellules conjonctives du derme émettent des fibrilles élastiques qui s'anastomosent entre elles et de ce réseau partent de fins rameaux qui traversent les assises profondes de l'épithélium et se continuent avec les fibres épidermiques contenues dans la couche corticale des cellules épidermiques.

Les fibres épidermiques seraient donc de nature élastique et d'origine dermique.

Tout autres sont les résultats auxquels sont arrivés d'autres histologiques.

Unna[4] eut recours aux colorants pour différencier les diverses substances qui composent le protoplasma de la cellule épithéliale. Celle-ci est constituée par une substance fondamentale à aspect spongieux; dans les alvéoles de la charpente spongieuse se trouve une masse granuleuse. Les filaments épithéliaux sont contenus dans les trabécules

1. Histologie de la peau, Définition et nomenclature des couches de l'épiderme, etc., *C. R. Acad. des Sciences*, 9 janvier 1899, p. 67.

2. Zur Epithelfaserungfrage, *Monatshefte f. praktische Dermatologie*, vol. XXIV, 1897, p. 450.

3. Zusammenhang der Epithelien mit dem darunterlingenden Bindegewebe, *Arch. f. Dermatologie und Syphilis*, vol. 63, p. III.

4. *Monatschrift für praktische Dermatologie*, 1894.

de la charpente spongieuse; ils sont libres ou anastomosés en réseau. Unna distingue ainsi dans les éléments figurés le spongioplasma, la masse granuleuse et les filaments; de plus, il existerait un plasma amorphe.

E. Kromayer[1] résume (*loc. cit.*, p. 265) la manière dont il comprend la structure du corps muqueux de Malpighi : « Les cellules cylindriques ont peu de protoplasma et un gros noyau. La portion profonde du corps cellulaire est parcourue par des fibres dirigées perpendiculairement au derme »; il leur donne le nom de fibres d'attache (Haftfasern). Les cellules cylindriques sont unies latéralement entre elles par des filaments d'union ou piquants.

La couche suivante, composée de cellules polyédriques, est constituée par des cellules reliées entre elles par des filaments d'union.

Les fibres protoplasmiques passent donc d'une cellule aux cellules voisines; ces fibres n'ont pas un trajet isolé, mais elles s'envoient des anastomoses; d'où il résulte un réseau très étroit, très développé à la périphérie de la cellule, ainsi que sur le pourtour du noyau.

Ainsi les filaments d'union feraient partie du protoplasma de la cellule épithéliale.

Herxheimer[2] montre que, dans le corps muqueux de Malpighi, les cellules ont une structure réticulée, mais dans les portions centrales de la cellule, les mailles sont plus larges que dans ses parties périphériques[3]. Il conclut que la cellule épithéliale possède une structure alvéolaire, qui se traduit dans les coupes par un aspect réticulé.

Quelles sont les relations des filaments protoplasmiques avec la charpente spongieuse de la cellule épidermique?

Aux yeux de Herxheimer, les filaments sont identiques à la charpente spongieuse du protoplasma.

Herxheimer montre l'influence que les réactifs fixateurs exercent sur la structure du protoplasma de la cellule épithéliale : il coupe des morceaux d'épiderme normal ou des condylomes en deux moitiés : l'une est plongée dans le formol et l'autre dans l'alcool. En traitant les coupes de ces deux moitiés avec le même colorant, on voit toujours des réseaux sur les pièces traitées par le formol, tandis que les cellules traitées par l'alcool montrent des fibres ou des granulations.

Herxheimer pense que les filaments ou fibres protoplasmatiques dérivent de la charpente alvéolaire.

Je m'arrête là, car il me faudrait un volume pour énumérer tout ce qu'on a écrit sur la disposition des fibrilles et leurs propriétés.

1. Die Parenchymhaut und ihre Erkrankungen, *Archiv f. Entwickelungsmechanik der Organismen*, vol. 8, p. 253, 1899.

2. Ueber die Structur des Protoplasmas der menschlichen Epidermiszelle, *Arch. f. mikroskop. Anatomie*, vol. 53, 1899, p. 510.

3. J'ai représenté et décrit toutes ces particularités dans la fig. I de mon travail de 1897 (*Journal de l'Anatomie et de la Physiologie*); mais, comme elles étaient en contradiction avec l'enseignement de l'École, personne n'en a tenu compte.

Toutes les particularités qu'on arrive à mettre en évidence par une nouvelle technique ou sur des organismes différents sont, je le répète encore, fort intéressantes; mais les plus belles images qui se rapportent à un seul stade ou qu'on n'obtient que dans des conditions spéciales sont impuissantes à nous donner une idée de la vie de l'élément ou du tissu. Un détail de structure ne nous renseigne sur l'évolution qu'à la condition que nous puissions suivre et établir jour par jour, par la mensuration et les colorants, les changements protoplasmiques qui en sont la cause déterminante, ainsi que les transformations ultimes qu'il subit.

Dès longtemps, j'ai orienté mes recherches dans cette direction. J'ai montré que la structure du protoplasma varie aux divers stades évolutifs (*Journal de l'Anatomie et de la Physiol.*, 1896, p. 268; 1897, p. 463); j'ai insisté sur cet autre fait que les conditions de milieu modifient la structure du protoplasma. La cellule *épidermique* offre une constitution fibrillaire chez l'adulte, tandis que la cellule épithéliale de certaines membranes ne possède qu'un protoplasma finement granulé ou vaguement réticulé. Il en est de même lorsqu'on compare l'épiderme adulte à l'ectoderme embryonnaire ou fœtal.

Le travail récent de Gino Migliorini[1] confirme mes résultats antérieurs. Cet histologiste a examiné la peau d'un embryon humain de deux mois et demi au point de vue de la structure fibrillaire des cellules épidermiques; il n'y a pas trouvé de protoplasma fibrillaire; sur un fœtus de quatre mois, la fibrillation était nette, assez abondante, mais limitée à une portion du corps de Malpighi, et elle faisait défaut dans les assises profondes ainsi que dans les portions des cellules qui donnaient naissance aux glandes. Ici les cellules montraient une structure finement réticulée.

Migliorini (*loc. cit.*, p. 737) a pu déceler par la coloration une formation fibrillaire dans le *stratum germinativum* ou assise de cellules basilaires, mais les fibrilles s'y trouvent très clairsemées et se teintent en une nuance plus pâle.

Pour Migliorini, la fibrille épidermique serait indépendante du réseau et de nature différente. En effet, si l'on traite les cellules de l'épiderme normal ou pathologique par les méthodes qui montrent

1. La fibrillazione protoplasmatica nelle cellule dell'epidermide ed in quelle dei tumori di origine ectodermica, *Giornale italiano delle Malattie veneree e della pellea*, vol. XLIII, 1902, p. 733.

la fibrillation, dit Migliorini (*loc. cit.*, t. XLIV, p. 81), on s'assure qu'il y a deux structures, l'une fibrillaire, l'autre réticulée; les fibrilles et le réticulum prennent avec le même réactif une teinte différente. Il existerait donc, à côté des fibrilles, une substance constituant le réticulum (Herxheimer) ou spongioplasma (Unna). La fibrille peut manquer, sans que la cellule épithéliale ait perdu ses propriétés d'élément épidermique ou de revêtement.

Ainsi les éléments figurés de la cellule épidermique affectent une disposition différente selon les conditions où se trouve placée la cellule et selon le stade d'évolution de cette dernière. La pathologie nous en offre de nombreux exemples. Je me borne à citer les suivants.

Unna [1] montre comment se fait la transformation réticulée ou spongieuse de la cellule épithéliale quand elle produit un carcinome cutané : les cellules de l'épiderme avoisinant le néoplasme, possèdent des fibres à trajet radiaire, circulaire ou ansiforme, tandis que les cellules de la tumeur dérivée de l'épiderme sont pourvues d'un réseau alvéolaire ou spongieux; ces jeunes cellules ressemblent alors aux cellules étoilées du tissu conjonctif ou aux cellules glandulaires.

Migliorini (*loc. cit.*, p. 743) a examiné à l'aide des divers procédés qui colorent les fibres et le réticulum, de nombreuses tumeurs cancéreuses : dans une seule et même tumeur il existe des cellules dont le protoplasma est pourvu de fibres épidermiques, et, d'autres dont le corps cellulaire ne possède qu'un réticulum ou spongioplasma. D'autres cellules encore présentent une coque périphérique formée par des fibrilles serrées, tandis que le protoplasma périnucléaire montre un réticulum à mailles assez larges.

Ce n'est pas tout : les espaces dits intercellulaires participent à ces modifications du protoplasma.

D'après Unna [2], l'exsudat qui inonde l'épiderme, dans les cas d'inflammation de la plaie aboutissant à la formation de vésicules, conduit à la fonte ou colliquation des cellules dentelées. Cette fonte amène parfois la *dégénération réticulée* ou l'état spongieux, correspondant en partie à l'altération cavitaire de Leloir. Quand l'eau et les sels alcalins gonflent les cellules, les mailles du spongioplasma se dilatent en vésicules ou vacuoles contenant de l'eau, et le corps cellulaire persiste sous la forme de trabécules qui s'anastomosent entre elles et produisent une grosse charpente d'apparence réticulée. Enfin les cellules crèvent et toute la couche de cellules dentelées figure un réticulum grossier. D'autres fois

1. *Histopathologie der Hautkrankheiten*, p. 684.
2. Die ballonierende Degeneration der Hautepithelien, *Deutsche medic. Zeitung*, 1896, n° 96, p. 1009.

les cellules se coagulent et elles subissent la dégénérescence qu'il appelle « ballonnée » (ballonierende). Les cellules dentelées s'arrondissent, sans se tuméfier; la couronne d'épines disparaît et les cellules deviennent libres les unes par rapport aux autres. Cette dégénérescence détermine la formation de vésicules simples rappelant les parasites unicellulaires. Le protoplasma se trouble, perd sa structure spongieuse, devient homogène et *fibrinoïde*. Il n'y a plus de distinction à établir entre l'ectoplasma et l'endoplasma. Unna a observé la dégénérescence ballonnée des épithéliums dans le *zoster*, les *varicelles* et l'*herpès iris*.

Non seulement dans les néoplasmes, mais encore dans l'épiderme *normal*, l'épithélium peut prendre l'aspect et la structure du tissu conjonctif tel que nous l'observons au stade de développement dit tissu conjonctif réticulé.

C'est ainsi que Studnicka[1] montre les analogies qui existent entre les épithéliums modifiés et le tissu mésenchymateux : les piquants des cellules épithéliales se continuent d'une cellule à l'autre sous la forme de faisceaux qui traversent les espaces intercellulaires, de même que les cellules étoilées du tissu mésenchymateux s'anastomosent entre elles par leurs prolongements.

Studnicka a l'intuition des analogies et peut-être des relations génétiques qui existent entre le tissu épithélial et le tissu conjonctif; mais il fait fausse route, à mon avis du moins, en comparant les filaments d'union ou fibres unitives des cellules épithéliales aux fibrilles conjonctives. Ses filaments d'union ou hématoxylinophiles correspondent aux lames et aux filaments chromophiles des cellules conjonctives, et non point à l'hyaloplasma et par suite aux faisceaux de fibrilles conjonctives.

Ce sont les espaces clairs (ciment ou espaces lymphatiques) des lignes réfringentes qui correspondent à la substance hyaline, muqueuse ou fibrillaire qu'on remarque entre les lames ou prolongements chromophiles du tissu réticulé ou mésenchymateux.

*Concluons* : Dans les cellules jeunes, le protoplasma est homogène; ce protoplasma est rempli d'un fin granulé très colorable ou il est transparent et hyalin comme celui qui enveloppe le noyau. Quand l'élément s'est accru ou qu'il va se diviser plus tard, le protoplasma montre une couche périphérique à structure fibrillaire ou à réticulum serré (exoplasma) et une couche périnucléaire homogène ou à réticulum à larges mailles (endoplasma). Dans un stade ultime, celui par exemple qu'on observe dans les cellules épidermiques de l'adulte, tout le corps cellulaire peut être parcouru ou représenté par un lacis de fibres serrées entre lesquelles l'hyaloplasma est

1. Ueber Stachelzellen und sternförmige Zellen in Epithelien, *Sitzungsberichte der König. böhm. Gesellschaft der Wissenchaften in Prag*, 1902, et Protoplasma-Faserungen der Epithel und Chordazellen, *Ibid.*, 1902.

réduit à son minimum. Ces diverses structures sont réelles, peuvent coexister dans un seul et même néoplasme ou se succéder à l'état normal dans la même région durant les stades évolutifs du revêtement épithélial. Si l'on en juge d'après l'action des colorants, le réticulum et les fibres possèdent une composition et une constitution différentes, car les fibres se développent à un stade ultérieur. Comme on le voit sur les dessins III, VII, IX, X et XI, il faut distinguer : 1° les trabécules composées de protoplasma colorable ou chromophile, 2° les rameaux latéraux qui en partent en rayonnant et 3° l'hyaloplasma, compris dans le réticulum chromophile.

### B. — *Points nodaux du réticulum.*

On sait que Ranvier[1] a signalé l'existence d'un petit nodule qu'on observe souvent au milieu des filaments d'union. Quelle est la signification de ce nodule? F. Weidenreich[2] regarde, avec Reinke et Rabl, ce nodule comme un reste des fibrilles du fuseau de division.

Dans l'épithélium antérieur de la cornée de l'adulte (Fig. I), les lignes réfringentes apparaissent déjà entre les cellules cylindriques ou basilaires; mais elles sont très minces et il n'y a que peu ou point de filaments chromophiles qui les traversent. Les couches moyennes de la cornée présentent des lignes réfringentes analogues, dans lesquelles je n'ai pas aperçu de nodules au niveau des filaments chromophiles. Après l'incision qui conduit à la formation du bourgeon épithélial, la structure des lignes réfringentes change; les lignes réfringentes s'élargissent en même temps que les filaments chromophiles s'épaississent et s'allongent (Fig. III, IX, X et XI). Comme ils sont anastomosés, ils présentent des points nodaux à leur lieu de rencontre. *Ces points nodaux du réticulum chromophile me semblent correspondre au petit nodule qu'on a signalé dans les filaments d'union de l'épiderme enflammé ou œdématié.*

### C. — *Ciment ou fluide interépithélial.*

Quelle est la substance qui existe entre les piquants ou les filaments d'union dans l'intervalle des cellules épithéliales? Grâce au nitrate

1. *Traité technique,* 1re édition, p. 884.
2. Ueber Bau und Verhornung menschischer Oberhant, *Arch. für mik. Anatomie,* vol. 56, p. 188, 1900.

d'argent, il est facile d'imprégner ces espaces ou lignes intercellulaires et de les dessiner en noir. Si ensuite l'on a soin de laver la membrane épithéliale, le protoplasma périnucléaire reste incolore. Les traits noirs seraient constitués par un ciment unissant les cellules entre elles.

Quelle est l'origine et quelle est la nature de ce ciment? A une époque déjà éloignée, Ranvier, après avoir dit[1] que le ciment était une substance excrétée par les cellules épithéliales elles-mêmes, le faisait provenir du tissu conjonctif du derme.

Lorsque, comme dans la formation de la pustule variolique, les cellules épithéliales produisent des amas de globules de pus, on observe en ces points des travées et des filaments anastomosés. « Ces filaments forment un réseau comparable à celui du tissu conjonctif réticulé, dit Ranvier (*loc. cit.*, p. 699), et qui s'étend de la surface du chorion à la couche de l'épiderme comprise entre la couche cornée et le corps muqueux de Malpighi.... Ces filaments représentent donc la charpente intercellulaire (Kittsubstanz) de l'épiderme. » Les filaments d'union pénétreraient dans ces lignes de ciment et assureraient une union plus solide encore des cellules épithéliales.

L'expérimentation vint bientôt ébranler la théorie du ciment intercellulaire.

En injectant, par piqûre interstitielle, les espaces intercellulaires de l'épithélium, Key et Retzius virent la matière pénétrer dans le derme; ces espaces communiqueraient donc avec ceux du derme[2].

Thoma[3] incorpora à la grenouille vivante du carmin d'indigo et il put ainsi colorer en bleu les *lignes de ciment* de la langue. A cette époque on ne songeait pas aux espaces intercellulaires, on crut au ciment; de sorte que les lignes de ciment servaient, d'après Thoma, aussi bien de lien entre les cellules épithéliales que de voies de transport pour les sucs nourriciers.

Des recherches analogues qui portèrent sur la cornée donnèrent des résultats identiques.

Après que Langerhans eut découvert les cellules *dentelées* de l'épithélium antérieur de la cornée, Gutmann[4] remplit par injection les espaces intercellulaires de la cornée et pensa prouver leur communication avec les canalicules du suc du parenchyme cornéen.

Ces conclusions furent corroborées par l'étude des tissus vivants ou des éléments épithéliaux convenablement fixés. Au lieu d'une substance intercellulaire servant de *ciment*, on en arriva à l'idée d'un *fluide nourricier*, d'une sorte de *lymphe*.

1. Art. « Epithélium », *Nouveau Dictionnaire de médecine et chirurgie pratiques*, p. 478, 1870.
2. Voir Art. « Peau », *Dictionnaire de Dechambre*, p. 51.
3. Ueber Kittsubstanz der Epithelien, *Virchow's Archiv*, vol. LXIV, p. 359.
4. Ueber die Lymphbahnen der Cornea, *Arch. f. mik. Anatomie*, vol. XXXII, 1888.

Dès 1880, Pfitzner[1] montra que, dans l'épiderme examiné à l'état vivant chez la salamandre, la substance qui se trouve entre les cellules et les filaments d'union est plus fluide que le protoplasma lui-même. A la suite d'irritations, ces espaces intercellulaires et intrafilamenteux s'agrandissent, comme le prouva Mitrophanow en 1883.

Th. Cohn (1894), en traitant les cellules épithéliales par le procédé de l'hématoxyline au fer, ne put déceler la présence d'une substance solide dans ces espaces ou lacunes intercellulaires.

S. Garten[2] chercha à élucider le rôle des filaments d'union et des espaces intercellulaires. Il recourut à l'expérimentation. Il enleva sur son bras gauche, avec toutes les précautions aseptiques, un morceau de peau d'un rayon d'*un* centimètre. Quand la cicatrisation fut assez avancée, qu'il ne resta plus qu'un millimètre 75 de plaie, il en pratiqua l'ablation avec la partie avoisinante de la peau normale. Il fixa tout le lambeau dans le liquide de Flemming et la débita ensuite en coupes parallèles à la surface cutanée. A l'examen microscopique, il vit que les cellules épithéliales de la zone marginale et normale de l'épiderme avaient pris une orientation telle que leur grand axe correspondait au rayon de la plaie. Ces éléments étaient allongés et fusiformes et disposés radiairement par rapport au centre de la plaie.

A partir de cette zone circulaire, c'est-à-dire à une distance de 2 mm. à 2 mm. 5 du bord interne de l'épithélium, il observait de grandes cellules dont la charpente fibrillaire était richement développée. Les espaces intercellulaires de cette zone moyenne ou de transition s'étaient élargies (2 μ à 6 μ), tandis que les espaces intercellulaires de l'épithélium plus éloigné ou normal ne mesuraient que (1 μ 8 à 3 μ).

Cet élargissement ou agrandissement des espaces intercellulaires servirait à faciliter l'apport des matériaux nutritifs (*loc. cit.*, p. 409). Comme, en ces points, les mitoses sont nombreuses, celles-ci sont déterminées par cette exagération de la nutrition.

En résumé, Garten se fonde sur ces faits pour donner la théorie suivante des filaments et des espaces intercellulaires : les filaments chromophiles ou d'union consolideraient les épithéliums et les espaces interfilamenteux et leur amèneraient la nourriture. De plus, quand il y a une perte de substance, les filaments se contracteraient pour refouler l'épithélium sur la surface dénudée. A la suite de cette contraction, les espaces intercellulaires s'élargiraient dans le voisinage de la plaie et faciliteraient l'apport des matériaux qui, en s'y accumulant, agrandiraient les voies nutritives.

1. Pour les indications bibliographiques concernant le *ciment* ou la *lymphe interépithélial*, je renvoie aux deux travaux suivants :

*A*) Waldeyer, Kittsubstanz und Grundsubstanz. Epithel und Endothel, *Cinquantenaire de la Société de Biologie*, volume jubilaire, 1899, p. 531; *B*) Studnicka, Ueber das Epithel der Mundhöhle von « Chimaera monstrosa », *Bibliographie anatomique*, 1902, t. XV, p. 217.

2. Die Intercellularfrücken der Epithelien u. ihre Function, *Arch. f. Anat. u. Physiol. Abtheilung*, 1895, p. 407.

J'ai déjà rappelé dans ce *Journal* (1897, p. 471) que F.-E. Schulze, en examinant l'épiderme de larves vivantes de grenouille, aperçut des vacuoles dans les lignes intercellulaires. Ces vacuoles sont séparées par des cloisons anastomosées et non point par de simples filaments d'union. Autrement dit, les lignes réfringentes ou intercellulaires sont constituées par un tissu réticulé.

Il s'agit de savoir quelle est l'origine du fluide qui remplit les vacuoles et quelle est sa destinée. N'ayant pas suivi l'évolution de la cellule épithéliale, les auteurs lui assignent une provenance lymphatique ou sanguine. La lymphe des tissus sous-épithéliaux pénétrerait à travers les espaces ménagés entre les cellules épithéliales des assises profondes, et de là gagnerait de proche en proche les lacunes interépithéliales en se modifiant au contact du protoplasma épithélial. Son rôle consisterait à servir de suc nourricier pour les cellules épithéliales.

L'observation prouve que les choses se passent autrement : les lignes réfringentes représentent le premier stade de l'élaboration de l'hyaloplasma. Les lignes réfringentes ne sont en somme que le début de la différenciation que subit le protoplasma primitif en réticulum chromophile et en hyaloplasma. Il se développe ainsi un tissu réticulé dont l'hyaloplasma peut évoluer plus tard, par solidification, en fibrilles conjonctives, ou, par fluidification, en espaces interorganiques.

Les livres didactiques parlent un langage tout autre. Quelques citations, empruntées aux traités classiques, suffisent pour montrer qu'on hésite à se prononcer sur la nature des filaments d'union et que la substance intermédiaire continue à passer soit pour du *ciment*, soit pour de la *lymphe*.

Pour Renaut[1], « les *ciments interépithéliaux*, continus dans les interlignes des cellules épithéliales, sont constitués par une substance transparente, toujours sans structure aucune, molle et dont la constitution s'éloigne de celle des substances cristalloïdes. Elle ne donne cependant point de gélatine par la coction : elle n'est pas collagène.

« Le ciment appartient tout aussi bien en propre aux tissus épithéliaux, que les cellules elles-mêmes qu'il unit et qu'il sépare. Ces dernières perdraient toute signification épithéliale, si elles n'étaient plus reliées par un ciment. »

Kölliker (*loc. cit.*, 6e édition allemande, 1889, p. 191), tout en admettant l'existence d'*épines* ou de *filaments d'union*, continue à soutenir que les cellules du corps muqueux sont entourées d'une membrane facile à mettre en évidence avec les alcalis caustiques. Il admet, avec Bizzozero, que les épines ou filaments d'union des cellules s'étendent du corps protoplasmique d'une cellule aux cellules voisines. Entre ces ponts *intercellulaires* se trouvent des espaces, également intercellulaires, contenant un fluide servant à la nutrition des cellules épithéliales.

Pour Waldeyer (*cité plus haut*, p. 485), la substance qui remplit les lacunes intercellulaires et qui occupe la place du ciment est un fluide qui baigne les tissus (Gewebsflüssigkeit) et qui est très voisin de la lymphe.

1. *Traité d'histologie pratique*, t. II, p. 40, 1897.

Cependant Flemming remarque que le fluide qui se trouve dans les lacunes interépithéliales n'est pas identique à celui qui remplit les lacunes de la cornée; ce n'est pas de la lymphe véritable, car ces derniers fluides ne précipitent pas le nitrate d'argent comme le fait la substance qui occupe les lignes intercellulaires.

Il faut donc, conclut Waldeyer, distinguer la lymphe et le fluide qui baigne les tissus. Ce dernier fluide vient du sang, il remplit les lacunes interépithéliales ainsi que les espaces du tissu conjonctif; il est l'origine de la lymphe.

Pour Szimonowicz [1], les cellules épithéliales sont réunies par une substance intercellulaire réduite au minimum; c'est le *ciment intercellulaire*. Le nitrate d'argent dessine ce ciment en lignes noires.

Stöhr [2] considère les *substances intercellulaires* comme dues à la sécrétion des cellules à l'exemple des produits glandulaires. Peut-être ne représentent-elles que la couche périphérique du protoplasma cellulaire.

Quand la substance intercellulaire est peu abondante, on parle de *ciment*. Le ciment est amorphe, mou, peut-être fluide et s'observe entre les cellules épithéliales ou conjonctives.

Quant aux ponts d'union, ils contiennent d'après Stöhr (*loc. cit.*, p. 57), des filaments qui se continuent dans la cellule avec la masse filaire ou fibrillaire. Les ponts d'union varient avec les états physiologiques; il en va de même des espaces qu'ils circonscrivent, c'est-à-dire des lacunes intercellulaires. Il ajoute en note de la page 58 : Quand il y a un trouble dans la circulation du suc nutritif, les lacunes intercellulaires augmentent, c'est-à-dire qu'elles deviennent plus visibles. Elles apparaissent sous forme de petites vacuoles dans la couche hyaline qui limite chaque cellule épithéliale. Plus l'épithélium pavimenteux augmente d'épaisseur, plus sont larges les lacunes intercellulaires, plus sont longs les ponts d'union. Les lacunes servent donc à la nutrition de l'épithélium.

On le voit, on s'est complu pendant des années à décrire des détails de structure et à imposer à chaque nouvel aspect un nom nouveau (dents, épines, filaments ou ponts d'union). Mais les images qu'on obtient par les coupes et les colorants ne suffisent pas pour caractériser la vie cellulaire. Pour connaître l'évolution d'un tissu ou d'un organe, il faut remonter à sa naissance, suivre son développement et assister à ses transformations. Dès 1897 [3], j'ai vu les prétendues *lignes intercellulaires* apparaître dans le sabot de l'embryon de cheval sous la forme de *lignes réfringentes*, traversées par un réticulum protoplasmique. Ces lignes sont une élaboration du complexus protoplasmique et en constituent, à un certain stade, une partie intégrante.

1. *Lehrbuch der Histologie*, 1901, p. 24, 29.
2. *Id.*, 10e édit., 1903, p. 51.
3. *Journal de l'Anatomie et de la Physiologie*, 1897, p. 461, Pl. XIV, fig. I.

En 1898[1], j'ai montré que le réticulum qui traverse les lignes réfringentes est constitué par une substance avide d'hématoxyline ou de carmin comme le cytoplasma cellulaire; de là le nom de *filaments chromophiles* que j'ai proposé pour les désigner. La substance protoplasmique qui est comprise dans ses mailles est hyaline; d'où la dénomination d'*hyaloplasma*.

Les filaments chromophiles correspondent aux filaments d'union des auteurs; l'hyaloplasma, au *ciment* des uns ou au plasma lymphatique des autres. Les dénominations classiques ne signifient rien, puisqu'elles ne nous indiquent ni l'origine, ni la nature, ni la destinée de ces portions protoplasmiques. L'expression « hyaloplasma » spécifie qu'on a affaire à du protoplasma qui est susceptible d'une évolution ultérieure. En effet, en poursuivant son développement ultérieur, je l'ai vu produire les faisceaux conjonctifs des papilles et de la trame dermique[2]. Quant à la substance et au réticulum chromophiles, ils persistent autour du noyau sous la forme d'un corps cellulaire étoilé ou fusiforme. Le réticulum chromophile peut même subir dans le derme la transformation élastique.

*En résumé*, les lignes prétendues intercellulaires, les lignes d'hyaloplasma, n'existent pas dans le protoplasma commun de certains épithéliums embryonnaires (sabot, etc.); elles débutent dans les couches moyennes de ces épithéliums sous la forme de *lignes réfringentes*, dans lesquelles le protoplasma se différencie en réticulum chromophile et en hyaloplasma.

Avec l'âge et selon la région, l'épithélium modifie sa structure, ainsi que celle des lignes réfringentes. Pour ce qui est de l'*épithélium antérieur de la cornée* (voir Fig. I), les lignes réfringentes apparaissent déjà dans l'assise des cellules cylindriques sous la forme de traits clairs, limités de part et d'autre par une ligne chromophile. Par endroits, un filament chromophile ou pied effilé d'une cellule cylindrique à direction perpendiculaire passe par le milieu du trait réfringent (4). Dans la *couche moyenne* (2), les lignes réfringentes sont striées en travers par des filaments chromophiles.

Lorsque les cellules épithéliales sont, à la suite de l'incision, le siège de suractivité nutritive et d'hypertrophie, les lignes réfringentes participent à l'accroissement général (Fig. II à VII). Les fibrilles

1. *Soc. de Biologie*, 16 nov. 1898, p. 1086.
2. Développement et structure du chorion, etc., *Association des Anatomistes*, 1re session, 1899, p. 1.

anastomosées du protoplasma (hématoxylinophiles ou chromophiles) s'épaississent et entre elles se produit une substance transparente (hyaloplasma). Aux points de rencontre de plusieurs cellules cet hyaloplasma, circonscrit par le réticulum chromophile, fait l'effet d'une vacuole intercellulaire. En d'autres termes, l'élargissement des lignes réfringentes est dû à une différenciation du protoplasma qui se fait dans les cellules hypertrophiées sur une échelle plus vaste que dans l'épithélium évoluant dans les conditions physiologiques. Ces lignes réfringentes montrent un réticulum chromophile à mailles serrées : les *points nodaux* du réticulum chromophile correspondent aux épaississements qu'on a signalés sur les filaments d'union (Fig. III et VII).

A cette hypertrophie et à ces modifications structurales succède la transformation de l'épithélium en tissu conjonctif réticulé. Le cytoplasma continue à se différencier, à partir des lignes réfringentes, en réticulum chromophile et en hyaloplasma (Fig. VIII, IX, X et XI). A mesure que cette transformation s'étend du côté du noyau, le tissu prend l'aspect et la structure du tissu réticulé plein que j'ai observé et décrit dans diverses formations mésodermiques. L'évolution ultérieure de ce tissu réticulé est identique au tissu conjonctif mésodermique : le protoplasma périnucléaire, ainsi que les lames et les filaments chromophiles, persistent à l'état de *cellule conjonctive fixe* dont les prolongements restent anastomosés entre eux et avec les expansions chromophiles des cellules voisines; l'hyaloplasma, au contraire, se condense ou se solidifie pour former les lamelles cornéennes.

Les auteurs qui décrivent un *ciment* ignorent que l'hyaloplasma des lignes réfringentes se transforme plus tard en tissu conjonctif; pour ceux qui n'osent se prononcer sur la nature de l'hyaloplasma (ciment ou lymphe) les filaments chromophiles (ou d'union) ne serviraient qu'à solidariser les cellules épithéliales entre elles.

Ce sont là des hypothèses gratuites dues à l'examen de stades isolés ou surtout à une interprétation erronée des images qu'on obtient avec le nitrate d'argent ou d'autres colorants.

En effet, de longues recherches d'histogénèse m'ont permis de remonter à l'origine de l'hyaloplasma et des filaments chromophiles et de suivre les transformations et la destinée de chacun de ces protoplasmas. Par l'expérimentation sur la cornée, j'ai pu vérifier l'exactitude de mes observations et le bien fondé de mes déduc-

tions. Pour qui ne veut pas s'astreindre au labeur que je me suis imposé, il lui sera facile de contrôler les points essentiels qui établissent la filiation de l'épithélium et du tissu conjonctif, de l'épiderme et du derme. Quelques incisions de la cornée examinées les 2e, 4e, 6e et 7e jours montreront comment se développent l'hyaloplasma et le réticulum chromophile dans les cellules du bourgeon épithélial; comment ces cellules se transforment peu à peu en éléments étoilés qui ressemblent de tous points aux cellules anastomosées du tissu conjonctif; enfin, comment l'hyaloplasma se condense en lamelles conjonctives, tandis que la substance chromophile persiste autour du noyau sous la forme d'un corps cellulaire qui continue à rester relié aux cellules conjonctives voisines par des prolongements chromophiles. Le tissu conjonctif de la cicatrice définitive dérive, en dernier ressort, de l'épithélium antérieur de la cornée, et le processus de cette tranformation est le même que celui qui préside à la formation du derme aux dépens de l'épiderme.

(*A suivre.*)

---

**Explication des figures** [1].

PLANCHES XIII ET XIV.

*Fig. I. — Épithélium antérieur de la cornée d'un cobaye normal* (obj. à immersion). — 1, assise de cellules cylindriques; 2, couche moyenne; 3, couche superficielle; 4, pied effilé et chromophile d'une cellule cylindrique.

*Fig. II. — Coupe d'une incision superficielle et oblique examinée 5 heures après* (obj. 6 Stiassnie, oc. 1). — 1, solution de continuité; 2, amas de petites cellules conjonctives; 3, cellules épithéliales déjà modifiées; on y distingue un réticulum chromophile et de l'hyaloplasma.

*Fig. III. — Coupe de la lèvre gauche de la fig. II, entre 1 et 3* (obj. 9, Stiassnie, oc. 1). — 1, cellules épithéliales hypertrophiées et transformées en éléments étoilés, à cytoplasma réticulé; 2, cellule cylindrique dont le cytoplasma commence à se transformer en réticulum chromophile et en hyaloplasma; 3, lignes péricellulaires réfringentes et réticulées; 4, réticulum chromophile entre les cellules épithéliales et les cellules superfi-

1. J'adresse tous mes remerciements à l'habile et consciencieux dessinateur, M. Frantz, pour les soins qu'il a apportés à mes dessins. Merci également à M. Branca à qui je dois les fig. I et XII.

cielles du parenchyme cornéen; 5, parenchyme cornéen; 6, cellules cylindriques à irradiations chromophiles très prononcées dans le pied; 7, cellules à espace clair périnucléaire; 8, espace cornéen élargi.

*Fig. IV. — Coupe d'une cornée de cobaye, au niveau d'une incision légèrement oblique et pénétrante, examinée 8 heures après* (obj. 6, oc. 1). — 1, bouchon épithélial; 2, ligne à double contour, qui limite les lèvres du parenchyme cornéen; 3, solution de continuité dans la partie profonde de la cornée; 3, bouchon fibrineux; 4, membrane de Descemet.

*Fig. V. — Coupe d'une cornée de cobaye au niveau d'une incision superficielle, 3 jours après* (obj. 6, oc. 1). — 1, bouchon épithélial; 2, partie profonde du bouchon; 3 et 4, modifications du parenchyme cornéen près de la solution de continuité.

*Fig. VI. — Coupe d'une cornée de cobaye 4 jours après l'incision* (obj. 6, oc. 1). — 1, base du bourgeon; 2, cavité interépithéliale avec leucocytes; 3, traînées épithéliales du fond du bourgeon; 4, leucocyte interépithélial.

*Fig. VII. — Fond d'un bourgeon épithélial sur une cornée 4 jours après une incision, à un fort grossissement* (obj. 9, oc. 1). — *f*, fente artificielle; 1, amas de cellules étoilées; 2 et 2′, traînées de cellules épithéliales s'étendant dans les espaces du parenchyme cornéen; 3 et 4, portion centrale du bourgeon avec réseau chromophile à la périphérie des cellules; 5, cellules conjonctives hypertrophiées.

*Fig. VIII. — Coupe d'une cornée de cobaye 6 jours après une incision pénétrante* (obj. 6, oc. 1). — 1, base du bourgeon avec lignes rétringentes larges; 2 et 3, amas épithélial, moyen et profond, dont le protoplasma est peu modifié et réunis entre eux par des cellules étoilées; 4, fond du bourgeon; 6, membrane de Descemet.

*Fig. IX. — La portion du bourgeon épithélial, correspondant* (sur une autre coupe de la même série) *à la région 2 et 3 de la figure VII.* — A un plus fort grossissement (obj. 9, oc. 1). 1, 1, épithélium hypertrophié, avec figures mitosiques; 2, 3, 3, épithélium transformé en tissu réticulé; 4, 4, parenchyme cornéen.

*Fig. X. — Coupe de la cornée d'un cobaye sept jours après l'incision* (obj. 6, oc. 1). — 1, parenchyme cornéen; 2, 3, tissu cicatriciel à l'état de tissu réticulé; 4, assise de cellules épithéliales entre le tissu réticulé profond et le tissu réticulé 5; ce dernier tissu réticulé (5) occupe le centre même du bourgeon épithélial.

*Fig. XI. — Une portion de la cicatrice et du parenchyme cornéen examinés au niveau du point 2 de la fig. précédente, examiné à un plus fort grossissement* (obj. 9, oc. 1). — 1, parenchyme cornéen; 2, tissu cicatriciel réticulé; 3, cellules étoilées dans un espace cornéen.

*Fig. XII.* — Bourgeon épithélial remplissant une incision linéaire de la cornée (obj. à immersion). — 1, fond du bourgeon; 2, portion moyenne du bourgeon avec deux mitoses; 3, vide entre le bourgeon et le parenchyme cornéen; 4, noyau d'une cellule conjonctive fixe; 5, espace cornéen élargi; 6, leucocytes.

RECHERCHES SUR LE DÉVELOPPEMENT

# DES CAPSULES SURRÉNALES

## CHEZ LES VERTÉBRÉS SUPÉRIEURS

**Par le Dr A.-H. SOULIÉ**

Agrégé d'anatomie de la Faculté de médecine de Toulouse.

(*Suite* [1].)

---

### C. — *RONGEURS*

Dans le groupe des rongeurs, nous avons pu suivre complètement l'évolution de la capsule surrénale chez le lapin, et nous avons contrôlé les résultats obtenus, en ce qui concerne le développement de la substance corticale ou de la substance médullaire, chez la souris, chez le rat et chez le cobaye. Ce sont ces résultats que nous allons exposer successivement.

#### 1. Lapin.

**Résumé des connaissances acquises.** — C'est le lapin qui paraît avoir été, de beaucoup, l'animal le plus étudié, et parmi les auteurs qui ont poursuivi, sur ce rongeur, l'évolution de l'organe surrénal, nous signalerons Kölliker, v. Brunn, Mitsukuri, Gottschau, Janošik, Minot, Valenti et Aichel. Les premiers auteurs (Kölliker, v. Brunn, Mitsukuri et Gottschau), soit qu'ils n'aient pas examiné des stades assez jeunes, soit que l'origine de l'ébauche primitive leur ait échappé, ont conclu que « le blastème originel » de la capsule surrénale se montrait en plein mésoderme, blastème que Kölliker localise à la partie supérieure du corps de Wolff, en avant de l'aorte et de la veine cardinale postérieure. L'opinion de Mitsukuri, en ce qui concerne l'ébauche médullaire, mérite d'être rappelée ; les cellules de la substance médullaire, d'origine sympathique, sont tout d'abord indépendantes de la substance corticale, puis, englobées par cette

1. Voir pages 197 et 390.

dernière, elles perdent leurs caractères nerveux, et deviennent médullaires. D'après Gottschau, le promoteur de la théorie uniciste, l'ébauche corticale apparaît vers le 12e jour en plein mésoderme, tandis que la substance médullaire se forme aux dépens de la corticale au voisinage de la naissance. Or Gottschau n'a pas suivi le développement de la capsule surrénale au delà du 20e jour. Janošik et, après lui, Valenti ont montré que les stades initiaux avaient échappé à leurs prédécesseurs, et que l'organe surrénal (ou tout au moins sa portion corticale) dérivait de l'épithélium du cœlome au début du 11e jour. Cette distinction est subtile, prétend Minot, puisque « les relations du mésenchyme et du mésothélium rendent inutile le processus décrit par Janošik ». Tout récemment, Aichel a formulé une nouvelle théorie, et a soutenu que la capsule surrénale était formée par les parties profondes des entonnoirs du mésonéphros. Cette opinion a été longuement discutée par Wiesel qui en a montré les nombreux points faibles, ainsi que nous l'avons exposé à propos de la critique des théories. Nous ferons seulement remarquer que Aichel a bien vu le stade initial (embryons de 6,5 millimètres, 11e jour), mais il se distingue des autres auteurs par une interprétation différente.

**Tableau des longueurs comparatives des embryons de lapins aux diverses époques de la gestation.**

| JOURS ET HEURES COMPTÉS DEPUIS LA COPULATION | | LONGUEURS EN MILLIMÈTRES DES EMBRYONS Frais. | Fixés. | |
|---|---|---|---|---|
| 8e jour | 192 heures | | 3,6 à 4,9. | |
| | 200 — | | 4,1. | |
| 10e — 5 heures | 245 — | 4,5 à 5,5 | 5. | |
| 10e — 23 — | 263 — | 6,5 à 8,5 | 6 à 7. | |
| 11e — 20 — | 284 — | 7 à 10 | 6 à 9. | |
| 12e — 19 — | 307 — | 10 à 11 | 9 à 10. | |
| 13e — | 312 — | | 10,5. | |
| 13e — 17 — | 329 — | 12 à 14 | 10 à 12. | |
| 14e — | 337 — | | 11,5. | |
| 14e — 9 — | 345 — | 13 à 15 | 11,5 à 12,5. | |
| 15e — 2 — | 362 — | 13,5 à 15,5 | 12,5 à 13,5. | |
| 16e à 17e jour | | | 17. | (Kölliker.) |
| 18e jour | | | 22 à 25. | (Kölliker.) |
| 19e — | | | 25 à 29. | — |
| 20e — | | | 36. | — |
| 21e — | | | 36 à 41. | — |
| 23e — | | | 54 à 56. | — |
| 24e — | | | 60. | — |
| 30e — | | | 90 à 100 (naissance). | |

**Observations personnelles.** — L'appareil d'excrétion ne se montre guère chez le lapin avant la fin du 9e jour, entre la 230e et la 240e heure, alors que les embryons mesurent de 4 à 4,5 mill. A ces stades, correspondant à l'apparition des premiers tubes segmentaires, l'on peut observer, par places, des connexions entre l'épithélium du cœlome et la paroi du canal de Wolff. Nous ferons remarquer toutefois que, pas plus à cette époque que précédemment, il n'existe la moindre trace de pronéphros.

*Embryons de 245 heures* (5 à 5,5 millimètres). — Le corps de Wolff est en voie de formation, et l'on peut admettre avec assez d'exactitude que c'est dans le courant du 10e jour que se développent les canalicules wolffiens. Ils ne se forment pas, comme le prétend Aichel, sur les embryons de 6,5 millimètres par des invaginations en forme d'entonnoir émanés de la cavité cœlomique, mais par des amas épithéliaux pleins; ce n'est qu'exceptionnellement qu'ils laissent voir sur la coupe une faible lumière centrale (1 à 2 μ). Les bourgeons des canaux segmentaires naissent de l'épithélium du cœlome à la partie moyenne de l'éminence wolffienne, à une notable distance de l'angle du mésentère près duquel apparaît déjà l'ébauche de la veine interne du mésonéphros. Sur les embryons de 5,5 millimètres, les invaginations des tubes segmentaires se mettent en rapport avec le canal de Wolff, et, sur un embryon de ce stade, nous avons noté contre la racine du mésentère, sur une hauteur d'environ 200 μ, quelques centres de prolifération à deux ou trois assises de cellules que l'on peut interpréter comme la première ébauche des cordons surrénaux.

*Embryons 263 heures* (6,5 millimètres). — Le mésonéphros, assez net, ne présente pas encore de glomérules vasculaires dans sa partie supérieure; sa face antérieure est tapissée par l'épithélium germinatif déjà bien caractérisé. Dans la partie interne de cet épithélium, près de la racine du mésentère, se trouve la zone surrénale dans laquelle on observe dès le début du 11e jour un assez grand nombre de centres de prolifération à trois ou quatre assises de noyaux superposés. Ces centres de prolifération se trouvent soit à la surface même des plis, soit dans le fond de sillons ou dépressions d'une profondeur moyenne de 250 μ; leur épaisseur, qui est fonction du nombre de cellules qui les constituent, varie de 25 μ (3 assises) à 40 μ (5 assises). La superposition de ces centres est assez irrégulière, et ne rappelle que de très loin la disposition

métamérique des ébauches surrénales décrites par Brauer chez les amphibiens.

Nos observations concordent, dans leur ensemble, avec celles de Janošik et de Valenti, mais elles diffèrent, surtout comme interprétation, de celles d'Aichel. Les centres de prolifération que nous avons décrits, situés en dedans de la bandelette germinative, sont destinés, d'après Aichel, à la formation du mésenchyme. Tout d'abord à ce stade, le mésenchyme est déjà constitué, et se développe sur place par karyokinèse de ses éléments, tandis que les amas mésothéliaux que nous avons observés restent conglobés; nous les verrons ultérieurement s'accoler aux veines internes du mésonéphros.

Quant aux prétendus entonnoirs wolffiens (Urnierentrichter) d'Aichel, ils n'existent pas tels que les décrit cet auteur; en effet, nous ferons remarquer avec Wiesel que ces dits entonnoirs, d'après les données mêmes d'Aichel, mesurent de 250 à 300 μ, ce qui représente des néphrostomes huit à dix fois plus considérables que ceux que l'on connaît. D'ailleurs, l'origine cœlomique des canaux segmentaires du corps de Wolff n'affectent jamais la forme de néphrostomes, et, comme nous l'avons dit plus haut, lorsque les bourgeons qui leur donnent naissance possèdent une lumière, celle-ci ne dépasse pas 2 μ; et il serait au moins étrange de les retrouver aussi nets que dans les figures d'Aichel sur des embryons de 6,5 millimètres. Les prétendus entonnoirs wolffiens représentent plus probablement la coupe de sillons que l'on observe dans la zone surrénale des mammifères.

*Embryons de 284 heures* (8 à 9 mill.). — Les centres de prolifération, dans les endroits où ces centres ont conservé leurs connexions avec l'épithélium du cœlome, mesurent 55 μ en largeur, et près de 100 μ en épaisseur; ils s'étagent sur une hauteur de près de 700 μ, en dedans de la veine interne du corps de Wolff. A ce stade, l'épithélium germinatif de Waldeyer est bien différencié du restant de l'épithélium cœlomique; il se présente en dehors de la zone surrénale sous la forme d'une rangée de cellules cylindriques de 22 à 24 μ; aucune d'elles n'offre encore les caractères des ovules primordiaux. Les embryons étudiés par Aichel dans lesquels la capsule est déjà isolée, et auxquels cet auteur attribue une longueur de 8 mill., sont des embryons manifestement plus âgés; sans doute, leur longueur n'a pas été mesurée à l'état frais, mais après fixation.

*Embryons de 307 heures* (9 mill.). — Vers la région supérieure du corps de Wolff, on retrouve encore quelques centres de prolifération, mais on peut considérer dans l'ensemble que l'ébauche surrénale, à ce stade, a déjà perdu ses relations avec le mésothélium, et s'est mise en relation avec les vaisseaux veineux voisins, veine interne du corps de Wolff ou veines rénales efférentes wolffiennes (fig. 28). C'est la disposition décrite par Gottschau comme primitive. La capsule droite adhère à la paroi de la veine interne du corps de Wolff et surtout de la veine omphalo-mésentérique, la gauche n'est en relation qu'avec la veine du corps de Wolff. La surface de section des deux ébauches varie de 50 à 60 μ. Notons encore qu'à ce stade, l'épithélium germinatif s'est soulevé en éminence génitale placée en dehors et un peu au-dessous de la zone surrénale; et que le système du sympathique est en voie de formation. On aperçoit déjà quelques petits amas ganglionnaires qui, d'ailleurs, sont encore à une notable distance de l'ébauche surrénale.

*Embryons de 329 heures* (10 à 12 mill.). — L'ébauche surrénale, qui a perdu toute connexion avec l'épithélium du cœlome, est représentée par une série de petits nodules épithéliaux de 45 à 50 μ groupés par trois ou quatre et assez régulièrement répartis en arrière des vaisseaux veineux sur une hauteur de près de 500 μ. Les amas épithéliaux les plus élevés s'étalent à la face interne des premiers glomérules wolffiens auxquels ils semblent adhérer, mais, à un grossissement d'environ 300 diamètres, on distingue très nettement une lame mésodermique interposée entre les deux formations. L'organe génital apparaît à un demi-millimètre au-dessous; quant au système sympathique, il est représenté par de petits ganglions situés un peu plus en dedans que l'ébauche capsulaire, et au contact de l'aorte. C'est à ce stade que l'on aperçoit pour la première fois le canal de Müller.

*Embryons de 337 heures* (11,5 mill.). — Le volume de l'organe surrénal a sensiblement augmenté; sa surface de section est comprise entre 200 et 400 μ, et les nodules épithéliaux qui le constituent atteignent 60 à 70 μ. La capsule droite appliquée contre la paroi postérieure de la veine cave inférieure et de la veine interne du corps de Wolff, refoule cette paroi vers la lumière du vaisseau qui, sur les sections, prend la forme d'un croissant; quelques veines wolffiennes séparent l'organe surrénal des glomérules du mésonéphros. L'extrémité inférieure de la capsule gauche, plus rapprochée

de l'organe génital que la droite, arrive au contact de cet organe; de distance en distance, une veine efférente du corps de Wolff s'interpose entre les deux formations. D'autre part, on remarque qu'en certains points la surface de l'organe surrénal est en relation avec l'épithélium du cœlome, mais il est pas possible de dire s'il s'agit d'une relation secondaire ou de la persistance des connexions primitives. Les amas ganglionnaires sympathiques, toujours plus colorés, sont en voie de multiplication active, et quelques-uns s'enfoncent dans le mésentère.

*Embryons de 345 heures* (13 mill.). — A ce stade, le corps de Wolff paraît entrer en régression, ce qui est la conséquence de la formation du rein définitif. La capsule surrénale, constituée par une série de petits nodules de 60 à 80 μ, entre lesquels se voient de nombreux capillaires, s'étend sur une longueur de 1 millimètre, et sa surface de section mesure environ 300 μ. L'organe du côté droit adhère à la face postérieure de la veine cave inférieure qui le sépare du foie; celui du côté gauche descend en arrière de la veine interne du corps de Wolff, et s'incline vers la ligne médiane en avant de l'aorte. Par leur extrémité inférieure, les deux capsules arrivent au contact de l'organe génital dont il n'est pas possible de les différencier sur la plupart des coupes; en dedans, elles répondent aux ganglions du plexus solaire en voie d'évolution très active. Sur la plupart des embryons, il est à peu près impossible de reconnaître la délimitation de la capsule et du sympathique, mais, sur quelques-uns, la coloration plus sombre que prennent les amas sympathiques permet de les distinguer assez facilement, et de voir une lame mésodermique interposée entre eux et les nodules surrénaux. On constate alors que les deux ébauches se rapprochent l'une de l'autre au point de n'être plus séparées que par une petite masse ganglionnaire, et qu'ensuite elles divergent un peu vers leur partie inférieure. Une pareille disposition peut en imposer pour une fusion des deux ébauches.

*Embryons de 362 heures* (14 mill.). — L'organe surrénal est à peine augmenté de volume, mais il s'est produit dans sa structure quelques modifications importantes. Les nodules ou amas épithéliaux entre lesquels on apercevait quelques rares vaisseaux, se sont transformés en cordons pleins anastomosés séparés les uns des autres par de nombreux capillaires. En même temps, le tissu mésodermique voisin se dispose autour de ces cordons, pour leur

constituer une membrane d'enveloppe. Le nouveau mode d'arrangement qu'a pris l'ébauche surrénale permet de la distinguer facilement des tissus voisins, et en particulier des amas ganglionnaires sympathiques. Ceux-ci sont au contact direct des cordons de la substance corticale, mais il ne paraît pas y avoir encore, entre les cordons corticaux, une migration des cellules parasympathiques, assez difficiles à reconnaître, à ce stade, des éléments nerveux embryonnaires.

*Embryons de 15 et de 16 millimètres.* — Le mésonéphros est en voie d'atrophie de plus en plus marquée; du côté droit, il conserve ses relations avec la veine cave inférieure. Les capsules surrénales mesurent, à ce stade, de un demi à deux tiers de millimètre en hauteur, et un peu plus de un demi-millimètre sur leur surface de section; leurs rapports avec les veines sont très étroits, la droite adhérant à la face postérieure de la veine cave inférieure qui la sépare du tissu hépatique, et la gauche intimement unie à la veine rénale. Par leur extrémité inférieure, les deux capsules arrivent presque au contact l'une de l'autre, mais leur fusionnement signalé par Kölliker paraît être exceptionnel. Chaque capsule apparaît, sous le péritoine, entourée d'une enveloppe conjonctive assez nette sur presque toute la surface, sauf au niveau des ganglions sympathiques où elle est amincie. L'aspect réticulé de l'organe surrénal est des plus manifestes.

*Embryons de 18 millimètres.* — L'augmentation régulière de la capsule se poursuit, mais les détails que nous avons signalés précédemment dans ses rapports et sa structure sont sensiblement les mêmes. Le parenchyme de l'organe, nettement limité par une membrane d'enveloppe, est composé de cordons épithéliaux pleins anastomosés les uns avec les autres, mais dont les diamètres se sont sensiblement accrus; nous relevons comme diamètre moyen de ces tubes 45 μ. Les éléments cellulaires (12 à 14 μ) qui les constituent varient sur la coupe de trois à cinq; les capillaires qui serpentent entre ces cordons sont sensiblement dilatés et atteignent pour la plupart de 20 à 22 μ. Les amas ganglionnaires sympathiques sont intimement accolés à la face postéro-interne de l'ébauche corticale, mais la pénétration de cellules parasympathiques dans cette ébauche reste douteuse, bien que Kölliker et Mitsukuri l'aient observée à ce stade.

*Embryons de 21 et 25 millimètres.* — Les capsules, dont les dimensions atteignent en hauteur et en largeur près d'un mill. (800 à

830 μ), et en épaisseur un demi-millimètre, occupent à peu près leur position définitive. La capsule droite adhère à la face postérieure de la veine cave inférieure, mais, comme celle-ci chemine dans un tunnel de substance hépatique, le tissu du foie se trouve en contact avec l'enveloppe conjonctive de la surrénale aux deux extrémités; inférieurement, la capsule repose sur le rein dont elle n'est séparée que par une distance de 100 à 130 μ. La capsule gauche, dont le sommet est à un tiers de millimètre au-dessous du pôle supérieur de la capsule droite, est recouverte en avant par la queue du pancréas, et par le péritoine de l'arrière-cavité des épiploons, au niveau de laquelle elle répond à la face postérieure de l'estomac; son côté externe descend le long du bord interne du rein, sans en atteindre le hile. Par leur face postéro-interne, les deux capsules répondent aux ganglions du plexus solaire appliqués contre l'aorte. La pénétration des éléments parasympathiques, douteuse aux stades précédents, est manifeste, et l'on peut même apercevoir à l'intérieur du parenchyme surrénal des amas de cellules médullaires. Nous rappellerons du reste que Gottschau et Janošik, tout en admettant la formation de la substance médullaire aux dépens de la corticale, constatent la présence des deux substances au 18e jour, c'est-à-dire sur les embryons de 25 mill. Déjà, sur un embryon de 21 mill. (17e jour), la capsule surrénale est composée d'une masse centrale entourée d'une bordure corticale. Dans cette masse centrale, on aperçoit des amas de cellules parasympathiques dont le diamètre varie de 40 à 80 μ. Entre les divers cordons des deux substances, on constate la présence de nombreux capillaires; d'autre part, la trame conjonctive de l'organe se constitue activement. Sur les embryons de 25 mill., la structure est sensiblement la même; toutefois les amas de cellules médullaires paraissent plus nombreux, et arrivent au contact de la veine centrale.

*Embryons de 30 millimètres.* — Sur ces embryons, la disposition de la capsule est typique; vers le tiers inférieur de l'organe, la substance corticale, entourée d'une enveloppe conjonctive, est disposée en fer à cheval autour de la masse centrale rattachée par un gros pédicule aux ganglions du plexus solaire. A ce niveau, l'aspect des coupes ressemble entièrement à ce que nous avons décrit et figuré sur les embryons de cheval de 11 centim. (voir fig. 18). Dans les autres parties de l'organe, la substance corticale formée de cordons anastomosés, d'une épaisseur moyenne de 80 à 100 μ, englobe une

masse centrale de 150 à 160 μ constituée par un mélange de cordons corticaux assez rares, de cellules parasympathiques et de nombreux capillaires sanguins.

*Embryons de 3,5 et de 4 centimètres.* — Vers leur extrémité inférieure, chacune des capsules présente toujours une solution de continuité dans laquelle s'engage en grande partie une formation parasympathique. Sur les coupes portant sur la région moyenne de l'organe surrénal, la substance corticale, entourée d'une membrane conjonctive de 18 à 20 μ d'épaisseur, forme une bordure continue de 130 à 140 μ d'épaisseur, englobant une masse centrale de 350 à 400 μ. Dans la substance corticale, on distingue nettement l'ébauche de la zone glomérulée, dans laquelle quelques formations glomérulaires mesurent de 35 à 40 μ. La masse centrale paraît claire, au premier abord, à cause du grand nombre de vaisseaux qu'on y observe; elle se compose de prolongements cordonnaux de la substance corticale de 20 à 25 μ de diamètre séparés par des capillaires de même dimension. Ces prolongements corticaux englobent des amas de cellules médullaires très nombreux et très rapprochés. Les caractères et les dimensions des cellules corticales et médullaires sont déjà nettement tranchés; les cellules corticales ont un diamètre de 14 à 16 μ et se teignent vivement par les colorants, tandis que les cellules médullaires plus petites (10 à 12 μ) ont un gros noyau et un corps cellulaire plus restreint qui se colore faiblement par l'éosine, ce qui permet de les distinguer facilement des cellules ganglionnaires nerveuses qui ont une élection beaucoup plus marquée pour ce réactif.

*Embryons de 6,5 et de 7,5 centimètres.* — Les dimensions des organes surrénaux atteignent 1,5 mill. en hauteur et en largeur, et près de 1 millimètre en épaisseur; la substance corticale mesure près de 300 μ, et la médullaire est comprise entre 320 et 350 μ. Le mauvais état de conservation des embryons dont nous disposions ne nous a pas permis d'étudier la structure intime de la capsule. Toutefois nous avons constaté, sur l'embryon de 6,5 cent., l'existence d'une capsule accessoire (330 μ) incluse dans la paroi de la veine cave inférieure, et ne présentant pas trace de substance médullaire; les cordons de substance corticale étaient ordonnés sous forme de glomérules.

*Embryons de 9,5 centimètres.* — Sur ces embryons répondant au terme de la gestation, la substance corticale paraît à peu près

organisée comme chez l'adulte; toutefois la zone fasciculée est proportionnellement très réduite. Quant à la substance médullaire, elle est toujours formée d'un mélange de cellules corticales et médullaires.

**Conclusions.** — En résumé, chez le lapin, l'organe surrénal se développe aux dépens de centres de prolifération issus de l'épithélium du cœlome vers la 260e heure, c'est-à-dire au début du 11e jour; les amas épithéliaux, détachés de ces centres, se groupent contre les parois des veines wolffiennes entre le 12e et le 13e jour. Vers la fin du 14e jour, on peut voir quelques amas ganglionnaires du sympathique arriver au contact de l'ébauche corticale; celle-ci, vers le 15e jour, prend une texture cordonnale nettement accusée, mais elle n'est pas encore pénétrée par les cellules parasympathiques.

Bien que Mitsukuri ait signalé l'immigration de la substance médullaire dans la corticale dès le 16e jour, nous n'avons nettement constaté ce fait que sur des embryons de 21 millimètres (fin du 17e jour). L'organisation définitive des substances corticale et médullaire commence sur les embryons de 25 millimètres, mais le mauvais état de nos embryons ne nous a permis de préciser la date d'apparition de la chromaffinité. Quant à la différenciation histologique de la substance corticale, elle ne doit guère commencer qu'au stade de 3 cent., puisque c'est seulement sur des embryons de 3,5 cent. que nous avons nettement distingué la zone glomérulée.

## 2. Souris.

**Résumé des connaissances acquises.** — Nous rappellerons que pour Inaba l'ébauche épithéliale de la capsule dérive de l'épithélium du cœlome vers le 11e jour après la copulation, et que la substance médullaire se forme aux dépens des ganglions sympathiques vers le 14e jour. Il est regrettable que nous ne possédions pas de données précises sur les longueurs comparatives des embryons de souris aux diverses époques de la gestation, car nous pourrions établir le parallèle entre les observations d'Inaba et celles de Fusari. Pour ce dernier, en effet, les premières involutions de l'épithélium péritonéal qui doivent former les cordons surrénaux apparaissent sur les embryons de 4 mill. et poussent dans le mésenchyme jusqu'au stade 7 à 7,5 mill., stade auquel les ébauches corticales sont constituées, et se mettent en relation avec les

vaisseaux veineux. Sur les embryons de 1 cent., la capsule, en tant que substance corticale, est nettement isolée, et, dès lors, pénètrent à son intérieur, en même temps que les vaisseaux sanguins, des cordons sympathiques destinés à former la substance médullaire. A partir du stade de 1,2 cent., l'organe surrénal est entouré d'une membrane conjonctive, et Fusari n'a pas suivi au delà l'organisation définitive des substances corticale et médullaire.

**Observations personnelles.** — Notre série commence par des embryons de 4,5 mill., sur lesquels ce qui frappe, dès l'abord, c'est l'abondance considérable du mésenchyme dans tous les organes. C'est ainsi que le corps de Wolff est représenté par une masse relativement volumineuse et épaisse de tissu mésodermique dans laquelle apparaissent isolés le canal de Wolff et quelques rares tubes segmentaires. L'épithélium qui recouvre le mésonéphros, semble avoir partout la même épaisseur, sauf vers l'extrémité supéro-interne où il est formé d'éléments prismatiques ayant 8 à 10 μ de hauteur. Par places, il existe de petits amas cellulaires que l'on peut interpréter comme des centres de prolifération destinés à la formation des cordons surrénaux, ainsi que le montre l'examen des stades successifs. Nos observations concordent donc avec celles de Fusari, mais nous ferons remarquer que l'existence de ces centres de prolifération est loin d'être aussi nettement marquée que chez le lapin. Les embryons de 6,5 mill. ne nous montrent rien de plus que ceux de 4,5 mill.; ce qui frappe, c'est toujours l'extrême abondance du tissu mésenchymateux.

*Embryons de 7 millimètres.* — Les premiers amas surrénaux apparaissent avec netteté dans la région supéro-interne du corps de Wolff près de la racine du mésentère. Ce sont de petits nodules de 45 à 50 μ, isolés dans le mésoderme, et ayant perdu toute connexion avec l'épithélium péritonéal ; ils commencent à se grouper autour des vaisseaux veineux voisins, à gauche contre la veine interne du corps de Wolff, et à droite contre la veine cave inférieure en voie de formation. Les amas ganglionnaires du sympathique se constituent plus en arrière et plus en dedans, au voisinage de l'aorte.

*Embryons de 9 millimètres.* — Le corps de Wolff est bien développé, et l'on peut facilement observer le long de son bord interne le canal de Müller dont l'extrémité supérieure s'ouvre en entonnoir dans la cavité péritonéale. L'ébauche surrénale existe, sur une hau-

teur d'environ un demi-millimètre, sous la forme d'un amas épithélial dont la surface de section est d'environ 500 à 600 μ; elle est nettement isolée des organes voisins par une enveloppe mésodermique, et se trouve placée un peu au-dessous de l'organe génital qui fait une saillie très appréciable dans la cavité péritonéale. Les ganglions sympathiques, vivement colorés, embrassent en fer à cheval la face antérieure de l'aorte; ils sont directement accolés à l'ébauche surrénale dans laquelle paraissent s'engager quelques groupes de cellules parasympathiques.

*Embryons de 12 millimètres.* — Ces embryons par rapport aux précédents représentent un stade beaucoup plus avancé que ne semble l'indiquer leur faible différence de longueur. En effet, le mésonéphros, en régression très marquée, est devenu une annexe de l'appareil génital, et il est remplacé dans son rôle d'organe excréteur par le rein définitif. Les reins droit et gauche se trouvent à peu près au même niveau, et ont leur pôle supérieur à un quart de millimètre au-dessous des capsules surrénales. Celles-ci, plus larges que hautes, mesurent de 1/2 à 3/4 de mill. en hauteur, et 1/2 mill. en épaisseur; elles se trouvent placées derrière les reins, comme si ces organes dans leur accroissement les avaient rejetées en dehors et en arrière. Malgré cette situation anormale, la capsule droite a conservé ses relations avec la veine cave inférieure, tandis que la gauche est séparée de la face postérieure de l'estomac et de l'arrière-cavité des épiploons par la queue du pancréas.

Les capsules restent intimement accolées aux ganglions du plexus solaire qui sont volumineux et atteignent 500 à 600 μ en largeur; sauf au contact de ces amas nerveux, les organes surrénaux sont entourés d'une membrane conjonctive qui les isole des viscères voisins. La pénétration des cellules parasympathiques dans l'ébauche corticale s'est déjà effectuée, mais l'on trouve encore, étalé à la face interne de l'organe surrénal et en dedans de son enveloppe conjonctive, un amas parasympathique très net qui mesure 225 μ en longueur et 50 μ en épaisseur. Les éléments cellulaires de l'ébauche corticale, de forme polyédrique, se disposent en cordons dans l'intérieur de l'organe, où leur diamètre varie de 15 à 18 μ; la couche sous-jacente à l'enveloppe affecte déjà l'aspect caractéristique de la zone glomérulée, tandis que les cordons plus internes montrent une disposition réticulée autour de nombreux capillaires sanguins. La masse centrale de la capsule se compose de quelques

cordons corticaux entre lesquels on aperçoit de nombreux amas de cellules parasympathiques (27 à 30 μ) ; ces éléments mesurent de 8 à 9 μ, possèdent un noyau dont l'élection pour les substances colorantes est intense, et un mince corps cellulaire ne montrant pas nettement la réaction chromaffine. A ce stade, les cellules parasympathiques sont sensiblement plus petites que les cellules des ganglions nerveux, et leurs noyaux présentent des figures de karyokinèse.

*Embryons de 14 et de 15 millimètres.* — Les dimensions de l'organe surrénal sont sensiblement les mêmes qu'au stade précédent, et leurs rapports avec les organes voisins ont peu varié. Les capsules dépassent encore par leur pôle supérieur l'extrémité supérieure du rein correspondant ; la droite adhère par son sommet à la veine cave inférieure, et descend en dedans et en arrière du rein, la gauche se montre sur les coupes entre l'aorte en dedans, le rein en avant, et la rate en arrière. La structure de l'organe s'est à peine modifiée; toutefois l'immigration des cellules parasympathiques paraît avoir cessé. Sur une épaisseur moyenne de 350 à 400 μ, la substance corticale forme une bordure complète assez régulière de 105 à 110 μ, et la masse centrale occupe 150 à 160 μ. Dans la substance corticale, on distingue nettement, au-dessous de l'enveloppe conjonctive, une zone glomérulée de 35 à 40 μ d'épaisseur; les autres cellules corticales s'agencent en cordons pleins composés d'éléments finement granuleux de 14 à 18 μ de diamètre. Dans la masse centrale se trouvent des cellules plus petites, vaguement chromaffines, groupées en nodules de 50 à 60 μ. En examinant attentivement les coupes, on a l'impression que les cellules de la zone glomérulée fournissent à l'accroissement centripète de la substance corticale, et que les amas médullaires se multiplient activement, aussi dans le sens centripète.

*Embryons de 18 et de 20 millimètres.* — Les transformations structurales sont peu importantes. La seule modification qu'on constate c'est que la substance corticale continue à s'accroître, tandis que la substance centrale diminue d'épaisseur. Sur les embryons de ce stade, les deux capsules, surtout la droite, sont situées presque en entier au-dessus des reins. La capsule gauche, en relation avec la rate, est comprise dans un méso à large base postérieure qui embrasse les deux tiers de sa surface.

*Embryons de 24 millimètres.* — Sur ces embryons, à peu près à

terme, les organes surrénaux, sensiblement sphériques et dont les diamètres varient de 600 à 800 μ, sont situés au-dessus des reins; la droite adhère intimement à la veine cave inférieure, tandis que la gauche est appendue à la veine rénale par l'intermédiaire de la veine surrénale. Le parenchyme de l'organe, entouré d'une enveloppe fibreuse de 20 à 25 μ, comprend une substance corticale de 160 à 180 μ d'épaisseur englobant une masse centrale de 130 à 140 μ. La substance corticale montre une zone glomérulée très nette de 50 à 55 μ; les zones fasciculée et réticulée sont peu distinctes l'une de l'autre. La substance centrale, formée surtout de cellules médullaires, envoie quelques traînées vers la surface.

*Adulte.* — Sur une capsule de souris adulte, l'épaisseur ne dépasse guère 900 μ, le diamètre de la substance médullaire égale l'épaisseur de la substance corticale qui atteint 320 μ. Dans cette dimension, la zone glomérulée a une valeur moyenne de 70 μ, la fasciculée de 130 à 140 μ et la réticulée de 110 à 120 μ. Les cellules médullaires (10 à 12 μ) sont un peu plus petites que les cellules corticales (14 à 18 μ).

**Conclusions.** — En résumé, chez la souris, les premiers rudiments de l'ébauche surrénale se montrent, avec peu de netteté d'ailleurs, entre les stades de 4,5 et 6,5 mill.; l'ébauche corticale se constitue sur les embryons de 7 mill., et atteint un demi-millimètre sur ceux de 9 mill. Bientôt après, les cellules parasympathiques envahissent cette ébauche corticale, et leur immigration se fait assez rapidement, puisqu'elle est achevée au stade de 14 mill. A ce stade, la substance corticale commence son organisation définitive, qui est achevée au voisinage de la naissance. Nous rappellerons qu'au cours du développement, la position de la capsule par rapport au rein définitif varie notablement. La capsule est directement située à la face postérieure du rein, puis elle abandonne toutes connexions avec cet organe, et vient se placer au-dessus de lui. Elle se trouve alors en rapport avec la veine cave inférieure, soit directement pour la capsule droite, soit indirectement pour la capsule gauche, par l'intermédiaire de la grande veine surrénale qui débouche au confluent de la veine rénale gauche et de la veine cave inférieure.

### 3. Rat.

**Observations personnelles.** — Les renseignements que nous avons recueillis sur le rat, au point de vue de l'évolution de l'organe surrénal, sont peu nombreux, en raison du petit nombre de stades que nous avons pu examiner.

*Embryons de 15 millimètres.* — Le corps de Wolff est en voie de régression ; le canal de Müller se montre nettement jusqu'au cloaque. La capsule surrénale mesure en hauteur de 350 à 400 μ, et 180 μ en travers. Elle est composée d'une série de nodules épithéliaux de 70 à 80 μ; ces nodules, accolés à droite à la veine cave inférieure, en soulèvent la paroi postérieure. Les capsules sont situées en dehors des ganglions abdominaux du sympathique; il n'y a pas encore d'immigration de cellules parasympathiques.

*Embryons de 15 millimètres.* — Les deux organes surrénaux, arrondis, mesurent de 800 à 900 μ de diamètre. La capsule droite apparaît sous le péritoine pariétal, en arrière et en dehors du rein, dans une encoche de la face postérieure du foie; la gauche, placée entre le rein en avant et la rate en arrière, répond à la face postérieure de l'estomac. Toutes deux reposent contre les ganglions du plexus solaire. Le tissu de l'organe, enveloppé par une membrane conjonctive de 30 à 35 μ d'épaisseur, est essentiellement constitué par des cellules polyédriques de 15 à 18 μ de diamètre, entre lesquelles cheminent de nombreux capillaires. Ces cordons représentent la substance corticale qui est pénétrée, seulement du côté droit, par quelques nodules de cellules parasympathiques de 20 à 25 μ. Il est à remarquer que, de chaque côté, on trouve contre la face postérieure de la capsule, au-dessus de son enveloppe fibreuse, c'est-à-dire en contact avec les cordons corticaux, un amas allongé de cellules parasympathiques étalé sur une longueur de près de 500 μ, et dont l'épaisseur est de 40 μ. Nous sommes donc au début de l'immigration des cellules parasympathiques dans l'ébauche corticale.

*Embryons de 20 millimètres.* — Les dimensions de la capsule surrénale se sont fortement accrues; celle-ci mesure 1 mill. en hauteur et en épaisseur, 1,5 mill. en largeur. Les deux capsules, dont l'extrémité supérieure déborde le sommet du rein, descendent entre les ganglions du sympathique abdominal et la face postérieure du rein. La structure de l'organe rappelle celle du stade

précédent; les cordons corticaux dont les éléments atteignent 20 μ sont séparés, par places, par de petits amas de cellules parasympathiques qui convergent vers le centre de l'organe.

*Embryons de 25 millimètres.* — Les capsules se trouvent le long du bord externe du rein, la droite dans une encoche du foie, la gauche en relation avec la rate et la queue du pancréas. Le tissu de l'organe, limité par une membrane conjonctive, est formé de cordons de cellules épithéliales (20 à 22 μ), séparés les uns des autres par des capillaires; au centre, apparaît un noyau d'éléments parasympathiques dont le diamètre (100 μ) ne dépasse pas le dixième de l'épaisseur totale de la capsule surrénale.

Sur des embryons de 35 à 40 mill. dont le mauvais état de conservation ne nous a pas permis d'étudier la structure de l'organe, nous avons retrouvé la capsule surrénale en avant et en dedans du rein.

Sur un nouveau-né de 4,5 cent., dont la capsule mesure en épaisseur 800 μ, nous trouvons une bordure corticale de 300 μ environ dans laquelle la zone glomérulée est très nette. La masse centrale est surtout formée de cellules médullaires dont la chromaffinité est très manifeste; on aperçoit, par places, quelques traînées de cellules chromaffines rayonnant vers la périphérie jusque dans la zone glomérulée.

Les seuls faits que nous puissions retenir de ces quelques observations sont la pénétration d'une grande masse de cellules parasympathiques sous l'enveloppe conjonctive de l'ébauche corticale, sur les embryons de 15 mill., et leur réunion en un noyau central dès le stade de 25 mill.

### 4. Cobaye.

**Observations personnelles.** — Notre série, fort incomplète d'ailleurs chez le cobaye, ne commence qu'au stade de 18 mill.; néanmoins, elle nous a permis de suivre l'évolution de la substance médullaire.

*Embryons de 18 millimètres* (4e semaine). — Les organes surrénaux mesurent un peu plus d'un mill. en largeur, et 3/4 de mill. en surface et en hauteur; leur moitié supérieure coiffe le pôle correspondant du rein, et leur moitié inférieure descend le long de son bord interne. La capsule droite, d'abord logée dans une encoche du foie, est séparée de la veine cave inférieure par un pont de tissu

hépatique de près d'un mill. d'épaisseur; cette disposition persiste au niveau de la moitié supérieure de l'organe surrénal qui arrive seulement au contact de la veine cave par sa partie inférieure. La capsule gauche adossée, comme la droite, aux ganglions du plexus solaire, se met en relation en arrière avec le bord postérieur de la rate, en avant avec la queue du pancréas, et en bas avec la veine rénale. Le tissu de la capsule surrénale, entouré par une membrane conjonctive de 25 à 30 μ d'épaisseur, est constitué par une masse à peu près uniforme de cellules corticales, mesurant 18 à 20 μ, et groupées en cordons isolés les uns des autres par des capillaires sanguins. En examinant attentivement ces cordons, on peut voir qu'ils se constituent aux dépens de petits éléments à gros noyau situés au-dessous de l'enveloppe fibreuse, et dont on peut suivre l'évolution jusqu'à la partie centrale de la capsule. A la face interne de l'organe, sur une étendue de 40 à 45 μ, on remarque dans l'enveloppe conjonctive une solution de continuité par laquelle les éléments parasympathiques des ganglions du plexus solaire s'enfoncent entre les cordons surrénaux.

*Embryons de 20 millimètres* (début de la 5e semaine). — L'organe surrénal conserve le type d'une glande close réticulée, mais sa partie centrale est envahie par de petits amas de cellules parasympathiques dont les plus volumineux atteignent 80 μ; ces amas sont encore nettement unis à quelques autres groupes de cellules parasympathiques restées, sous l'enveloppe fibreuse, au contact des ganglions sympathiques. Les nodules centraux d'éléments parasympathiques sont séparés par des cordons simples ou doubles (45 à 50 μ) de cellules corticales dont le diamètre atteint 20 μ. Toujours, dans la partie centrale, on observe des capillaires sanguins dont le calibre est considérablement dilaté.

*Embryons de 5 centimètres* (fin de la 5e semaine). — Les dimensions de la capsule arrivent à 2 mill. en hauteur, à 1,5 mill. en largeur et à 1 mill. en épaisseur, mais ses rapports sont sensiblement les mêmes qu'au stade de 2 cent. Les deux capsules accolées au plexus solaire sont revêtues sur leur face antérieure par le feuillet pariétal du péritoine; une enveloppe conjonctive de 35 à 40 μ les isole des organes voisins.

Le parenchyme de l'organe se laisse facilement diviser en ses deux substances fondamentales. La substance corticale possède une épaisseur d'environ 200 μ, dont 70 à 80 μ pour la zone glomérulée,

et 90 à 100 μ pour la zone fasciculo-réticulée. La substance centrale est constituée par un mélange d'éléments médullaires et corticaux. Les éléments médullaires (8 μ), légèrement chromaffines, sont encore réunis en amas dont le diamètre varie de 35 à 70 μ. Les éléments corticaux, à corps cellulaire granuleux (20 à 22 μ), se disposent, en général, en cordons à double rangée de cellules, et mesurent de 40 à 45 μ. Il est à remarquer que dans ces cordons, comme nous avons déjà eu l'occasion de le signaler, les noyaux sont placés du côté de la cellule en relation avec les capillaires sanguins.

*Embryons de 6 centimètres* (7e semaine). — L'organe surrénal a subi une faible augmentation de volume, mais ses rapports sont toujours les mêmes. L'enveloppe fibreuse qui l'entoure mesure de 40 à 45 μ d'épaisseur, et envoie dans l'intérieur du parenchyme des cloisons conjonctives supportant les vaisseaux; les capillaires sanguins, dans la partie corticale, ne dépassent guère 10 μ, tandis que, dans la partie centrale, ils atteignent 15 à 18 μ. La substance corticale a toujours à peu près la même structure, tandis que, dans la substance centrale, on retrouve un mélange de cordons corticaux à éléments volumineux, et des amas de substance médullaire dont les cellules en voie d'évolution augmentent de volume, et accusent davantage leur chromaffinité. Dans l'ensemble, et abstraction faite des nodules médullaires, la substance corticale s'accroît manifestement de la périphérie vers le centre, aux dépens des éléments de la zone glomérulée.

*Embryons de 8 centimètres* (8e semaine). — Ces embryons approchent du terme de la gestation qui se produit du 60e au 66e jour après la copulation (Retterer); les embryons mesurent alors de 9 à 11 cent. La capsule surrénale, en particulier la droite, est arrondie et atteint près de 2 mill. dans tous les sens. Sur un de ces embryons, la capsule gauche, tout en ayant à peu près les mêmes rapports qu'au stade de 2 cent., adhérait par sa partie supérieure à la veine splénique, et par son extrémité inférieure à la veine rénale.

Au-dessous de l'enveloppe fibreuse, le tissu de la surrénale rappelle assez bien celui de la capsule adulte. Dans la zone glomérulée, les éléments de petites dimensions varient de 8 à 10 μ; dans la zone fasciculée sous-jacente et proportionnellement moins développée que chez l'adulte, ils atteignent 15 à 18 μ. La zone réticulée se continue dans la substance centrale sous forme de cordons dont

les cellules ont en moyenne 20 μ de diamètre; quelques-unes sont dépourvues de noyau. La substance médullaire est surtout composée de cellules chromaffines.

*Adulte.* — Il n'est pas rare de trouver dans l'enveloppe fibreuse de la capsule surrénale du cobaye adulte des capsules surrénales accessoires. Dans un cas particulier, une de ces capsules, dont le diamètre atteignait 1,25 mill., était uniquement composée par de la substance corticale présentant une bordure analogue à la zone glomérulée avec une mince zone fasciculée; la partie centrale était représentée par une zone réticulée.

En résumé, chez le cobaye, la substance médullaire de l'organe surrénal se constitue entre les stades 18 et 20 mill., aux dépens des éléments parasympathiques émanés des ganglions du plexus solaire. L'évolution histologique de ces éléments est assez lente, la chromaffinité apparaît sur des embryons de 5 à 6 cent., mais la substance médullaire englobe encore au moment de la naissance de nombreux îlots de substance corticale. Les cellules qui composent ces îlots sont volumineuses, mais elles sont en voie de disparition, et quelques-unes ont déjà perdu leur noyau.

## D. — *INSECTIVORES*

### Taupe.

**Résumé des connaissances acquises.** — L'étude des premiers stades du développement de la capsule surrénale chez la taupe a été faite récemment par Aichel (1900), dont les observations ont porté sur des embryons depuis 1,5 mill. jusqu'à 12 mill. Sans insister sur quelques points de détail au sujet desquels nous reviendrons au cours de nos descriptions, nous allons rappeler et discuter les faits les plus importants avancés par cet auteur.

Aichel nie, chez la taupe, l'existence du pronéphros, en s'appuyant sur ce fait qu'il n'a pas trouvé trace de cet organe sur des embryons de 1,5 mill., et que sur les stades compris entre 2,5 et 5 mill., le tiers supérieur du mésonéphros subit déjà un commencement de régression. L'absence du pronéphros ou de formations rudimentaires rappelant cet organe permettrait d'écarter les théories d'après lesquelles l'organe surrénal serait un dérivé du rein céphalique. Cette existence du pronéphros chez la taupe nous a paru, au contraire, indiscutable, et il est possible d'en observer les

vestiges sur des embryons compris entre 4 et 6 mill.; dans une communication faite en collaboration avec M. le professeur Tourneux au Congrès des anatomistes (Liège, 1903), nous les avons décrits et figurés. Aichel ne saurait donc tirer argument, pour combattre la théorie de Semon et de Rabl, de faits qui ont échappé à son observation. Aichel a bien vu, entre les stades 4 et 4,5 mill., des centres de prolifération de l'épithélium cœlomique, au voisinage de la racine du mésentère, mais il croit devoir les interpréter comme destinés à l'élaboration du mésenchyme. Sans insister sur cette hypothèse très discutable, nous soulignerons cette coïncidence assez étrange que la capsule manque sur des embryons de 4,4 mill. et soit d'une netteté incontestable sur des embryons de 4,5 millimètres (Fig. 21, Pl. 1 d'Aichel). Nous rappellerons qu'Aichel arrive à cette conclusion : « Les capsules surrénales se forment aux dépens des néphrostomes du corps de Wolff dont on peut suivre l'évolution d'une façon indiscutable jusque chez les Rongeurs; à partir de ce groupe, les capsules surrénales apparaissent libres dans le mésenchyme, mais là aussi, en dernière analyse, les néphrostomes fournissent la première ébauche ». Nous avons vu, à propos des Rongeurs, que les formations décrites et figurées par Aichel comme des néphrostomes n'ont rien à voir avec ces derniers; nous verrons, d'autre part, au cours de nos descriptions, ce qu'il faut penser de cette prétendue formation libre de l'organe surrénal.

**Observations personnelles.** — Sur les embryons au-dessous de 4 mill., on ne trouve pas trace de l'appareil d'excrétion, et c'est seulement à ce stade que l'on aperçoit nettement le mésonéphros. L'existence d'un rein céphalique complet et fonctionnant comme chez les Oiseaux est douteuse; toutefois, si le pronéphros n'arrive jamais à son entier développement, on en trouve des rudiments assez importants comme : le canal excréteur, des formations glomérulaires et l'ébauche de conduits segmentaires.

*Embryons de 4 millimètres* (*a*, *b*, *c*). — Le mésonéphros apparaît manifestement avec ses glomérules, ses tubes segmentaires et son canal excréteur. Sur l'embryon *c*, à 300 μ au-dessus du sommet du corps de Wolff, on observe une invagination creuse de l'épithélium du cœlome qui se termine en cul-de-sac dans le mésenchyme sous-jacent; au voisinage de cette involution l'épithélium du cœlome est sensiblement épaissi. Du côté opposé se trouve une vésicule close, de 18 à 20 μ de diamètre, située sur le prolongement du

canal de Wolff. Nous verrons que l'examen des embryons plus âgés, montrant certaines particularités qui font ici défaut, nous a amené à penser qu'il s'agit d'un pronéphros rudimentaire; l'involution représenterait un néphrostome, et la vésicule une portion du canal excréteur du rein céphalique. Sur l'embryon *c*, vers le sommet du corps de Wolff, et contre la racine du mésentère, on remarque quelques centres de prolifération épithéliale peu accusés, ce sont probablement les premières traces de l'ébauche capsulaire.

*Embryons de 5 millimètres.* — Dans la région située au-dessus du mésonéphros, on trouve, sur le prolongement du canal de Wolff, trois vésicules superposées en regard desquelles l'épithélium du cœlome est épaissi; il s'agit évidemment de restes du canal excréteur du rein céphalique, ou de formations néphridiennes. Quant au corps de Wolff, dont le tiers supérieur s'atrophie, d'après Aichel, entre les stades 2,5 et 5 mill., il n'est pas possible, après un examen attentif des coupes, de constater la moindre différence entre les glomérules de la région supérieure et ceux de la région moyenne de cet organe. Nous n'avons pas retrouvé de centres de prolifération analogues à ceux qui étaient ébauchés sur l'embryon de 4 mill. *c*.

*Embryons de 5,5 millimètres.* — Un de ces embryons, celui de 5,5 mill.*a*, est des plus intéressants, car il montre manifestement des restes du pronéphros. Sur six coupes, c'est-à-dire sur une hauteur de 60 à 80 μ, on aperçoit une formation glomérulaire ayant un diamètre de 18 à 20 μ; à peu près au même niveau que cette formation, l'épithélium du cœlome est épaissi et mesure 20 à 22 μ. Du côté opposé, on retrouve de semblables épaississements, et l'on aperçoit en regard trois vésicules superposées de 20 à 22 μ de diamètre. La situation de ces vésicules sur le prolongement du canal de Wolff permet de les considérer comme les restes du canal excréteur du pronéphros dont les épaississements épithéliaux représenteraient les néphrostomes rudimentaires. Au niveau du tiers supérieur du corps de Wolff, et contre la racine du mésentère, on retrouve quelques centres de prolifération peu accusés.

*Embryons de 6 millimètres.* — Les restes du pronéphros sont toujours très visibles; à 400 μ au-dessus du sommet du corps de Wolff, on observe les épaississements très localisés de l'épithélium du cœlome, en regard de trois vésicules dont la plus volumineuse

mesure de 70 à 80 μ en hauteur, et de 15 à 25 μ sur sa surface de section.

Dès le niveau du deuxième glomérule wolffien, contre la racine du mésentère, l'épithélium du cœlome augmente d'épaisseur par suite de la prolifération active de ses éléments. Les amas épithéliaux résultant de cette prolifération atteignent 35 μ en largeur, 70 à 80 μ en épaisseur et s'étagent un peu irrégulièrement sur une hauteur de 250 à 300 μ; sur les dernières coupes intéressant cette région, on peut constater que deux ou trois amas épithéliaux se sont détachés de l'épithélium du cœlome, qui a repris son aspect régulier, et se sont accolés à la veine interne du corps de Wolff. Nous nous trouvons donc en présence de la *zone surrénale*. Nous n'avons pas observé, sur ces embryons, l'ébauche du canal de Müller, ni l'indice de la formation de l'éminence génitale, qu'Aichel décrit sur des embryons de 6 mill.

*Embryons de 7 et de 7,5 millimètres.* — Sur l'embryon de 7 mill., l'ébauche surrénale est en voie de constitution (fig. 29); les bourgeons épithéliaux, par leur partie profonde, se sont mis en relation avec les veines internes du corps de Wolff, quelques-uns ont perdu leurs connexions avec leur centre d'origine, d'autres lui sont encore unis par un mince pédicule.

Les embryons de 7,5 mill. sont beaucoup plus développés, par rapport aux embryons de 7 mill., que ne semble l'indiquer leur faible différence de longueur; c'est le premier stade sur lequel nous apercevions l'épithélium germinatif de Waldeyer. Les ébauches surrénales commencent à perdre définitivement leurs connexions avec l'épithélium du cœlome et à s'isoler, au sein du mésenchyme, contre la veine interne du mésonéphros. Bien que les ébauches soient très rapprochées des glomérules wolffiens, elles n'arrivent pas à leur contact, et en restent séparées, soit par des vaisseaux veineux, soit par du tissu mésodermique. Le sympathique est à peine indiqué.

*Embryons de 9 millimètres.* — Bien qu'Aichel ait signalé l'existence du canal de Müller sur les embryons du stade précédent, c'est seulement sur ceux de 9 mill. que nous le voyons apparaître pour la première fois; le corps de Wolff, malgré l'existence du rein définitif, est encore bien développé. Sur les coupes les plus élevées de la région, la capsule surrénale se montre entre l'aorte et l'extrémité supérieure du mésonéphros sous la forme d'un amas

épithélial mesurant 120 μ en diamètre sur la surface de section. Elle adhère intimement à la paroi postérieure de la veine cave inférieure, et paraît avoir des rapports tellement intimes avec les glomérules wolffiens qu'il faut user de forts grossissements pour apercevoir entre ces deux formations une séparation tranchée. Comme l'a très bien indiqué Aichel, l'organe surrénal est accolé à un gros ganglion sympathique ; les amas sympathiques sont très abondants vers la partie inférieure de la capsule surrénale avec laquelle on peut être tenté de les confondre. L'organe génital qui fait une saillie nettement accusée dans la cavité péritonéale montre une grande similitude de structure avec l'organe surrénal et, au niveau des points de contact des deux tissus, il est impossible de les différencier l'un de l'autre.

*Embryons de 10 millimètres.* — C'est à ce stade seulement que nous constatons un commencement de régression du corps de Wolff, régression qui paraît la conséquence de l'augmentation de volume du rein définitif. Au voisinage du point où la veine cave inférieure reçoit la veine hépatique, les deux veines internes du mésonéphros s'envoient en avant et en arrière de l'aorte une double anastomose, de telle sorte que, sur les coupes, le vaisseau artériel paraît plonger dans un lac veineux. Les deux capsules, situées à peu près au même niveau, débordent le pôle supérieur du rein d'environ 150 μ ; leur union avec les vaisseaux s'est maintenue très intime, et elles répondent toujours par leur partie interne à un gros ganglion sympathique. Sur l'embryon 10 millimètres *b*, la capsule surrénale droite est encore en connexion en deux ou trois endroits avec l'épithélium du cœlome. La capsule surrénale atteint 300 μ en hauteur, et le diamètre de sa surface de section mesure 200 μ sur 250 μ ; son parenchyme est constitué par des éléments polyédriques de 8 à 10 μ, groupés en amas arrondis ou ovalaires d'environ 50 μ. Ces nodules sont séparés les uns des autres par du tissu mésodermique entre lesquels rampent de nombreux capillaires.

*Embryons de 11 millimètres.* — Les rapports et les dimensions des organes sont sensiblement les mêmes que précédemment. La capsule surrénale ne présente rien de particulier, si ce n'est la disposition concentrique que prennent à son pourtour les éléments du mésenchyme. Si l'on ne peut pas encore prononcer le mot d'enveloppe conjonctive, il est permis toutefois de constater qu'on assiste au premier stade de sa formation.

*Embryons de 12 millimètres.* — L'organe surrénal mesure 800 μ en hauteur; il repose en dedans sur le plexus solaire du sympathique, et correspond en dehors au rein. Les deux capsules longent la racine du mésentère, et font une légère saillie dans la cavité péritonéale; la capsule droite adhère par son bord antérieur à la veine cave inférieure, et se trouve logée dans une encoche de la face postérieure du foie. L'extrémité inférieure de la capsule arrive au contact de la double anastomose des veines internes du mésonéphros autour de l'aorte, disposition veineuse sur laquelle insiste longuement Aichel, qui lui donne le nom de « Venenbogen ». L'enveloppe mésodermique de la capsule surrénale, continue, est amincie cependant au contact du ganglion sympathique; nous n'avons pas vu de pénétration d'éléments parasympathiques à ce stade. Le tissu de l'organe est toujours constitué par des cellules polyédriques qui s'agencent en cordons séparés par de nombreux capillaires.

*Embryons de 13 millimètres.* — La capsule surrénale qui déborde légèrement le pôle supérieur du rein, descend en bas jusqu'au hile de cet organe; elle n'est donc pas surrénale, mais située en dedans du rein. Sa hauteur n'atteint guère que 500 μ, tandis que sa largeur est de 800 μ et son épaisseur de 400 μ. Les rapports définitifs et la forme extérieure de l'organe sont acquis; signalons toutefois que l'enveloppe conjonctive est tellement mince du côté droit que le tissu de la capsule paraît se continuer avec celui du foie. Les cellules de l'ébauche surrénale, dont le diamètre moyen est de 10 μ, sont disposées en cordons, mais il n'existe pas encore trace de pénétration d'éléments parasympathiques.

*Embryons de 14 millimètres.* — L'aspect réticulé de l'organe surrénal s'est accusé sur les coupes, et le parenchyme est formé par des cordons épithéliaux de 22 à 27 μ résultant de la juxtaposition de deux rangées de cellules corticales; les cordons sont séparés par des capillaires de 8 à 9 μ de diamètre. A ce stade, le tissu de la capsule rappelle assez bien la disposition décrite chez les embryons d'Oiseaux à la fin de l'incubation ou chez les Reptiles adultes. C'est maintenant que se prépare l'immigration des cellules parasympathiques du ganglion annexé à la capsule; l'enveloppe conjonctive présente quelques solutions de continuité, mais la pénétration des éléments parasympathiques n'est pas encore manifeste.

*Embryons de 17 millimètres.* — Les capsules, arrondies, mesu-

rent en hauteur et en largeur 500 μ, et 1 millimètre en épaisseur. Elles ont contracté leurs rapports définitifs sur lesquels nous ne reviendrons pas dans l'ensemble; toutefois, nous insisterons sur quelques détails intéressants. La capsule droite accolée au rein est logée dans une dépression creusée à la face inférieure du foie, de telle sorte que, sur les coupes, capsule et rein apparaissent entourés de tous côtés par le tissu hépatique. La capsule gauche, placée entre le rein, la rate et le pancréas, répond à la face postérieure de l'estomac, mais au lieu d'adhérer à la veine rénale, elle est appendue à la veine splénique. A ce stade, les globules sanguins ne sont plus nucléés, et le foie abonde en mégacaryocytes. Le parenchyme surrénal, nettement encapsulé par toute sa surface, est, vers la partie inférieure de sa face interne, pénétré par des éléments émanés du ganglion sympathique attenant, et, au voisinage du point de pénétration, on constate la présence de quelques petits amas de cellules parasympathiques; les plus volumineux de ces amas ne dépassent pas 30 μ.

*Embryons de 20 millimètres.* — Les dimensions de la capsule sont à peu près égales dans tous les sens, et atteignent 750 μ. La structure s'est à peine modifiée; le parenchyme est toujours formé de cordons épithéliaux entre lesquels on observe quelques rares amas de cellules parasympathiques. Ce qui frappe surtout, c'est la richesse et le volume des capillaires sanguins qui convergent vers la veine centrale.

*Embryons de 25 millimètres.* — La hauteur et l'épaisseur de l'organe surrénal atteignent 1 millimètre et sa largeur dépasse 650 μ. La capsule surrénale est entourée par une membrane conjonctive très nette de 40 à 50 μ d'épaisseur, qui l'isole des organes environnants. Au-dessous de l'enveloppe s'ébauche la zone glomérulée de la substance corticale définitive; le reste de la substance corticale, composé d'éléments polyédriques de 10 à 12 μ, se dispose en cordons pleins rayonnant vers la partie centrale de l'organe. Au voisinage de cette région, on observe : 1° des amas de cellules parasympathiques presque indépendants les uns des autres, et mesurant de 35 à 40 μ; 2° de nombreux capillaires très dilatés et des veinules convergeant vers la veine centrale. Il est donc permis de conclure qu'en même temps que s'opérait la migration des cellules parasympathiques dans l'ébauche corticale, il s'est produit un remaniement vasculaire plus accusé, qui rappelle celui que nous avons décrit chez

les grands Mammifères. Les ganglions sympathiques voisins renferment encore de nombreuses cellules parasympathiques; c'est tout au plus si la moitié de leurs éléments ont évolué vers le type de cellules nerveuses.

*Embryons de 30 millimètres.* — La capsule commence à s'organiser comme chez l'adulte; on y observe une zone glomérulée très distincte dont les éléments arrondis se colorent fortement par les réactifs. La zone fasciculée est peu nette, et se continue avec la zone réticulée dont les cellules, de 12 à 13 μ de diamètre, s'agencent en cordons de 22 à 25 μ d'épaisseur, entre lesquels serpentent de nombreux capillaires. L'aspect de cette zone rappelle à s'y méprendre celui des cordons hépatiques, avec cette seule différence que les capillaires y sont moins volumineux que dans le foie.

Vers l'extrémité inférieure de l'organe, la substance corticale se dispose en fer à cheval autour d'une grosse masse ganglionnaire qu'elle englobe. Cette masse ganglionnaire est en relation, au-dessus de son point de pénétration, avec les groupes de cellules médullaires voisins de la veine centrale. Au point où elle est englobée, elle contient à la fois des cellules médullaires et quelques éléments nerveux.

*Embryons de 33 millimètres.* — Sur ces embryons, voisins de la naissance, la capsule surrénale mesure 1 millimètre en hauteur et en largeur, et 500 μ en épaisseur. La disposition est exactement semblable à celle de l'adulte, toutes proportions gardées; sur une épaisseur de 450 à 500 μ, la substance corticale mesure sur un des côtés de la bordure 145 à 150 μ, et le diamètre total de la substance médullaire atteint 200 μ. La substance corticale montre successivement les trois zones : glomérulée (40 à 45 μ), fasciculée (50 μ), et réticulée (35 à 40 μ); les cordons de cette dernière se continuent dans la substance médullaire. Celle-ci est essentiellement constituée par des cordons de cellules chromaffines de 20 à 22 μ de diamètre, et montrent sur la coupe de deux à trois cellules (9 à 10 μ).

*Nouveau-né.* — Les dimensions de l'organe varient de 1 à 1,5 mill. La disposition générale de la substance corticale est sensiblement la même que précédemment. La substance médullaire est composée à peu près uniquement par des cellules chromaffines qui mesurent de 12 à 15 μ. Parmi ces cellules, les unes sont uniformément chromaffines, et paraissent dépourvues de noyaux, d'autres, au contraire, possèdent leurs noyaux, et se colorent faible-

ment par les réactifs. De distance en distance, on trouve des traînées de cellules médullaires, qui s'enfoncent dans la substance corticale, et arrivent ainsi parfois jusqu'au contact de l'enveloppe conjonctive (fig. 30). La disposition que nous venons d'indiquer chez le nouveau-né se trouve la même, toutes proportions gardées, chez l'adulte.

**Conclusions.** — En résumé, l'organe surrénal n'apparaît pas, chez la taupe, sur des embryons de 4,5 mill., comme le prétend Aichel, mais sur des embryons compris entre 6 et 7,5 mill. Sa première ébauche est formée par des bourgeons épithéliaux, détachés de l'épithélium du cœlome, qui sont conglobés en un petit amas adhérent à la veine interne du corps de Wolff sur les embryons de 9 mill. L'ébauche surrénale augmente rapidement de volume; elle ne dépassait guère 100 μ au stade de 9 millimètres, elle atteint 500 μ au stade de 14 mill., et affecte alors un aspect réticulé caractéristique. C'est sur des embryons compris entre 14 et 17 mill. que se produit l'immigration des cellules parasympathiques; cette immigration paraît terminée sur les embryons de 25 mill., qui présentent des traces de remaniement vasculaire. Entre les stades 25 et 30 mill., la substance corticale s'organise d'une façon définitive par l'apparition des zones glomérulée, fasciculée et réticulée. La substance centrale forme encore un mélange d'éléments corticaux primitifs, et de cellules médullaires présentant nettement la réaction chromaffine. Sur les embryons de 33 mill. (voisins de la naissance), et sur les nouveau-nés, la structure de la capsule surrénale rappelle entièrement celle de l'adulte. Il est à remarquer que, contrairement aux types précédemment étudiés, les îlots de substance corticale englobés dans la médullaire sont relativement rares, tandis que la substance corticale renferme un assez grand nombre de cellules chromaffines disposées sous forme d'amas ou même de traînées cellulaires qui arrivent jusqu'au contact de l'enveloppe fibreuse de l'organe surrénal.

## E. — *CARNASSIERS*

Nous avons choisi, comme sujet de recherches chez les carnassiers, le chat, dont nous possédons une série assez complète d'embryons, et nous avons fait suivre cette étude de quelques observations sur le chien.

### 1. Chat.

Les données que nous avons sur le développement de l'organe surrénal chez le chat se bornent à la description de Janošik concernant un embryon de 3,3 centim. A ce stade, il n'est pas possible, d'après cet auteur, de distinguer une substance corticale et une substance médullaire, mais on voit assez nettement la pénétration à l'intérieur de l'organe de filets nerveux venus du splanchnique. Janošik insiste en outre sur les relations de la capsule surrénale avec l'organe génital et avec les vaisseaux veineux voisins.

**Observations personnelles.** — Nos observations commencent avec des embryons de 6 mill., sur lesquels la formation de la capsule surrénale ne se montre pas encore.

*Embryons de 6 millimètres* (*a* et *b*). — Le corps de Wolff est bien développé avec ses glomérules et ses tubes segmentaires; dans la région externe, le canal de Wolff se distingue avec la plus grande facilité, mais on n'aperçoit pas la moindre trace du canal de Müller. Quelques différenciations commencent à se produire dans l'épithélium du cœlome, et l'on peut reconnaître, vers la racine du mésentère, au niveau de la zone surrénale, des épaississements épithéliaux, premier indice des centres de prolifération cellulaire.

*Embryons de 7 millimètres* (*a*, *b*, *c*). — Contre la racine du mésentère et à la face interne du mésonéphros, dans la zone surrénale, on distingue sur une hauteur de plus de 1 mill. une série assez irrégulière de centres de prolifération dont les éléments mésothéliaux s'enfoncent dans le mésenchyme placé en avant des veines internes du corps de Wolff. Les coupes en long confirment cette disposition un peu irrégulière des centres de prolifération surrénale, et, sur certaines coupes, qui forcément n'intéressent pas toute la zone surrénale, on peut suivre la superposition des centres de prolifération sur une longueur de plus de 500 μ. Sur l'embryon *c*, les centres de prolifération atteignent une épaisseur de 50 μ, et se trouvent composés de quatre ou cinq assises cellulaires.

*Embryons de 12 millimètres.* — Sur ces embryons, le mésonéphros est encore bien développé, et le canal de Müller juxtaposé au canal de Wolff descend le long du bord externe du rein primordial; l'organe génital, dont on ne distinguait pas les éléments aux stades précédents, fait une saillie appréciable sur la face antérieure du

corps de Wolff. L'évolution de la capsule surrénale se fait rapidement dans ces premiers stades, puisque sur les embryons de 7 mill. elle n'est représentée que par les centres de prolifération de la zone surrénale, tandis que sur ceux de 12 mill., elle prend la forme d'un amas épithélial dont la surface de section mesure près de 200 μ. La capsule droite est accolée à la face postérieure de la veine cave inférieure; la gauche est située un peu plus en avant, vers la racine du mésentère, et reste séparéee du corps de Wolff par la veine interne de cet organe.

*Embryons de 14 millimètres* (*a* et *b*). — Ces deux embryons, provenant de la même portée, quoique plus longs que les précédents, sont sensiblement moins développés; peut-être s'agit-il de variations individuelles ou spécifiques? Le corps de Wolff ne présente pas la moindre trace de régression, et, sur son bord externe, on remarque la section des canaux de Wolff et de Müller; l'éminence génitale, bien indiquée, fait une saillie de 45 à 50 μ à la face antéro-interne du mésonéphros. Les deux capsules sont figurées par deux petits amas épithéliaux de 45 à 50 μ sur la surface de section, faciles à distinguer au sein du mésenchyme. La capsule droite apparaît derrière le foie contre la veine cave inférieure; la gauche, qui ne se montre qu'au-dessous de la droite, est en contact avec l'organe génital, et, par places, séparée de ce dernier par les veines rénales efférentes antérieures du mésonéphros, ou par le tronc de la veine interne du corps de Wolff.

*Embryons de 16 millimètres* (*a* et *b*). — Sur l'embryon *b*, moins avancé que l'embryon *a*, le corps de Wolff commence à régresser, et le rein définitif fait son apparition. Les deux capsules, dont la hauteur atteint 500 μ, et le diamètre de la surface de section 350 μ, sont immédiatement placées au-dessus du rein; par leur extrémité inférieure, elles reposent sur le confluent des deux veines internes du corps de Wolff avec la veine cave inférieure. Les rapports des organes surrénaux avec les ganglions sympathiques situés en dedans d'eux, sont des plus intéressants. Les ganglions du plexus solaire entourent complètement l'aorte, et l'un d'eux, volumineux, est directement en contact avec la capsule surrénale; il est presque uniquement composé d'éléments parasympathiques. Le parenchyme de la capsule surrénale affecte un arrangement très net en cordons anastomosés entre lesquels s'insinuent les capillaires sanguins; il tend à s'isoler des organes voisins par une enveloppe

mésodermique dont on reconnaît l'ébauche à la disposition concentrique des cellules mésenchymateuses voisines.

Sur l'embryon *a*, la capsule mesure 700 μ en hauteur, 600 μ en largeur et 500 μ en épaisseur; le pôle supérieur de la capsule droite dépasse en hauteur celui de la gauche de 120 μ. La régression du mésonéphros est plus accusée que sur l'embryon *b*; le rein a un volume plus considérable, et ses rapports avec la capsule sont plus étendus, surtout à droite où les deux tiers inférieurs de la capsule descendent le long du bord interne du rein. Les deux capsules, dont la face antérieure est revêtue par le feuillet pariétal du péritoine, sont accolées par leur face postérieure aux ganglions du plexus solaire. Les éléments parasympathiques qui sont compris dans ces ganglions pénètrent par places dans l'ébauche corticale formée de cordons épithéliaux; par suite de la coloration plus prononcée que présentent les éléments parasympathiques, il est facile de suivre leur trajet entre les cordons épithéliaux. Les capillaires sanguins interposés aux cordons sont très nombreux et considérablement dilatés.

*Embryons de 18 millimètres* (*a* et *b*). — Ces deux embryons, de la même portée, sont sensiblement moins avancés en âge que l'embryon de 16 millimètres *a*, ainsi que le montrent l'état de régression moins prononcé du corps de Wolff, et les dimensions des capsules surrénales. Celles-ci mesurent de 450 à 500 μ en hauteur, 600 μ en largeur et 400 μ en épaisseur; elles sont encore situées au-dessus du rein. Les ganglions du plexus solaire, avec leurs amas de cellules parasympathiques, sont en contact intime avec l'enveloppe conjonctive de la capsule surrénale, mais nous n'avons pu observer nulle part leur pénétration. D'un autre côté, l'enveloppe conjonctive assez épaissie (25 à 30 μ) envoie des prolongements à l'intérieur du parenchyme de l'organe, et le divise ainsi en lobules de dimensions variables. Le tissu surrénal se caractérise encore par son aspect réticulé, chaque cordon étant composé sur la coupe par une ou deux cellules. Au-dessous de l'enveloppe conjonctive, les amas cellulaires corticaux sont plus serrés et plus denses, et offrent un aspect glomérulé; vers la partie centrale, ils sont plus espacés, séparés par de nombreux capillaires notablement dilatés, et affectent une disposition réticulée semblable à celle du foie.

*Embryons de 4 centimètres.* — Les capsules atteignent 1,5 mill. en hauteur, 600 à 700 μ en largeur et 500 μ en épaisseur; sur la

moitié ou les deux tiers de leur longueur, elles se trouvent placées en dedans du rein. Comme elles ont acquis leurs rapports définitifs, nous allons les décrire brièvement. La capsule droite adhère, par son bord antérieur, à la veine cave inférieure et se trouve englobée dans une encoche de la face postérieure du foie entre ce vaisseau et le bord interne du rein; sa face antérieure est revêtue par le péritoine pariétal, sa face postérieure est intimement accolée aux ganglions solaires. La capsule gauche apparaît, sur les coupes entre la queue du pancréas en avant, le plexus solaire en dedans, et le rein dehors et en arrière; elle répond en partie par sa face antérieure à la face postérieure de l'estomac, dont la sépare le repli gastro-côlique englobant le pancréas et supportant la rate. L'extrémité inférieure de la capsule gauche passe en avant de la veine rénale homonyme, s'avance dans la racine du mésentère, et vient se mettre en relation avec la paroi gauche de la veine cave inférieure.

Le tissu propre de l'organe est entouré par une membrane conjonctive de 30 à 35 μ d'épaisseur qui envoie vers l'intérieur des cloisons conjonctives. Au contact de cette enveloppe, le parenchyme, composé d'éléments petits et serrés, groupés en amas, affecte la disposition de la zone glomérulée de l'adulte; à cette zone fait suite une série de cordons anastomosés dont les éléments mesurent de 15 à 16 μ. La partie centrale de l'organe est occupée par des capillaires très dilatés, par des cordons de cellules corticales et par des amas de cellules parasympathiques isolés (20 μ) ou confluents (100 μ), dans lesquels la chromaffinité des éléments reste douteuse.

*Embryons de 6 centimètres.* — L'accroissement de volume des organes surrénaux est très marqué, car ils mesurent près de 2,5 mill. en hauteur, 2 mill. en largeur et 1,25 mill. en épaisseur. L'aspect lobé s'est encore accusé, et les travées conjonctives émanées de l'enveloppe fibreuse ont presque la même épaisseur que celle-ci (25 à 30 μ). Le parenchyme surrénal a une bordure corticale comprenant une zone glomérulée de près de 100 μ d'épaisseur, à laquelle fait suite une zone réticulée dont les éléments ont un diamètre de 15 à 16 μ. La plus grande partie de l'organe est composée de cordons corticaux anastomosés, entre lesquels sont englobés des amas de cellules médullaires (8 à 9 μ) nettement chromaffines; ces amas atteignent la veine centrale. Ce qui frappe surtout, à ce stade, c'est la richesse en vaisseaux sanguins, et le

calibre considérable de ces vaisseaux; vers la périphérie de l'organe, les capillaires mesurent de 12 à 15 μ en diamètre, et vers la partie centrale, ils atteignent 25 et 30 μ, avant de s'ouvrir dans de grandes veinules gorgées de sang.

*Embryons de 8 centimètres.* — La hauteur de la capsule est de 3 mill., sa largeur de 2 mill., et son épaisseur de 1,5 mill. Cette épaisseur, le long du bord interne du rein, n'est plus guère que de 1 000 à 1 200 μ; la substance corticale, mesurée en bordure d'un seul côté, compte pour 200 à 250 μ, et la masse centrale pour 650 à 700 μ. La substance corticale présente à peu près le même aspect que précédemment, mais la masse centrale se compose surtout d'une série d'amas (50 à 60 μ) de cellules médullaires compris entre des cordons de substance corticale réticulée (fig. 31). Les cellules médullaires accusent à la fois leur réaction chromaffine, et une élection assez marquée pour l'hématoxyline de Heidenhain.

*Embryons de 9 centimètres.* — Les capsules sont presque aussi volumineuses que chez les nouveau-nés. Dans la substance corticale, la zone glomérulée dépasse 100 μ, la fasciculée est à peine indiquée, et la réticulée, sensiblement la plus étendue, s'enfonce dans la substance médullaire. Les cellules reticulées mesurent 15 à 16 μ, les médullaires 9 à 10 μ, et les capillaires centraux varient comme diamètre entre 20 et 22 μ. Dans la partie centrale, surtout composée de cellules médullaires, on observe quelques cellules nerveuses et quelques petits groupes de cellules parasympathiques; l'un de ces groupes, dont les éléments n'ont guère plus de 7 μ, était particulièrement net dans la capsule droite, et atteignait 35 μ de diamètre.

*Nouveau-né.* — Sur une capsule dont l'épaisseur moyenne est de 1,5 mill., nous relevons 300 à 350 μ pour la substance corticale, et près de 800 μ pour la substance centrale. Les diverses zones de la corticale mesurent : 30 à 35 μ seulement pour la glomérulée, 140 μ pour la fasciculée, et 175 μ pour la réticulée. Cette dernière se poursuit sous forme de cordons entre les cellules médullaires, et l'on aperçoit par places quelques îlots de substance corticale entièrement isolés sur les coupes. Les cellules corticales ont un diamètre de 15 à 18 μ, et les médullaires de 12 μ.

**Conclusions.** — La première ébauche de la capsule surrénale, chez le chat, se montre sur les embryons de 6 à 7 mill., sous la forme de centres de prolifération de l'épithélium du cœlome. Au

stade de 12 mill., l'organe surrénal est constitué par un petit amas épithélial conglobé, adhérent à la paroi de la veine cave inférieure ou de la veine interne du corps de Wolff; cet amas, d'abord homogène, paraît composé de nodules secondaires sur les embryons de 14 mill., et prend un aspect nettement réticulé sur les embryons de 16 mill. C'est entre les stades de 16 et de 18 mill. que commence la pénétration des éléments parasympathiques; cette pénétration est à peu près achevée sur les embryons de 4 cent., chez lesquels on voit les éléments parasympathiques évoluer vers le type des cellules médullaires. Toutefois, à ce stade, la chromaffinité est encore douteuse. L'organisation de la substance corticale, commencée sur les embryons de 4 cent., se poursuit sur ceux de 6 cent., et paraît à peu près achevée sur ceux de 8 cent., en même temps que la substance médullaire prend de plus en plus l'aspect d'une masse uniforme, comme on l'observe chez l'adulte. L'évolution paraît à peu près terminée, au moment de la naissance, mais on retrouve encore dans la substance médullaire quelques îlots de substance corticale.

## 2. Chien.

Nous ne possédons, comme connaissances sur le développement de la capsule surrénale chez le chien, que l'étude de quelques stades faite par Valentin et par v. Brunn. Pour Valentin, les capsules « dérivent d'une masse unique qui se détache du feuillet vasculaire en avant de la colonne vertébrale, au-dessus et un peu au-devant du rein ». Pour v. Brunn, l'ébauche surrénale, ne présentant pas trace d'union avec l'épithélium du cœlome, ni avec les vaisseaux veineux, provient du mésoderme.

**Observations personnelles.** — Notre série commence avec des embryons de 13,5 mill., c'est-à-dire à un stade postérieur aux premiers développements de l'organe surrénal.

*Embryons de 13,5 millimètres* (3e semaine). — Sur ces embryons, le corps de Wolff commence à entrer en régression; le canal de Müller est bien visible, et le rein définitif en voie de formation. Les capsules surrénales, dont les dimensions mesurent 500 à 550 μ en hauteur, 300 μ en largeur et 200 μ en épaisseur, sont presque entièrement situées au-dessus du rein avec lequel elles ne prennent contact que sur une hauteur de 70 à 80 μ. Les capsules, déjà en rapport avec les vaisseaux veineux, sont bien distinctes des organes géni-

taux; elles sont isolées des ganglions sympathiques placés en dedans d'elles. Le mésoderme ne constitue pas encore une membrane d'enveloppe particulière au tissu surrénal, qui se compose de petits nodules épithéliaux, entre lesquels se montrent quelques rares vaisseaux.

*Embryons de 16 et de 16,5 millimètres* (fin de la 3e semaine). — Sur ces embryons, l'épaisseur de la capsule atteint 400 sur 600 μ. L'organe surrénal, entouré d'une fine membrane conjonctive, est formé d'un tissu d'aspect réticulé dont les éléments se disposent en cordons. Les cellules parasympathiques, accolées à l'organe, n'ont pas encore pénétré à son intérieur.

*Embryons de 30 et de 33 millimètres* (fin de la 4e semaine). — Les dimensions de la capsule sont d'environ 1,25 mill. en hauteur et en largeur, et de 600 μ en épaisseur; la moitié supérieure de la capsule est située au-dessus du pôle correspondant du rein, la moitié inférieure longe son bord interne. La capsule droite adhère par sa partie interne à la veine cave inférieure; elle est accolée au plexus solaire par sa face postérieure, tandis que sa face antérieure, revêtue par le péritoine pariétal, est reçue dans une encoche de la face postérieure du foie. La capsule gauche, placée en dedans du rein, et recouverte en partie par la queue du pancréas, adhère en haut à la veine splénique et en bas à la veine rénale; elle repose sur le plexus solaire.

Le parenchyme de l'organe, entouré par une membrane conjonctive de 25 à 30 μ d'épaisseur, est composé de cordons corticaux dont les plus superficiels ont vaguement l'aspect de formations glomérulées de 20 à 25 μ. La partie centrale de la capsule est formée de cordons corticaux, de nombreux capillaires dilatés, et de cellules parasympathiques en petits nodules. La migration des cellules parasympathiques s'est donc faite entre les stades 16 et 30 millimètres, et l'invasion par les vaisseaux a commencé.

*Embryons de 4 centimètres* (début de la 5e semaine). — Les rapports et les dimensions des organes sont sensiblement les mêmes qu'aux stades précédents, mais la structure en est très intéressante à étudier. L'enveloppe conjonctive dont l'épaisseur est de 40 μ environ, envoie dans la couche superficielle de l'organe des cloisons conjonctives indiquant bien la zone glomérulée de la substance corticale dont les amas atteignent 50 μ. Les éléments cellulaires des glomérules (9 à 10 μ) se continuent vers la partie cen-

trale avec un réseau cordonnal de grosses cellules (18 μ) entre lesquelles serpentent de nombreux capillaires. Les cellules parasympathiques sont représentées par de petits amas compris entre les capillaires.

*Embryons de 5,2 centimètres* (5e semaine). — Le parenchyme surrénal se compose de deux substances, l'une périphérique, l'autre centrale. La substance corticale comprend une zone externe glomérulée à petits éléments, et une zone interne à éléments plus volumineux s'enfonçant par ses cordons les plus profonds dans la substance centrale. Celle-ci, parcourue par des capillaires sanguins mesurant 20 à 25 μ, renferme des cellules parasympathiques groupées en amas de 35 à 40 μ, et évoluant vers le type des cellules médullaires; quelques-unes atteignent 9 μ, et possèdent un faible degré de chromaffinité.

*Embryons de 6,5 centimètres* (fin de la 5e semaine). — Les dimensions des capsules se sont considérablement accrues : elles atteignent 3 mill. en hauteur, 2 mill. en largeur et 1 mill. en épaisseur, mais leurs rapports avec les organes voisins n'ont pas changé. L'organe surrénal est entouré d'une membrane conjonctive épaisse de 35 à 40 μ; celle-ci envoie une série de prolongements dans la couche superficielle de la substance corticale qui prend alors un aspect lobulé. La capsule tout entière est subdivisée en une bordure corticale et en une masse centrale. La bordure corticale mesure 200 à 220 μ; on y distingue nettement à la périphérie une zone glomérulée (45 à 50 μ) constituée par de petites cellules de 7 à 8 μ en voie de division active, et ayant une élection très marquée pour les matières colorantes. La masse centrale se caractérise par son aspect spongieux dû au nombre considérable de capillaires sanguins mesurant jusqu'à 30 μ. Entre ces capillaires, on aperçoit quelques éléments corticaux, et des amas de cellules médullaires possédant la réaction chromaffine.

*Embryons de 8 centimètres* (6e semaine). — La substance corticale laisse reconnaître une zone glomérulée très nette, une zone fasciculée peu marquée, et une zone réticulée dont les cordons s'enfoncent dans la substance centrale. Celle-ci se compose donc de cordons corticaux, d'amas médullaires à réaction chromaffine, et de capillaires dont les dimensions sont moins considérables qu'au stade précédent, car ils ne dépassent guère 20 μ.

*Nouveau-né* (9e semaine). — La disposition rappelle celle de

l'adulte avec cette seule différence qu'il existe dans la substance médullaire quelques îlots de cellules réticulées.

*Adulte.* — Sur la capsule d'un chien de petite taille, dont l'épaisseur totale après fixation était de 3 mill., nous relevons les mensurations suivantes :

| | | |
|---|---|---|
| Substance corticale 1,25 mill. | zone glomérulée (arcades)... | 140 μ |
| | — fasciculée..... | 650 μ |
| | — réticulée..... | 450 μ |
| Substance médullaire | 800 μ | |

**Conclusions.** — Les premiers stades du développement nous ont fait défaut. Sur les embryons de 13,5 mill., la capsule atteint déjà un demi-millimètre, et présente un aspect réticulé. L'immigration des cellules parasympathiques que nous n'avons pu constater sur les embryons de 16 à 18 mill., est achevée sur ceux de 30 mill. A ce stade commence un véritable remaniement vasculaire qui se poursuit jusque sur les embryons de 8 cent. L'organisation de la substance corticale est à peu près terminée, tandis que celle de la substance médullaire ne s'achève qu'au voisinage de la naissance. En somme, il existe peu de différences avec l'évolution que nous avons décrite chez le chat, mais le remaniement vasculaire doit être plus considérable, si l'on en juge par le volume énorme des capillaires sanguins au stade de 6,5 cent.

## F. — *PRIMATES*

### Homme.

**Résumé des connaissances acquises.** — Indépendamment des anciens auteurs qui ont étudié quelques stades isolés, il n'existe, à notre connaissance, sur le développement de la capsule surrénale chez l'homme, que le travail de J. Wiesel; encore les recherches de cet auteur ont porté plus spécialement sur la formation de l'ébauche médullaire. En effet, Wiesel n'a pas pu examiner de stade plus jeune que celui de 12,5 mill., dans lequel l'ébauche corticale est déjà bien développée puisqu'elle mesure 1,5 mill., et qu'elle est entourée d'une mince membrane conjonctive. Le tissu de l'organe affecte une disposition réticulée, les cordons cellulaires sont composés d'éléments à noyaux vésiculeux. Le sympathique bien développé est en contact avec l'ébauche corticale,

mais on n'observe pas de pénétration sur ces embryons, ni sur ceux de 15 mill. L'immigration des éléments sympathiques dans l'ébauche corticale s'effectue sur les embryons de 17 et de 19 millimètres. Sur ces derniers, l'organisation définitive de la substance corticale commence, et l'on distingue déjà l'apparition au-dessous de l'enveloppe conjonctive d'une zone glomérulée. Sur les embryons de 28 mill., on retrouve encore la pénétration de cellules sympathiques, mais cette pénétration reste limitée « aux éléments non différenciés du sympathique ». L'arrangement de la substance corticale en trois zones qui s'était ébauché sur les embryons de 28 mill., devient très net sur les embryons de 51 mill., dont les amas de cellules sympathiques évoluent vers le type médullaire, et sont devenues chromaffines. La substance médullaire atteint le centre de l'organe sur les embryons de 95 mill.; toutefois, il existe encore, soit dans la capsule, soit dans les ganglions sympathiques, des parties non différenciées que l'on retrouve également chez le nouveau-né.

**Observations personnelles.** — Sur les embryons humains de 4 millimètres, le corps de Wolff est rudimentaire, et on n'observe rien au niveau de sa face interne qui puisse être interprété comme l'ébauche de la capsule surrénale. D'autre part, sur les deux types (*a* et *b*) que nous avons examinés, nous n'avons pu constater dans l'épithélium du cœlome, au voisinage de la racine du mésentère, l'existence de formations pouvant être interprétées comme des centres de prolifération surrénale.

*Embryons de 6 millimètres* (25e jour). — Le canal de Wolff débute à son extrémité supérieure par un cul-de-sac situé en dedans de la veine cardinale inférieure, à l'intérieur de laquelle il fait une légère saillie. Quelques coupes plus bas, après avoir reçu quelques canalicules wolffiens, il vient se placer en dehors après avoir croisé la face antérieure de la veine cardinale, et occupe dès lors sa situation définitive. Un peu au-dessous de l'extrémité supérieure du corps de Wolff, de chaque côté de la racine du mésentère, on aperçoit des amas cellulaires arrondis ou ovalaires dont quelques-uns présentent encore des connexions avec l'épithélium du cœlome. Ces amas, dont le diamètre atteint 80 μ, répondent en dehors et en avant au corps de Wolff, en dehors à la veine cardinale qui est énorme, et en dedans et en arrière à l'aorte. Ils représentent manifestement le premier stade de l'évolution de l'organe

surrénal, dont les connexions avec l'épithélium du cœlome sont manifestes.

*Embryons de 8 millimètres* (28e jour). — La disposition générale de la partie supérieure du canal de Wolff est sensiblement la même que précédemment. Le corps de Wolff est plus développé, et l'organe génital fait une saillie très nettement accusée à la face antérieure du mésonéphros. L'ébauche surrénale, dont le diamètre atteint 105 μ, se trouve placée à l'extrémité supérieure du corps de Wolff, entre les glomérules wolffiens en dehors, la veine cardinale en arrière, l'aorte en dedans et un peu en arrière, et l'organe génital en avant. L'accolement de l'ébauche surrénale à l'organe génital est intime, et il n'est pas possible d'établir une délimitation tranchée entre les tissus des deux organes. L'ébauche capsulaire est formée de cellules épithéliales tassées les unes contre les autres, et n'affectant pas encore de disposition cordonnale appréciable. Quant aux formations sympathiques, elles restent douteuses.

*Embryons de 14 millimètres* (35e jour). — L'ébauche surrénale, notablement plus développée que sur les embryons précédents, se présente avec une forme ovalaire mesurant sur les surfaces de section 330 μ en épaisseur et 225 μ en largeur. Les rapports sont sensiblement les mêmes qu'antérieurement; toutefois quelques formations ganglionnaires sympathiques viennent s'interposer entre l'aorte et l'ébauche surrénale. Signalons encore à ce stade l'existence du canal de Müller qui fait sa première apparition sur 5 à 6 coupes. L'organe surrénal, entouré d'une mince membrane d'enveloppe, se compose de cordons épithéliaux anastomosés entre lesquels serpentent des capillaires sanguins.

*Embryons de 19 millimètres* (40e jour). — Les capsules surrénales se présentent sur les coupes transversales sous la forme d'organes à peu près arrondis dont le diamètre mesure 750 μ. La capsule droite (fig. 32) adhère en avant à la veine cave inférieure qui chemine dans un tunnel de substance hépatique, et la gauche répond à la face postérieure de l'estomac. Les deux capsules, accolées de chaque côté à l'aorte, sont en partie séparées de ce vaisseau par des formations sympathiques; elles adhèrent en dehors au corps de Wolff en voie de régression manifeste, et qui ne persiste que comme annexe de l'organe génital placé en dehors et un peu en avant de la capsule surrénale. Les deux capsules, inclinées en

bas et en dedans, reposent en arrière sur les reins, et, par leur extrémité interne, arrivent au contact des veines rénales.

Le parenchyme de l'organe surrénal se limite des organes voisins par une membrane d'enveloppe de nature conjonctive ; le tissu propre est constitué par des cordons épithéliaux de 24 à 28 μ, formés en général de deux rangées de cellules ; ces cordons sont séparés les uns des autres par des capillaires sanguins surtout nombreux et volumineux vers le centre de l'organe. Ce stade de 19 mill. est particulièrement intéressant, parce qu'il correspond au début de l'immigration des cellules parasympathiques dans l'ébauche corticale. En effet, vers la région postéro-interne de l'organe surrénal, on voit se détacher des ganglions sympathiques quelques amas cordonnaux de cellules qui s'enfoncent dans l'ébauche corticale sous forme de tractus, mais qui ne paraissent pas atteindre le centre déjà occupé par la grande veine surrénale. Bien que la pénétration des éléments parasympathiques ait été observée par Wiesel sur des embryons de 17 mill., nous considérons cet embryon de 19 mill. comme répondant à un des tout premiers stades de l'immigration.

*Embryons de 24 millimètres* (56e jour). — La hauteur de l'organe surrénal est d'environ 1,5 mill. A sa partie supérieure, la capsule droite, très adhérente à la veine cave inférieure, paraît englobée dans le tissu hépatique; plus bas, les rapports avec le foie sont moins intimes. Par sa face postérieure, la capsule, d'abord appliquée contre l'aorte et les ganglions sympathiques du plexus solaire, vient reposer sur la partie supérieure du rein. Du côté gauche, la face antérieure de la capsule répond tout d'abord à l'extrémité inférieure de l'œsophage, puis à la face postérieure de l'estomac dont elle est séparée par le ligament gastro-côlique. En dehors, la capsule gauche est en contact avec l'extrémité gauche du foie encore volumineuse ; en dedans, elle correspond à l'aorte et aux ganglions du plexus solaire; en bas, elle coiffe le pôle supérieur du rein sur lequel elle se moule en prenant la forme d'un croissant.

Le tissu de l'organe est toujours constitué par des cordons épithéliaux anastomosés entre lesquels se trouvent de nombreux et gros capillaires. Un assez grand nombre d'amas parasympathiques sont englobés dans l'ébauche principale; la pénétration semble se continuer en quelques points. Il ne nous a pas paru y avoir, à ce stade, une différenciation dans la partie de la substance corticale entourant

la masse envahie par les cellules parasympathiques. Peut-être quelques éléments cellulaires plus petits et groupés au-dessous de l'enveloppe conjonctive, pourraient-ils être considérés comme l'ébauche de la zone glomérulée.

*Embryons de 32/40 millimètres* (64e jour). — La hauteur de la capsule qui paraît avoir à peu près acquis ses rapports définitifs, dépasse 1,8 mill.; sa surface de section atteint 2,25 mill. en largeur et 1,35 en épaisseur. Les capsules reposent en arrière et en dedans sur les piliers du diaphragme qui les séparent de l'aorte en arrière, et de l'œsophage en avant; plus bas, les ganglions du plexus solaire viennent s'interposer entre les piliers diaphragmatiques et la face postérieure de l'organe surrénal. La capsule droite, d'abord entourée sur les deux tiers de sa surface par le tissu hépatique, se met en relation en avant et en dedans avec la veine cave inférieure, et par sa face postérieure avec le rein qu'elle coiffe partiellement; à ce niveau, le plexus solaire n'est plus en relation avec l'organe surrénal que par le bord interne de cet organe. La capsule gauche, dans sa moitié supérieure, répond en dehors au foie, et en avant au repli gastro-côlique qui s'interpose, dans la cavité péritonéale, entre la face antérieure de la capsule et la face postérieure de l'estomac. Vers sa moitié inférieure, la capsule repose sur le rein, qui, sur quelques coupes, est placé en arrière d'elle; elle est alors en relation en dehors avec la rate, en dedans avec le plexus solaire. Comme on le voit, ce sont à peu près, le repli gastro-côlique excepté, les rapports définitifs; la capsule reste donc chez l'homme constamment surrénale.

La substance corticale paraît avoir englobé à peu près entièrement les amas de cellules parasympathiques qui sont groupés au pourtour de la veine centrale, sans l'atteindre. A part l'ébauche de la zone glomérulée, il ne nous a pas semblé y avoir de différenciation dans la substance corticale, qui reste composée de cellules polyédriques à noyau vésiculeux. Les capillaires sont toujours nombreux et dilatés.

A partir de la fin du 3e mois, l'organisation de la substance corticale se poursuit régulièrement, et l'arrangement en trois zones est déjà bien marqué, d'après Wiesel, sur les embryons de 5 cent., stade auquel la chromaffinité apparaît dans les cellules parasympathiques. C'est dans le courant du 4e mois que les cellules chromaffines sont groupées en cellules médullaires autour de la

veine centrale, avec, par places, des îlots de cellules corticales.

Sur un *fœtus de 7 mois et demi*, la capsule mesure une épaisseur de 2 mill. La substance corticale montre manifestement ses trois zones glomérulée, fasciculée et réticulée; celle-ci se prolonge encore par quelques cordons de cellules fortement colorées jusqu'à la veine centrale, et, entre ces cordons, on aperçoit des amas de cellules médullaires dont la disposition cordonnale n'est pas nettement établie. A ce stade, les grosses cellules de la substance réticulée atteignent 20 μ de diamètre, tandis que les éléments médullaires voisins varient de 8 à 12 μ; les noyaux des cellules réticulées sont vésiculeux, ceux des cellules médullaires fortement chromatiques.

Sur un *enfant du premier mois*, la capsule se présente sur les coupes avec l'aspect d'une étoile à trois branches; chacune de ces branches comprend un axe de substance médullaire peu important, et qui disparaît par places au centre de l'étoile. L'épaisseur de la capsule, mesurée sur la section d'une des branches stellaires, est de 2,3 mill. Nous relevons, à ce niveau, l'épaisseur de chacune des substances et celle des zones de la corticale.

| | | |
|---|---|---|
| Substance corticale 750 μ | zone glomérulée..... | 80 à 100 μ |
| | — fasciculée..... | 300 à 350 μ |
| | — réticulée..... | 250 à 300 μ |

Substance médullaire : 70 à 80 μ, formée de cordons de cellules chromaffines dont les éléments varient de 10 à 12 μ.

La veine centrale mesure 600 à 700 μ, et l'enveloppe fibreuse 40 μ.

Chez un *adulte* dont la capsule présentait à peu près la même forme d'étoile, et dont le diamètre était de 3 mill., au niveau d'une des branches, nous avons comme dimensions :

Enveloppe fibreuse : 90 à 100 μ

| | | |
|---|---|---|
| Substance corticale 1 200 à 1 500 μ | zone glomérulée..... | 110 à 120 μ |
| | — fasciculée..... | 720 à 750 μ |
| | — réticulée..... | 400 μ |

Substance médullaire (avec cellules chromaffines de 10 à 14 μ) : 200 à 250 μ.

Ce qui frappe, chez l'homme, c'est la faible épaisseur de la substance médullaire.

**Conclusions.** — La capsule surrénale se montre, chez l'homme, sur les embryons de 6 mill. sous la forme d'un amas épithélial de

75 à 80 μ, en relation avec l'épithélium du cœlome; or, comme sur les embryons de 4 mill., il n'existe pas trace de l'organe surrénal, ni de centres de prolifération surrénale, nous pouvons conclure que la capsule fait sa première apparition entre le 21e et le 25e jour. Elle occupe la face interne du corps de Wolff, au voisinage de la racine du mésentère, et répond en arrière à la veine cardinale postérieure qui est volumineuse. Sur les embryons de 6, de 8 et de 14 mill., son volume augmente sensiblement, mais nous n'avons pas vu l'organe surrénal en relation avec les vaisseaux veineux du mésonéphros; cela nous paraît tenir à plusieurs causes : la faible importance du corps de Wolff chez l'embryon humain, et le volume considérable de la veine cardinale postérieure. Nous n'avons, d'ailleurs, pas observé de tronc collecteur antérieur des veines rénales du mésonéphros; la veine interne du corps de Wolff paraît faire défaut. Le système sympathique dont nous avons constaté la première ébauche sur les embryons de 8 mill., évolue rapidement, il est déjà bien développé sur les embryons de 14 mill., et des amas ganglionnaires sont accolés à la capsule surrénale. C'est vers le 40e jour (embryon de 19 mill.) que commence la pénétration des cellules parasympathiques dans l'ébauche corticale; cette immigration paraît terminée à la fin du 2e mois (embryons de 24 à 28 mill.). Sans que nous ayons observé un remaniement vasculaire, comme chez la plupart des Mammifères étudiés, nous avons cependant été frappé par l'abondance et le volume considérable des capillaires sanguins sur ces embryons.

L'organisation définitive, qui commence au 3e mois, est assez avancée au 4e mois pour qu'on puisse reconnaître, dans l'ensemble de la substance corticale, les trois zones définitives; en même temps, dans les amas de cellules médullaires apparaît la chromaffinité. Dès le milieu du 7e mois, la substance médullaire, dans laquelle existent des îlots de cellules réticulées, est très restreinte, et, sur l'enfant nouveau-né, elle est à peine le 1/10e de la substance corticale. Cette proportion est un peu plus élevée chez l'homme adulte, mais, eu égard aux autres Mammifères examinés, on peut dire que c'est chez l'homme que la substance médullaire a le volume le plus faible.

(*A suivre.*)

# LES TORSIONS OSSEUSES

## LEUR ROLE DANS LA TRANSFORMATION DES MEMBRES

**Par P. Le DAMANY**
Professeur à l'École de Médecine de Rennes.

(*Suite* [1].)

---

Nous savons qu'un os peut croître malgré l'opposition de certaines puissances. Nous donnons le nom de force de croissance au maximum ainsi développé. Nous avons vu que, expérimentalement, elle peut produire des torsions. Mais, dans la cavité utérine, elle ne saurait intervenir à moins d'obstacle s'opposant au libre développement du fémur. Or, il n'y a, ni dans l'organisme du fœtus, ni dans ce qui l'entoure, aucune opposition à son développement proprement dit.

Pour comprendre le mécanisme de la torsion fémorale il faut uniquement étudier les conditions dans lesquelles le fœtus s'adapte à la cavité utérine qui le contient. Quant au mécanisme de la détorsion, nous en trouvons la clef dans la laborieuse adaptation de l'enfant à l'attitude bipède, à la station verticale.

Dans la cavité utérine, le fémur de l'enfant est en flexion forcée; il est maintenu dans cette position d'abord grâce à la paroi utérine de la mère, ensuite par la paroi abdominale qui la renforce. Or, quelles forces subit le fémur dans cette flexion passive et extrême? M. Poirier nous dit dans son traité d'anatomie : « Dans le mouvement de flexion, la partie postérieure de la capsule se tend, la tête fémorale a tendance à sortir du cotyle. C'est dans la flexion extrême que se font certaines luxations en arrière. » Le raisonnement et l'expérience nous ont montré que cette explication était insuffi-

1. Voir pages 126, 313 et 426.

sante. Les petits des quadrupèdes dont les fémurs ont des épiphyses, dont les membres postérieurs sont, *in utero*, dans la position de flexion, comme ceux des fœtus humains, n'ont pas de torsion fémorale. En plaçant en flexion forcée, pendant un temps assez long, des membres postérieurs de lapins très jeunes, flexion forcée maintenue en permanence par un appareil de contention quelconque, nous n'avons obtenu aucune torsion. La simple flexion ne suffit donc pas pour produire la torsion du fémur.

En examinant de plus près la position du fœtus humain, voisin du terme, dans la cavité de l'utérus, et en comparant sa forme à celle des fœtus de quadrupèdes, il est facile de remarquer que la disposition des membres inférieurs est semblable chez l'un et chez l'autre, la différence portant sur un seul point. Chez les embryons et fœtus de quadrupèdes, le fémur, relativement court, est appliqué, dans toute sa longueur, en dehors de l'os iliaque, contre la paroi abdominale, et l'appui est égal dans toute la longueur de la cuisse. Le fémur du fœtus humain, extrêmement long proportionnellement à celui des quadrupèdes, en se rapprochant de la paroi abdominale vient heurter l'épine iliaque antérieure et supérieure. Dans ces conditions le fémur représente un levier du premier genre dont la puissance, représentée par la poussée continuelle qu'exerce la paroi utérine sur le genou, soit directement, soit par l'intermédiaire du pied et de la jambe, tend à fléchir le membre. L'appui est représenté par la saillie de l'épine iliaque. La résistance est au niveau du cotyle. Les deux forces précédentes tendent à repousser la tête en bas, la font appuyer sur la paroi postérieure de la cotyloïde. La conséquence forcée est une propulsion du trochanter en arrière et, la tête ne pouvant suivre ce mouvement, une torsion du fémur (fig. 29).

Plus le bassin s'élargira et plus le fémur s'allongera, plus cette torsion augmentera, puisque les mêmes forces agiront toujours dans le même sens, leur effet étant proportionnel à la longueur du levier sur lequel elles s'exercent et à l'efficacité de l'appui.

La torsion serait donc due à une accommodation imparfaite du fémur excessivement long à la cavité sphéroïde de l'utérus, et aussi à l'excès de largeur du bassin humain. La déformation fémorale adapte mieux le fœtus à la cavité de l'utérus, car l'abaissement du trochanter augmente légèrement le parallélisme du fémur et de la paroi antérieure du tronc, et laisse plus de place à la convexité abdominale. Il y a dans cette torsion le résultat brutal et simple

d'une adaptation devenue imparfaite chez l'homme à cause de

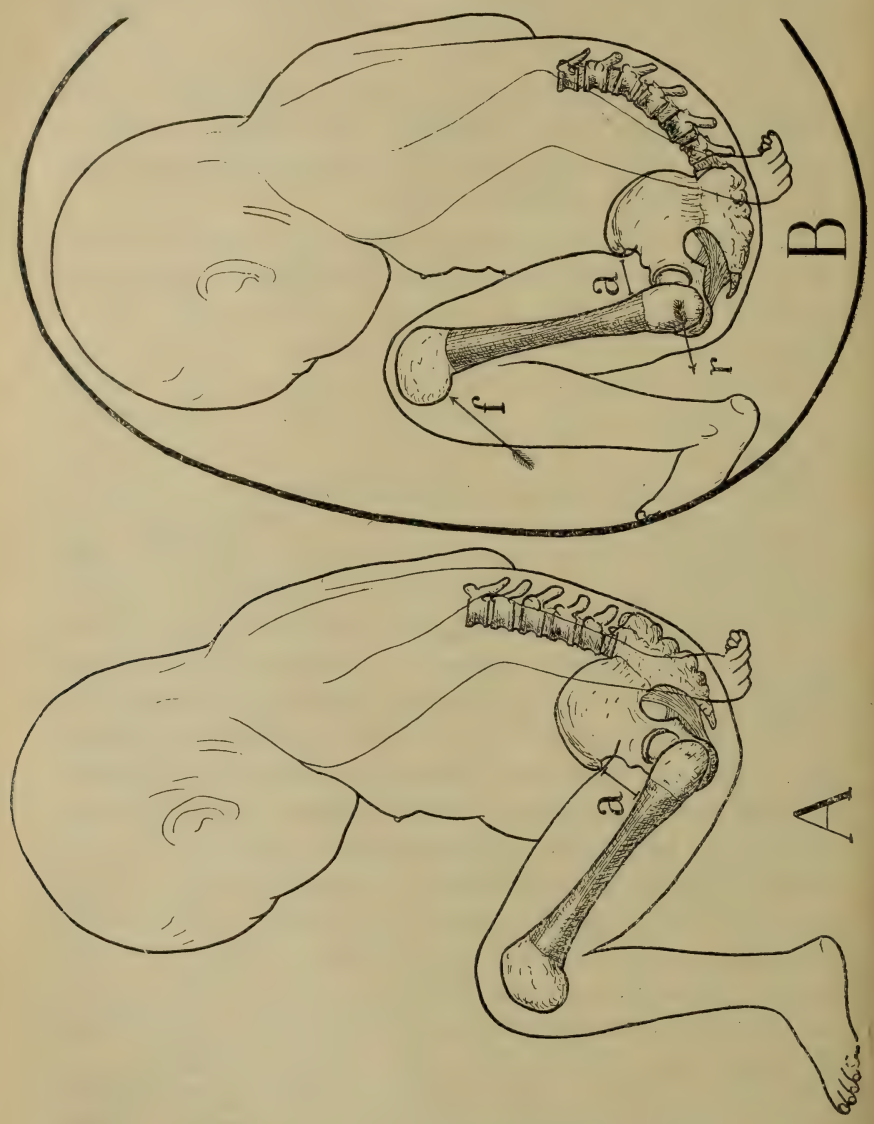


Fig. 29. — Montre le mécanisme de la torsion fémorale, *in utero*. En A on voit que la cuisse fléchie à 90° vient butter contre l'épine iliaque antérieure et supérieure. En B la flexion s'est accentuée, or le mouvement s'est exécuté non dans l'articulation coxo-fémorale, mais dans la colonne lombaire, laquelle s'est incurvée. L'épine iliaque antérieure et supérieure, à travers les parties molles, donne appui à la diaphyse fémorale en *a*. Quand l'extrémité inférieure remonte, l'extrémité supérieure *r* tend à se porter en sens inverse. La tête reste fixe dans le cotyle. Le résultat est la torsion du fémur. La force employée est celle nécessaire pour incurver la colonne lombaire; elle a sa source dans l'élasticité de la paroi utérine.

l'excessive longueur de ses membres inférieurs et de son trop grand diamètre bisiliaque : la torsion en est la conséquence.

Le croisement des pieds, à la turque, que nous trouvons chez le fœtus, ne peut produire cette torsion, il lui est plutôt contraire puisqu'il tend à ramener la tête au contact du bord antérieur du cotyle en mettant le fémur dans la rotation en dehors. Cette même rotation tend les rotateurs en dedans qui, par suite, auraient également tendance à diminuer la torsion en s'opposant au déplacement du trochanter.

A cette rotation en dehors du fémur nous devons attribuer l'arrêt de la torsion fémorale. Souvent elle semble avoir atteint son maximum chez les prématurés, jamais elle ne dépasse un chiffre d'une cinquantaine de degrés, sauf de très rares exceptions; très ordinairement elle se tient au voisinage de 40°. A cette uniformité relative dans l'étendue de cette torsion, malgré la grande variabilité des conditions destinées, en apparence ou en réalité, à protéger le fœtus, il y a une explication. Nous n'avons trouvé que la suivante.

A la flexion forcée du fémur se joint une rotation en dehors de cet os, destinée à ramener la jambe en dedans. Le fœtus prend l'attitude du tailleur, la plus favorable au pelotonnement (fig. 30, A). Lorsque, sous l'influence combinée de cette rotation externe et de la torsion, le col fémoral sera devenu parallèle au plan médian, à la force qui fait basculer le fémur, la torsion ne pourra plus grandir. A la rotation externe du fémur nous nous devons donc, avantage immense, l'arrêt habituel de la torsion fémorale entre 30° et 50° (fig. 30, B).

Jusqu'à présent, nous sommes dans le domaine de la théorie. Le contrôle expérimental nous a paru nécessaire. Nous l'avons réalisé très simplement, par une expérience dont nous avons déjà dit quelques mots. Chez un lapin très jeune (quinze jours) et chez deux cobayes âgés de quelques jours seulement, nous avons placé un membre postérieur en flexion forcée à l'aide d'une bandelette de diachylon passant sous la partie supérieure de la jambe et inférieure de la cuisse et faisant le tour du tronc. Entre l'abdomen et la partie moyenne de la cuisse est assujetti un bouchon de liège qui repousse au contraire le fémur vers l'extension. Le résultat de ce dispositif, semblable à celui que nous avons montré chez le fœtus humain *in utero*, est évidemment, que la tête fémorale appuie fortement de haut en bas sur le cotyle et que l'extrémité supérieure

de la diaphyse et le trochanter ont tendance à se déplacer en bas, tandis que la tête est immobilisée par la cavité cotyloïde. Après quelques tentatives infructueuses dues soit à la mort des sujets, soit au déplacement des appareils par les animaux eux-mêmes, nous avons eu des résultats parfaitement probants.

Chez le lapin, la torsion du côté opéré était de près de + 50°, tandis qu'à l'état normal l'orientation varie, on le sait, de + 20° à — 20° étant en moyenne égale à 0° et les extrêmes précédents ne

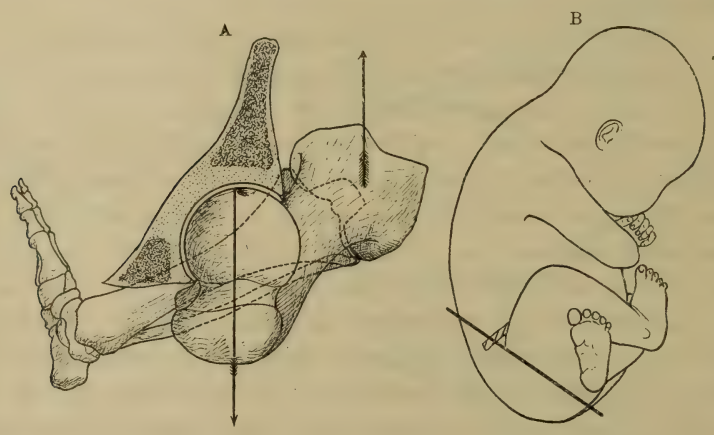


Fig. 30. — A. Coupe de l'os iliaque et membre inférieur droit d'un fœtus. Attitude de ce membre dans la cavité utérine maternelle. Le fémur est vu en raccourci. Sa torsion est de 40° seulement; elle ne peut plus grandir. Sa rotation externe, qui amène la jambe et le pied au-devant de l'abdomen du fœtus complète, avec la torsion, le parallélisme du col fémoral avec le plan médian. Désormais, par l'hyperflexion, le trochanter sera poussé en bas, parallèlement à l'axe du col, ces poussées n'augmenteront plus la torsion. En B nous montrons l'attitude générale du fœtus et la ligne suivant laquelle la coupe A a été faite.

représentant qu'une apparence de torsion. Ce résultat était obtenu une dizaine de jours après l'application de l'appareil. Chez les deux cobayes, l'application des deux forces opposées a duré trois semaines environ. L'un avait une orientation de + 15° du côté sain et + 30° de l'autre; le second avait environ + 20° du côté laissé libre et + 40°, au moins, au fémur ainsi déformé. Ces résultats nous ont paru probants. Aussi la théorie que nous venons de proposer pour expliquer la production de la torsion fémorale chez l'homme nous paraît-elle démontrée par une double série d'arguments : 1° Aucune autre tentative d'explication n'est acceptable; 2° celle-là est très logique et confirmée, autant qu'elle peut l'être, par l'expérience.

L'indice fémoral, c'est-à-dire la longueur du fémur par rapport

à la taille totale est, chez l'homme, de 28 0/0. Chez le gorille, il ne descend qu'à 24 0/0 et, chez l'orang-outan, il est encore de 22 0/0. Ces deux chiffres sont, en somme, relativement voisins de l'indice du fémur humain. Les conditions qui influent sur la forme du fémur à cause de son excès de longueur doivent donc intervenir chez les anthropoïdes, mais avec moins d'intensité. Si, chez quelques individus, nous trouvons des chiffres indiquant une torsion égale à celle du fémur de l'homme, ou plus encore, + 28°, par exemple, chez quelques gorilles, la raison en est simple : la torsion qui s'effectue pendant la vie intra-utérine est moins considérable que pour l'homme, elle atteint donc un maximum moins grand; mais, après la naissance, aucune cause ne vient produire sa diminution, les singes ne redressant jamais complètement le tronc pour marcher sur les seuls membres postérieurs.

P. Broca et M. Manouvrier n'ont pas caché l'étonnement éprouvé par eux en trouvant chez le nègre une torsion fémorale supérieure (+ 20°,5) à celle du blanc (+ 17°). La torsion, dans le fémur, apparaît seulement avec les anthropoïdes, pour atteindre son maximum chez l'homme. Comment donc cet apanage de la supériorité peut-il être plus grand dans certaines races inférieures? Dans la nature il n'y a pas de paradoxe. Cette anomalie apparente trouve son explication dans deux ordres de constatations.

En premier lieu, d'après Broca et Manouvrier eux-mêmes, l'indice fémoral étant 27,5 p. 100 chez le blanc, il est plus grand dans plusieurs races nègres : 27,8 chez les Boschimans et même 28,6 chez les Australiens. L'excès de longueur du fémur peut donc compenser, dans ces races inférieures, la moindre largeur du bassin pour produire une torsion fémorale approximativement égale à celle dont est affecté le fœtus de race blanche.

En second lieu, le nègre s'adapte plus facilement que le blanc à la station verticale. Cette opinion, subversive au moins en apparence, trouvera peut-être des incrédules. Ce n'est pourtant pas une hypothèse, et nous assumons, dès à présent, la responsabilité de la donner comme une affirmation, nous réservant (le présent mémoire est déjà bien long) d'exposer nos arguments dans un travail ultérieur. La moindre incurvation de la colonne lombaire chez l'homme inférieur est la meilleure de nos preuves. Comme la détorsion partielle du fémur, après la naissance, a sa cause dans la difficulté avec laquelle l'homme parvient à se tenir en station

verticale, difficulté que souligne et mesure l'incurvation lombaire, le fémur se détordra d'autant moins quand cette difficulté sera moins grande : le fémur du nègre doit donc être moins détordu que celui du blanc. Telle est la simple explication de cette étonnante particularité, la plus grande torsion du fémur dans les races inférieures.

Voilà comment et pourquoi la torsion du fémur se fait et atteint son maximum dans la cavité utérine, au moment de la naissance. Il nous faut maintenant expliquer pourquoi elle diminue ensuite. L'homme n'est pas parfaitement adapté à l'attitude bipède, quoique aucune autre ne lui soit possible. Il arrive à ce mode de station seulement par une longue et lente éducation qui va jusqu'à nécessiter et produire des modifications profondes dans le squelette. Les plus importantes sont la courbure lombaire de la colonne vertébrale ; le relèvement du sacrum et la détorsion du fémur.

Chez le nouveau-né, il n'y a pas la moindre trace de concavité lombaire postérieure. La colonne vertébrale se termine en bas par le bassin osseux et, sur celui-ci, les fémurs ne peuvent guère subir un mouvement d'extension supérieur à 120°. Ce détail est facile à vérifier sur des fœtus à terme : dès que leur fémur forme avec la colonne vertébrale un angle supérieur à 120°, des courbures apparaissent dans la colonne rachidienne si on cherche à augmenter l'extension.

Dès le début de la vie extra-utérine, la tendance à l'exagération de l'extension se manifestera. Lorsque l'enfant est dans le décubitus dorsal, le poids même de ses membres, celui de ses vêtements, celui de ses couvertures, tendront à ramener le fémur dans une direction parallèle à l'axe du tronc.

Ce redressement est encore bien imparfait au moment où l'enfant commence ses premiers pas, car alors il se tient le tronc penché en avant et ne peut ni ne sait le relever suivant une verticale. Pour que le redressement du corps soit complet, les muscles extenseurs de la cuisse la mettent d'abord en extension maxima, puis les contractions de la masse sacro-lombaire relèvent la partie supérieure du tronc et, par une puissante inflexion en arrière imprimée à la colonne lombaire, ramènent le thorax et la tête au-dessus du polygone de sustentation.

Par la persistance et la continuité de cette attitude forcée, des courbures définitives se forment et s'établissent dans la colonne vertébrale, et aussi des déformations des corps vertébraux. Ces

déformations sont surtout nettes pour la 5e lombaire qui se tasse dans sa partie postérieure.

Dans son Traité d'anatomie, le Pr Poirier nous dit encore que, en partant de la position normalement exigée par la station debout, l'extension du fémur sur l'os coxal est extrêmement limitée. Ce mouvement est très vite arrêté par la tension du faisceau ilio-prétrochantinien de la capsule articulaire coxo-fémorale. Donc, la position du fémur, dans la station debout, est une position extrême, les mouvements d'hyperextension, dits de flexion du corps en arrière, se produisent grâce à la seule flexibilité de la colonne lombaire. Dans cette position d'extension forcée, la tête appuie sur la partie antérieure du cotyle, du bourrelet cotyloïdien et de la capsule. Par suite, le fémur tendrait à tourner sur lui-même, de dehors en dedans, si la contraction des autres muscles n'immobilisait l'axe du genou dans sa position transversale. Ces conditions étant données, l'épiphyse fémorale supérieure subit une poussée d'arrière en avant, quand, le ligament iléo-prétrochantinien étant tendu, le genou est attiré d'avant en arrière par les muscles extenseurs de la cuisse. Le fémur bascule autour de l'insertion inférieure de ce faisceau ligamenteux. La tête étant immuablement fixe dans la cavité cotyloïde, l'épiphyse entière tourne sur la diaphyse, le trochanter se porte en avant et le fémur se détord ainsi. Cette détorsion reporte en arrière, par rapport au trochanter, la tête qui déborde la diaphyse.

Nous avons vu que la torsion fémorale avait une certaine utilité, facilitant l'adaptation du fémur à la cavité utérine malgré la saillie abdominale du fœtus. La détorsion a aussi un léger avantage concernant la station debout. Quand le fémur est fortement tordu, sa tête est très en avant, par conséquent aussi tout le bassin et tout le tronc. Pour ramener le centre de gravité en arrière, dans le polygone de sustentation, il faut donc une augmentation de la lordose lombaire. Par la détorsion, la tête se reporte en arrière, avec tout le bassin et la partie sus-jacente du corps. Le centre de gravité peut alors, dans la conservation de l'équilibre, être moins déjeté en arrière. L'influence de l'hyperextension sur la détorsion est-elle favorisée par l'obliquité en dehors dans laquelle le pied se place pour donner plus de stabilité à l'homme dans la station debout? Nous ne le pensons pas, car l'obliquité qui en résulte pour l'axe du genou existe aussi dans la cavité utérine, par suite du

déjettement en dedans des jambes fléchies. Or la torsion se produit malgré cette position, tellement nette pourtant qu'elle influe sur la forme et l'attitude en varus équin des pieds de l'enfant nouveau-né.

La torsion du fémur, effectuée pendant la vie intra-utérine, a une action profonde non seulement sur l'os, mais encore sur les parties molles qui l'entourent. Les muscles rotateurs en dedans se sont allongés par le déplacement d'avant en arrière du trochanter. En revanche, pour la même raison, les rotateurs en dehors se sont raccourcis. La détorsion ne peut donc se faire qu'en luttant contre la résistance normale du fémur, contre les rétractions musculaires et peut-être ligamenteuses. Ces difficultés nous expliquent pourquoi la détorsion se fait si lentement et pourquoi elle reste ordinairement incomplète. Le squelette humain garde ainsi le stigmate de son adaptation imparfaite à la cavité utérine.

La prééminence de l'homme, sa supériorité sur tous les autres êtres vivants ne va pas sans quelques périls. Le volume de son encéphale et par suite de sa boîte crânienne est une cause fréquente de dystocie, la plus grande cause de mortalité infantile pendant l'accouchement. La station debout a déformé sa colonne vertébrale. L'excès de longueur de ses membres inférieurs qui est, après son intelligence, l'une des causes de sa suprématie parce qu'elle laisse les mains inutilisées pour la station et la marche, et libres pour d'autres travaux, l'excès de longueur du fémur surtout, ainsi que la largeur exagérée de son bassin, sont la cause de la torsion fémorale. Cette torsion n'est pas un avantage, elle est même parfois un danger. La correction pénible, lente et incomplète de la torsion, après la naissance, ne sert qu'à supprimer, dans la mesure du possible, cette fâcheuse déformation.

La torsion, nous croyons l'avoir prouvé, se fait au-dessus de la diaphyse, de même la détorsion. La pathologie nous fournit quelques arguments à l'appui de cette nouvelle affirmation. Dans le rachitisme, l'os est ramolli, mais les muscles conservent en général leur puissance d'action, il en résulte même des courbures osseuses. Des torsions peuvent aussi se produire. Nous avons dit que le grand fessier et le psoas iliaque, tous deux muscles rotateurs en dehors, insérés sur la diaphyse, ne possèdent habituellement aucune influence sur la détorsion : s'ils agissaient, nous verrions, l'épiphyse supérieure restant fixe, la diaphyse tourner de dedans en dehors, entraînant l'épiphyse inférieure, l'axe du genou par

conséquent, puis la jambe et le pied. Cette déformation se produit peut-être chez certains rachitiques. Alors leur rotule, au lieu de regarder en avant, se dirige plus ou moins en dehors. Peut-on penser que, dans ces détorsions pathologiques, l'attitude bipède avec station verticale soit seule en cause? Au premier abord cela paraît logique. Mais une pièce curieuse appartenant à l'École de Médecine de Rennes contredit cette théorie exclusive. Chez un très jeune singe atteint de rachitisme, les fémurs, au lieu d'avoir une très légère torsion positive comme ceux des autres animaux de son espèce normalement constitués, sont pourvus d'une torsion négative très évidente, d'une vingtaine de degrés. Concernant ce quadrumane, l'influence de la station ne saurait être invoquée et l'explication serait difficile s'il n'avait ses rotules tournées en dehors, les deux axes de ses genoux dirigés d'avant en arrière et de dehors en dedans. C'est donc le corps du fémur, entraîné évidemment par ses rotateurs, dont les deux plus puissants sont le psoasiliaque et le grand fessier, qui a tourné sur lui-même de dedans en dehors, entraînant le genou, la jambe et le pied. Cette pièce nous prouve qu'une force nouvelle intervient dans ces cas pathologiques et que l'attitude humaine ne les explique pas à elle seule complètement.

Dans le rachitisme de l'homme, la détorsion fémorale peut aller jusqu'à produire aussi une torsion en sens inverse, dite torsion négative. Quand l'axe du genou est transversalement placé, la tête du fémur se dirige d'avant en arrière et de dehors en dedans. Ordinairement cette torsion négative résulte d'un simple excès de détorsion. Les contractions des muscles extenseurs ne sont guère amoindries dans le rachitisme; le fémur doit donc basculer avec la même force autour de l'insertion inférieure, prétrochantiniennne, du ligament de Bertin. La résistance de l'os est, au contraire, diminuée plus ou moins. De là excès de détorsion fémorale.

Notre tableau IV, où nous donnons les résultats des mensurations des fémurs rachitiques nous apprend que la torsion est au contraire exagérée dans certaines luxations, mais pas dans toutes, ainsi qu'on peut le voir en comparant les luxations produites pendant la vie intra-utérine, trouvées chez des sujets morts-nés, et les luxations dites congénitales, dont les pièces ont été recueillies sur des enfants âgés de plusieurs années ou sur des adultes.

Un sujet achondroplase pur, dont le bassin et les fémurs sont conservés à l'École de médecine de Rennes, nous montre la tor-

sion fémorale arrêtée dans son évolution au moment où elle était maxima, par la disparition des cartilages de conjugaison, et la soudure de la diaphyse aux épiphyses. De même que la longueur des fémurs est restée analogue à celle qu'on trouve chez un petit enfant (le sujet avait 0 m. 90 de haut), de même la torsion (+ 50° à droite, + 40° à gauche) est restée ce qu'elle est chez un nouveau-né.

### Tableau IV.

*Modifications pathologiques de la torsion fémorale.*

| CAUSES | FÉMUR DROIT | | FÉMUR GAUCHE | |
|---|---|---|---|---|
| | PROCÉDÉ DE BROCA | PROCÉDÉ PERSONNEL | PROCÉDÉ DE BROCA | PROCÉDÉ PERSONNEL |
| **Diminution.** | | | | |
| Rachitisme | — 4° | — 11° | — 2° | — 5° |
| — | + 2° | — 3° | + 4° | — 4° |
| — | — 5° | — 11° | + 5° | + 1° |
| — | + 10° | + 5° | + 4° | — 3° |
| — | — 30° | — 42° | + 5° | 0° |
| — | | — 20° | | — 5° |
| — | | — 15° | | — 20° |
| — | | | | + 5° |
| — | | — 20° | | — 30° |
| — | | — 15° | | — 10° |
| Achondroplasie et rachitisme combinés | | + 5° | | + 5° |
| | | | | + 5° |
| Luxation in utero | | 0° | | + 10° |
| | | | | — 20° |
| **Augmentation.** | | | | |
| Achondroplasie | + 40° | + 50° | + 58° | + 40° |
| Luxation congénitale | | | | + 40° |
| — | | + 50° | | + 55° |
| — | | + 40° | | + 35° |
| — | | + 45° | | |
| — | | | | + 40° |
| Luxation par paralysie infantile | | | | + 40° |

Sur un squelette du musée Dupuytren (n° 186), le membre inférieur gauche, atteint de paralysie infantile, a subi une luxation paralytique de la hanche. Le fémur, de cette façon, a été soustrait de fort bonne heure aux influences qui, d'après nous, l'auraient détordu s'il avait gardé ses fonctions et ses rapports normaux. La

tropométrie nous donne raison. La torsion de ce fémur est de + 40°, à peu près égale à celle du nouveau-né.

Chez un achondroplasique rachitique, les deux actions opposées du rachitisme et de l'achondroplasie sont intervenues, et le résultat a été la disparition presque complète de la torsion du fémur, réduite à + 5°.

Les déformations des ostéomalaciques, sont encore plus grandes mais chez eux, pour l'humérus comme pour le fémur, les inflexions osseuses sont trop grandes, il est impossible de prendre aucun repère ni de faire des mensurations valables.

En résumé, raisonnement, expériences, mensurations tropométriques, études pathologiques, tout nous prouve que la torsion et la détorsion fémorales, chez l'homme, se font entre la diaphyse et l'épiphyse supérieure, que la torsion est due à ce que le bassin est trop large et le fémur trop long pour la cavité utérine, que la détorsion a pour cause la pénible adaptation de l'homme à la station verticale.

Cette torsion d'une part et d'autre part la peine qu'éprouve l'homme à parvenir à l'attitude qui donne au tronc une direction verticale, la difficulté avec laquelle, dans ses premières années, il conserve cette attitude, sont à compter parmi les causes essentielles de la luxation dite congénitale de la hanche. Mais l'étude de cette question n'est pas du domaine de l'Anatomie humaine. C'est donc ailleurs que nous devrons en faire l'exposé.

# BIBLIOGRAPHIE

**A technica histologica e as theorias da osteogenese**, par Antonio Aurelio da Costa Ferreira. Separata do « Instituto », Coimbra, 1903.

Après avoir lu mon mémoire sur l'*Évolution du cartilage transitoire* dans le *Journal de l'Anatomie et de la Physiologie*, 1900, A. da Costa Ferreira essaya de vérifier le bien fondé de mon travail.

Pour les classiques, les cellules cartilagineuses s'atrophieraient et le cartilage se résorberait au fur et à mesure que le tissu conjonctif vasculaire l'envahit et y amène les matériaux de l'os qui va se former. Mes études m'ont amené, au contraire, à conclure que les cellules cartilagineuses, loin de dégénérer, se divisent et se transforment en tissu réticulé qui élaborera les éléments osseux. Ferreira se demanda « e qual era o valor das suas (de Betterer) novas e revolucionarias affirmaçôes ».

Il fixa des segments cartilagineux de fœtus et en voie d'ossification dans l'alcool, le liquide de Zenker, le liquide d'Erlicki, ainsi que dans les solutions que j'ai préconisées; d'autres segments furent traités par l'acide chromique, l'acide picrique, etc.

Il décalcifia d'autres segments, pris sur des animaux *jeunes* (*après la naissance*), par l'acide picrique ou par l'acide azotique.

Il essaya les colorants suivants : le bleu de quinoléine, la purpurine à l'alun, le carmin de Grenacher, le picrocarmin, le bleu d'aniline, le violet d'aniline, la safranine, le vert de méthyle acétique, la fuchsine acide ou l'éosine.

De ces patientes recherches Ferreira conclut que la théorie néoplasique de l'ostéogénèse exposée dans les traités classiques est erronée (assentava em erros). Il a observé, comme moi-même, la prolifération des cellules cartilagineuses, leur transformation en tissu conjonctif réticulé, et l'élaboration du tissu osseux aux dépens de ce dernier. Les histologistes qui soutiennent le contraire, ont suivi des procédés techniques défectueux. Avant d'examiner les tissus, ils les ont modifiés par un séjour prolongé dans des liquides qui altèrent les éléments cellulaires.

Voici, d'ailleurs, les conclusions générales de Ferreira; elles pourront être de quelque utilité aux travailleurs de laboratoire :

1° Todas as questôes osteogenicas se cifram numa questâo de technica histologica;

2° *Os factos que fundamentam a theoria da degenerescencia sâo, na maior parte, artificios de preparaçâo*;

3° No estudo pratico da ossificaçâo, devem preferir-se os córtes feitos em ossos frescos e por descalcificar;

4° O alcool, o acido picrico, o acido chromico e os outros reagentes, ordinariamente empregados no estudo da osteogenese, alteram o proto-

plasma e o nucleo, e fazem crer numa falsa degenerescencia da cartilagem;

5° Os liquidos de Zenker e Erlicki, e principalmente as soluçôes de Retterer, sâo os fixadores mais recommendaveis;

6° Impugnamos a descalcificaçâo pelo acido picrico;

7° Preferimos a descalcificaçâo pelo acido azotico;

8° Aconselhamos principalmente o emprego da purpurina, do carmim de Grenacher, e da fuchsina acida, no estudo do nucleo das cellulas cartilagineas;

9° Consideramos o carmin de Grenacher como um dos melhores córantes dos ossos embryonarios;

10° Temos a safranina a 1/100e como um bom meio para provar a existencia de uma substancia pre-ossea.

ÉD. RETTERER.

**Traité de Biologie**, par FÉLIX LE DANTEC. 1 vol. in-8 raisin, avec 101 gravures. Paris, F. Alcan, 1903.

Le *Traité de Biologie* de Félix Le Dantec s'ouvre par une Introduction sur la méthode et le langage biologiques qu'on ne saurait trop louer, tant au point de vue de la forme qu'au point de vue du fond. De tous les savants, les biologistes sont, en effet, ceux dont le langage est le moins précis; certes les phénomènes de la vie sont eux-mêmes des plus complexes, des plus obscurs, mais c'est une raison de plus pour ne les aborder qu'avec une méthode sévère.

Et tout d'abord, Le Dantec a raison de dire : si l'on ne raisonnait qu'avec des termes bien définis, si l'on se contentait, quand on ne peut faire autrement, de formules synthétiques, si l'on racontait le phénomène total, sans faire d'hypothèses intermédiaires, cela suffirait, certainement, à nous fournir un langage clair dont le bénéfice serait bientôt évident. « Les chimistes nous ont donné l'exemple; dans les formules qu'ils emploient, le premier membre de l'équation représente l'état des choses au commencement de la réaction, le second membre représente l'état nouveau obtenu à la fin de la réaction; entre le commencement et la fin de la réaction, se produisent les phénomènes intermédiaires dont les chimistes ne se soucient pas et pour cause; cela n'empêche pas qu'ils arrivent, en accumulant les résultats globaux des réactions connues, à en prévoir de nouvelles et à préparer des composés utiles sans connaître l'essence des réactions chimiques. »

Évidemment nous ne devons pas suivre cet exemple à la lettre; nous ne devons pas négliger de revenir sur les phénomènes intermédiaires, car si les temps ne sont pas encore venus où nous pouvons aller très loin dans l'analyse de ces phénomènes, « beaucoup d'entre eux, cependant, sont accessibles à notre investigation, soit directement, soit indirectement ». Il ne faut même pas oublier, comme le dira un peu plus loin Le Dantec, que le langage synthétique est un langage provisoire, dont nous devons nous contenter, tant que nous ne pouvons pas pénétrer dans le détail des phénomènes.

Un second point de méthode des plus importants, c'est la nécessité, pour le biologiste, de séparer les questions. C'est surtout pour l'hérédité, dit Le Dantec, que ce besoin se fait le plus sentir. « On confond en général, à propos de l'hérédité, *tous* les phénomènes qui se manifestent lorsqu'un œuf d'homme reproduit un homme, c'est-à-dire tous les phénomènes de la vie, toute la biologie! Et c'est pour cela que l'hérédité a toujours paru quelque chose de si mystérieux. »

Mais l'erreur la plus répandue parmi les biologistes, parce qu'elle est la plus naturelle à l'homme, est ce qu'on appelle l'erreur anthropomorphique, qui fait que, pour chaque animal, l'on a tendance à raisonner comme si nous voyons un homme. On peut même distinguer, avec Le Dantec, plusieurs erreurs anthromorphiques différentes, « également capables d'arrêter les recherches, soit en supprimant les problèmes, soit en les rendant d'avance inextricables par un énoncé vicieux ».

C'est d'abord l'erreur téléologique, conséquence des raisonnements anthropomorphiques, que Le Dantec reproche avec raison aux biologistes actuels. Beaucoup d'entre eux, il est vrai, n'usent du langage finaliste que comme moyen plus commode d'exprimer leur pensée; Darwin, par exemple, s'en est servi constamment dans ses livres. Malheureusement ce langage prête à confusion et, puisque nous venons de citer Darwin, il est à remarquer que cela a été une des causes qui ont le plus nui, peut-être, à l'acceptation du Darwinisme par les naturalistes du milieu du XIXe siècle ; on personnifiait la sélection naturelle, par exemple ; on en faisait une sorte de Providence qui viendrait choisir dans les combattants celui qui devait être le plus apte à survivre; or il n'y a là, évidemment, dans cette expression, qu'une manière de parler pour arriver seulement à constater le résultat même de la bataille.

C'est ensuite l'erreur individualiste qui fait que nous raisonnons sur un individu, comme si sa personnalité restait fixe parce que, en vieillissant, cet individu conserve à peu près sa forme extérieure, ou plutôt parce que les variations de cette forme, étant continues et insensibles, nous sommes amenés naturellement à lui conserver le même nom. Cependant il ne faut pas, croyons-nous, exagérer les conséquences de cette erreur. Le langage actuel, qui conserve le même nom à une individualité évoluant sa vie ne nous paraît pas pouvoir être changé sans rendre les questions encore plus obscures. Et puis, si la personnalité d'un vieillard n'est plus celle de sa jeunesse, elle renferme pourtant quelque chose de tous ses états antérieurs, en puissance tout au moins. Quant à savoir si l'être vivant est capable de créer du mouvement, de faire des commencements absolus, cela ne paraît pas en effet probable, comme le veut Le Dantec, mais, au fond, nous n'en savons rien et nous n'en pouvons actuellement rien savoir; aussi nous ne croyons pas que le biologiste doive s'arrêter à ces questions.

Pour en revenir à l'erreur individualiste, lorsque, dans une cellule, nous voyons apparaître une masse, soit spontanément, soit sous l'action des réactifs, nous lui donnons tout de suite un nom ; nous créons par le fait même une individualité et nous avons tendance à attribuer à

cette individualité une importance qu'elle n'a peut-être pas. Cependant si les histologistes, en particulier, doivent se mettre en garde contre cette tendance, il faudrait éviter de tomber dans l'erreur contraire, c'est-à-dire raisonner sur ce que l'on ne voit pas. Or c'est peut-être ce qu'il faudrait reprocher un peu à Le Dantec pour la plus grande partie de sa théorie de la sexualité; il y a là, en effet, plusieurs affirmations qu'il faudrait tout d'abord vérifier avant de vouloir expliquer un ensemble de phénomènes aussi vaste. Empressons-nous de dire, du reste, que l'auteur fait remarquer lui-même le caractère tout à fait hypothétique de ses idées sur le sujet. Il y a été conduit, dit-il, par une série de déductions mais, ajoute-t-il, « ce n'est qu'une hypothèse et je suis par conséquent tout prêt à l'abandonner dès qu'elle se trouvera en contradiction avec un fait nouveau ».

Il est encore un autre point sur lequel Le Dantec se laisse trop entraîner, il nous semble, par ses désirs de réagir contre les erreurs de méthode. Il s'insurge contre cette comparaison que l'on fait entre les individus qui pondent des œufs parthénogénétiques et les individus qui pondent des œufs fécondables; ces derniers seuls sont des femelles, dit-il; les autres n'ont pas de sexe, « ils se multiplient par génération agame, comme les champignons ». Nous ne pouvons vraiment croire, avec Le Dantec, que cette comparaison ait été particulièrement funeste à la science et nous ne voyons pas comment elle peut tant s'opposer à la compréhension de la question de la détermination du sexe, chez les jeunes individus. Dans la conception de l'auteur, nous ne trouvons qu'une autre manière de parler, et encore cette manière nouvelle nous paraît-elle plus défectueuse que l'ancienne ; elle ne peut, en effet, sans hypothèse surajoutée et gratuite, s'accorder avec les cas, tels que celui de l'abeille, où les individus reproducteurs pondent, tantôt des œufs parthénogénétiques, tantôt des œufs fécondables.

Si nous nous sommes arrêtés aussi longuement sur l'Introduction du *Traité de Biologie* de Le Dantec, c'est que cette Introduction montre bien l'esprit du livre, en même temps qu'elle nous en fait comprendre ses qualités et ses défauts.

Frappé, dès le début de ses études sans doute, par le peu de solidité de certains systèmes biologiques devenus classiques, Le Dantec a fait out, dans son *Traité*, pour se débarrasser de l'argument d'autorité, cette autre erreur d'autant plus néfaste à l'éducation scientifique qu'elle tend à développer deux des plus grands défauts de l'âme humaine : l'orgueil du maître et l'adulation du disciple. Avec une largeur et une indépendance d'idées tout à fait remarquables, Le Dantec a sapé un peu partout; il a repris toutes les questions à la base et, lorsqu'il a vouln construire lui-même, il s'est servi de termes précis et rigoureux, empruntés le plus souvent au langage mathématique. Malheureusement, cet esprit essentiellement synthétique, a trop négligé, par là même, le travail de laboratoire. Il est arrivé ainsi à ne plus tenir aucun compte des phénomènes intermédiaires dont nous parlions plus haut, et la synthèse est telle chez lui, qu'elle semble souvent friser de bien près

le dogme. Dans son livre, il explique tout : la nutrition, la sexualité, l'hérédité, l'ontogénèse, la vie et la mort, etc.; il explique tout, même les phénomènes sociologiques, avec une logique déductive dont la simplicité séduira certainement beaucoup de jeunes biologistes.

Mais c'est cette simplicité même qui nous effraie, car si la mathématique doit être à la base de toute méthode, il nous apparaît encore comme impossible, ou extrêmement difficile, d'introduire l'analyse mathématique dans les spéculations biologiques; ces spéculations visent en effet des phénomènes excessivement complexes et il n'est pas permis aux savants, de négliger, dans ces phénomènes, les points qui ne rentrent pas dans les cadres qu'ils se sont tracés. « Sans doute, disait un philosophe anonyme, il y a quelques années [1], il est commode de substituer à la réalité, complexe, touffue, inextricable, les abstractions simples des mathématiques. Tout ramener à des formules, à des identités dont le développement explique tout, cela est séduisant. Supprimer tout désordre, toute contingence, toute liberté et s'absorber, sans rien regretter, dans la contemplation de l'ordre, de la nécessité absolue, cela ne manque pas de grandeur. Retrouver, à l'aide d'un travail patient d'observation, cette explication métaphysique du monde que les anciens philosophes voulaient donner *à priori*, c'est une chimère que l'on caresse volontiers et une espérance qui soutient encore plus d'un savant. »

C'est cette noble chimère qui a conduit Le Dantec et ce n'est pas là, pour nous, diminuer en rien son mérite; bien au contraire, car cette chimère a un rôle éducateur. N'est-ce point du reste ce seul but que Le Dantec a voulu viser en écrivant son *Traité de Biologie*? « Le but de ce livre, dit-il, où j'ai accumulé surtout des raisonnements et où je me suis efforcé de raconter dans un langage clair les plus généraux des faits accumulés par les observateurs, le but de ce livre, dis-je, est d'amener à concevoir des expériences auxquelles on saura ce qu'on demande et dont on comprendra le résultat une fois qu'elles seront exécutées. »

GUSTAVE LOISEL.

**Le leucocyte et ses granulations**, par LEVADITI. 1 vol. de la *Collection Scientia*; Paris, C. Naud.

L'ouvrage est un excellent exposé des travaux d'Ehrlich et des théories de ce savant.

Dans un premier chapitre, l'auteur indique à grands traits les recherches faites sur les leucocytes ainsi que les résultats généraux qu'elles ont donnés. Il montre ainsi le haut intérêt qui s'attache à ces éléments anatomiques.

Il expose ensuite la *méthode analytique* qu'Ehrlich créa et qui est maintenant universellement employée. Cette méthode est basée sur *l'affinité* que présentent les *granulations* intraprotoplasmiques *leucocytaires* pour certaines couleurs d'aniline *acides*, *neutres* ou *basiques*. Ces

1. La continuité et la discontinuité dans les sciences et dans l'esprit, *Revue scientifique*, 27 février 1875.

affinités différentes permettent de distinguer trois sortes principales et deux catégories accessoires de leucocytes. Ce sont d'abord : 1° les leucocytes à granulations *acidophiles* ou éosinophiles (α), 2° les leucocytes à granulations *neutrophiles* (ε), 3° les leucocytes à granulations *basophiles* (η) ou *matzellen-granula;* ensuite, 4° les leucocytes pseudo-éosinophiles (cobaye et lapin) et 5° les leucocytes nigrosinophiles (cobaye [Kurloff]).

De l'étude détaillée des différentes granulations au point de vue de leur morphologie et de leurs réactions colorantes, l'auteur conclut, avec Ehrlich, à la classification suivante :

A. Leucocytes *sans granulations* comprenant les *lymphocytes* et les *gros leucocytes mononucléaires*, éléments complètement séparés des précédents.

B. Leucocytes *granulés* comprenant : 1° des leucocytes *polynucléaires* (ou mieux à noyau polylobes) neutrophiles, acidophiles ou basophiles (Mastzellen); et 2° des formes de transition entre ces derniers et les gros mononucléaires, formes de transition à noyaux en bissac.

Se basant ensuite sur la morphologie, la physiologie, la cytogenèse des leucocytes, l'auteur entreprend d'établir les trois points suivants :

1° Tous les leucocytes polynucléaires granulés du sang proviennent de leucocytes mononucléaires granulés de la moelle des os, les *myélocytes*.

2° Chaque espèce de leucocyte granulé est absolument distincte, *dès sa naissance*, de l'espèce voisine et il ne saurait y avoir de transformation d'une espèce dans l'autre (conception pluraliste).

3° Enfin le lymphocyte n'est, *à aucun degré*, l'ancêtre commun des diverses formes de leucocytes.

Ce dernier point ne nous paraît pas très clairement prouvé, l'auteur, à notre sens, ne réfutant pas victorieusement les faits constatés par Dominici, Michaëlis et Wolff et n'appuyant pas sa propre discussion d'arguments péremptoires.

Il arrive donc à cette conclusion d'une différenciation absolue entre une série leucocytaire non granuleuse LYMPHOGÈNE (comprenant les lymphocytes) et une série leucocytaire MYÉLOGÈNE comprenant les leucocytes mononucléaires du sang et les polynucléaires granuleux.

Vient ensuite, en deux paragraphes parallèles, l'exposé de la production, par la moelle et la rate, des leucocytes de la série granulée.

Dans la MOELLE, des cellules mononucléaires non granuleuses identiques à celles du sang (mais que l'auteur considère toujours comme absolument différentes des lymphocytes voisins) se chargent tout à coup de granulations. Leur noyau se lobule et ainsi se forme un leucocyte polynucléaire granuleux (formation endogène); il peut se faire aussi qu'un myélocyte granuleux se divise par karyokinèse et produise ainsi deux leucocytes polynucléaires granuleux. *D'emblée, dès l'apparition des granulations*, les myélocytes sont acidophiles, neutrophiles ou basophiles, il n'y a pas de transition entre eux. Leucocytes polynucléaires granuleux et mononucléaires non granuleux passent dans le sang; mononucléaires granuleux, c'est-à-dire *myélocytes*, et cellules géantes restent dans la moelle osseuse. Nous verrons plus loin les causes directes de ce passage d'un milieu à un autre.

Quant à la RATE, elle ne fournit normalement au sang que des lymphocytes. C'est seulement dans les cas pathologiques que, par une sorte de « retour à l'état embryonnaire » (Dominici), elle peut devenir un organe producteur de cellules lymphatiques granulées.

La *moelle* demeure donc normalement chez l'adulte le *seul* endroit où les *éléments granulés* prennent naissance.

Envisageant alors la *constance* du *taux leucocytaire* du sang normal, l'auteur cherche quelle en est la raison. Pour expliquer comment les leucocytes granulés sortent de la moelle osseuse, il s'adresse à l'étude de la pathogénie des leucocytoses, se fondant sur ce fait que les réactions morbides ne sont qu'une simple déviation quantitative des fonctions normales.

Il passe tour à tour en revue les théories de Virchow, de Schnürr et Lömy, de Schultze, de Buchner, Röwes, pour arriver à la théorie chimiotaxique à laquelle il se rattache.

Des leucocytes contenus dans le sang, 1° les uns, de la série *lymphogène* (lymphocytes) ont pénétré passivement, entraînés par le courant lymphatique (*leucocytose passive* d'Ehrlich).

2° les autres, de la série *myélogène* (leucocytes granulés et gros mononucléaires), ont quitté la moelle osseuse grâce à leurs propres mouvements (*leucocytose active*), mouvements dus à leur *sensibilité chimiotaxique*. Cette sensibilité est mise en jeu par certains principes non définis encore, dissous dans les humeurs en quantités vraisemblablement constantes.

Or ces principes sont différents pour chaque sorte de leucocyte. Il peut donc y avoir de ce fait éosinophilie, neutrophilie ou basophilie (Mastzellen leucocytose).

L'éosinophilie, sur laquelle l'auteur s'étend longuement, est *locale* ou *hématique*. Dans les deux cas, elle est due à la sensibilité chimiotaxique particulière des éosinophiles qui réagissent aux toxines produites au cours de certaines affections chroniques (asthme), parasitaires ou cutanées (pemphigus, mal. de Dühring, herpès zoster).

La neutrophilie est la réaction leucocytaire des infections qu'elle tend à combattre par la phagocytose et la sécrétion d'antitoxines.

Quant à la basophilie ou mastzellen leucocytose, moins étudiée parce que plus rare et plus capricieuse, elle existe pourtant de façon indéniable, l'auteur a pu la provoquer expérimentalement chez le lapin, par l'injection de toxines staphylococcique et diphtérique.

Dans un dernier chapitre, l'auteur aborde enfin la question des *granulations hétérochromatiques*. L'existence, en effet, au sein d'un même leucocyte, de granulations jouissant de propriétés histo-chimiques et d'affinités colorantes différentes (granul. hétérochromatiques) était un fait de nature à infirmer la notion de spécificité des formes leucocytaires granuleuses, notion fondamentale pour Ehrlich et ses élèves.

Or, on peut prouver que ces granulations hétérochromatiques correspondent soit à des formes jeunes de granulations typiques; soit à des variétés de leucocytes particulières à certaines espèces animales. Il reste ainsi absolument établi que *jamais granulations oxyphiles, neutrophiles et basophiles* ne peuvent *exister* au sein d'un *même leucocyte*.

La *granulation leucocytaire*, produite par l'activité particulière du protoplasma de la cellule, destinée vraisemblablement à être déversée au dehors, reste donc *l'élément caractéristique spécifique* de toute une série de leucocytes, la *série myélogène* et, dans cette série, demeure le *signe distinctif d'espèces absolument séparées* : leucocytes acidophiles, neutrophiles et basophiles.

P. Mulon.

**Encyklopädie der mikroskopischen Technik mit besonderer Berücksichtigung der Farbelehre**. Berlin et Wien, Urbau et Schwarzenberg. 2 volumes.

Plusieurs savants de Francfort et de Berlin, les professeurs Ehrlich, Weigert, Rosin, Krause et Mosse ont eu l'heureuse idée de collationner, sous la forme encyclopédique, tout ce qui existe actuellement en fait de technique microscopique, de méthodes histologiques et embryologiques et de procédés micro-chimiques. Pour cela ils se sont adjoint un grand nombre de collaborateurs allemands et ils nous présentent aujourd'hui un important ouvrage de 1 400 pages divisé en deux volumes et renfermant 134 figures.

Pour donner une idée de cette œuvre, prenons la lettre E, par exemple. Nous y trouvons une quarantaine d'articles parmi lesquels nous citerons les suivants : Eau de Javelle, Eau de Labarraque, Échinodermes, Moyens d'inclusion, Fer, Fer dans les tissus végétaux, Sels de fer, Ovoalbumine, Albumine des végétaux, Élastine, Organes électriques, Technique embryologique, Enzyme, Éosine, Épiglotte, Érythrosine, Acide acétique, Méthode expérimentale en Embryologie, Exsudats et Transsudats, etc.

Il est donc bien difficile d'analyser un tel ouvrage, car il faudrait pour ainsi dire, rendre compte de chaque article en particulier; chacun, en effet, pour peu qu'il ait de l'importance, forme un tout complet, signé par un spécialiste en la matière.

C'est ainsi que le professeur Ballovitz, de Greifswald, divise l'article : *Embryologische Technik* en deux parties. Après quelques notions générales, il nous parle dans une première partie : de la fécondation artificielle, de l'observation du matériel à l'état vivant, de la préparation des œufs et des embryons, des différents procédés de fixation et de durcissement qu'il décrit avec beaucoup de détails, des méthodes de coloration, d'inclusion et de coupes; puis, dans une deuxième partie, Ballowitz montre l'application des méthodes embryologiques à chaque groupe de Vertébrés pris en particulier. (Pour l'embryologie des Invertébrés, il faut aller chercher chaque groupe à son ordre anatomique.)

La technique embryologique est complétée par deux autres articles distincts : l'un sur les méthodes expérimentales en embryologie (*Experimentell embryologische Methoden*), l'autre sur la reconstruction des embryons débités en coupes sériées (*Plastiche Rekonstruktion*).

Le premier article est dû au Dr Wetzel, docent à Berlin. Il comprend l'exposé des méthodes pour étudier la potentialité d'une partie de l'œuf ou de l'embryon, pour observer l'influence des différents facteurs sur la

segmentation et sur l'évolution des embryons, la description de l'appareil de Chabry, de l'embryoscope de Gerlack, du prisme rotateur, etc.

Dans le deuxième article, le Dr K. Peter, docent à Breslau, initie l'embryologiste aux différentes méthodes de reconstruction des coupes microscopiques. Il divise ces méthodes en deux groupes : celles qui donnent un modèle plastique des objets coupés (méthodes à trois dimensions) et celles qui nous en offrent seulement une reconstruction en surface, au moyen de dessins (méthode à deux dimensions). Toutes ces méthodes, celles de Born, de His, de Kaschenko, de Schaper, sont suffisamment exposées pour que chaque travail leur puisse les appliquer à ses études personnelles. Du reste, là, comme à la suite de chaque article, une bibliographie complète des travaux de ces dernières années permet au lecteur de se reporter aux sources originales.

Si nous ajoutons enfin que l'ouvrage est terminé par une table alphabétique des auteurs comprenant près de 2 000 noms, nous pensons que nous avons fait œuvre utile en le signalant aux travailleurs de laboratoire. Il doit tenir, chez nous, la même place que le traité technique de Bolles Lec et nous espérons que, comme pour ce dernier, on nous en offrira bientôt une édition française. GUSTAVE LOISEL.

**Éléments de physiologie**, par F. LAULANIÉ. Ouvrage complet en 1 volume in-8. Paris, Asselin et Houzeau [1].

Vu dans son ensemble, l'ouvrage du professeur Laulanié, dont le dernier fascicule vient de paraître, nous apparaît surtout comme un traité de technique physiologique et, à ce titre, sa première place doit être sur la table du travailleur de laboratoire. On n'y trouve pas, en effet, de longues dissertations sur la nature de la vie et la doctrine de l'énergie, qui prend une importance de plus en plus grande en biologie, n'y est indiquée qu'en deux ou trois pages.

Nous regrettons pourtant que l'auteur n'ait pas parlé des phénomènes de sénescence et de mort, ni des caractères sexuels, si intéressants à étudier chez les Oiseaux et chez les Mammifères; nous le regrettons d'autant plus que l'auteur, par quelques-uns de ses travaux antérieurs, est un des plus autorisés dans la question; ses recherches sur l'évolution comparée de la sexualité dans l'individu et dans l'espèce sont universellement connues et les observations qu'il a pu faire, comme directeur et professeur de physiologie à l'École vétérinaire, ont pu lui faire acquérir une somme de connaissances qu'il est donné à peu de personnes de posséder.

Certes, ce n'est pas au point de vue purement descriptif que les caractères sexuels peuvent arrêter un physiologiste; c'est là affaire à l'anatomiste et au zoologiste. Mais l'apparition de ces caractères dans l'individu est accompagnée de phénomènes si intenses et si particuliers qu'il aurait été des plus importants de les signaler à l'activité des travailleurs, en leur présentant l'état actuel de nos connaissances à leur sujet.

1. Voir le compte rendu du premier fascicule de cet ouvrage dans le numéro de mai-juin 1900, p. 363.

L'apparition des caractères sexuels semble bien être l'expression d'un métabolisme tout spécial des organismes; d'un autre côté l'influence des glandes génitales sur le reste du corps est connue depuis longtemps; de sorte que l'étude de la sexualité doit rentrer tout autant dans la physiologie de l'individu que dans celle de l'espèce.

C'est ainsi que nous la voyons comprise dans les anciens traités de physiologie, ceux de Dugès de Richerand, de Bourdon, par exemple. Il n'en est malheureusement plus de même aujourd'hui. Sacrifiant toujours aux anciens errements, on trouve bien, dans les ouvrages des physiologistes, quelques notions d'embryologie forcément incomplètes, mais, si l'on excepte la description succinte des éléments sexuels, de leur origine et de leur fonction, c'est en lisant un grand nombre de mémoires ou de livres spéciaux qu'il faut aller étudier la reproduction sexuelle dans ses rapports avec l'individu et avec l'espèce.

D'un autre côté, en effet, les traités d'embryologie commencent à peu près tous au moment de la fécondation ou même de la segmentation, et, autre reproche que nous leur ferons, ils s'occupent beaucoup plus de la morphogénèse que de la physiogénèse. C'est pourquoi nous avons été heureux de trouver, dans l'ouvrage du professeur Laulanié, de bonnes pages, trop courtes pourtant, sur les fonctions du fœtus; l'auteur ne s'est pas contenté ici de nous parler de la première et de la deuxième circulation, mais il nous renseigne sur la respiration et la nutrition du fœtus, sur ses sécrétions et ses fonctions de relation.

Si la physiologie de l'embryon nous a surtout attiré, il est certains chapitres de la physiologie de l'adulte qui nous ont paru traités d'une façon particulièrement originale; tels sont ceux qui ont trait à la circulation, à la respiration et à la nutrition en général. L'auteur était du reste spécialement compétent en ces matières et son travail présente bien à peu près l'état actuel de la question; nous disons à peu près, car un traité destiné aux études classiques se trouve bientôt distancé par les découvertes nouvelles. Il nous semble cependant que M. Laulanié a laissé de côté quelques travaux importants sur la question de l'origine de la graisse dans l'organisme et de la nutrition en général : c'est ainsi que nous avons cherché en vain les résultats importants obtenus par Miescher, par exemple, dans son étude des Saumons du Rhin. De même, dans le chapitre des sécrétions, nous n'avons rien trouvé sur les sécrétions chimiques formées dans les glandes et les conduits génitaux. Si l'on ne considère pourtant que les graisses et les pigments élaborés en si grande abondance par les glandes sexuelles des Vertébrés supérieurs, les toxines sécrétées par celles des Poissons, les albuminoïdes diverses que l'on trouve dans le sperme, ou les produits d'excrétion rejetés avec le sang des menstrues, il y aurait eu là, il nous semble, un chapitre des plus intéressants à écrire.

Mais il est juste de dire que c'est là surtout matière pour la science de demain. Aussi le professeur Laulanié, écrivant surtout pour des élèves, avait-il un peu le droit de ne pas en tenir compte.

GUSTAVE LOISEL.

**Entwickelungsgeschichte des weiblichen Genitalapparates**, par H. Bayer. 104 pages, avec 12 planches hors texte et 33 figures. Strasbourg, 1903.

Cet ouvrage forme la première partie d'un Traité d'Obstétrique en cours de publication; il forme cependant un ensemble complet dans lequel nous trouvons l'état de nos connaissances actuelles sur le développement de l'appareil génital femelle chez les Vertébrés, en général, mais surtout chez les Mammifères et chez la Femme.

Bayer nous montre d'abord la structure de l'œuf et la formation des feuillets blastodermiques chez le Lapin et chez l'Homme; puis, arrivant immédiatement au système génito-urinaire, il nous fait d'abord connaître les organes d'excrétion qui se succèdent chez l'embryon : le ponéphros, le mésonéphros ou corps de Woelf et le métanéphros ou rein. Vient ensuite la formation de la glande germinative ou glande sexuelle primitive et de ses dérivés dans l'espèce humaine, puis la constitution définitive de l'appareil génital, chez la Femme, pendant la période fœtale.

Cette première partie de l'œuvre de H. Bayer se termine par l'étude de l'appareil sexuel du nouveau-né et par les modifications post-fœtales qu'il présente jusqu'au moment de la puberté. C'est là, sans aucun doute, le chapitre le plus nouveau et par suite le plus intéressant. Suivant pas à pas la croissance de l'utérus et de l'ovaire, pendant toute cette période, Bayer nous montre une sorte d'alternance dans l'activité et dans le repos de ces organes. Du quatrième mois de la conception à la naissance, l'utérus semble croître d'une façon continue, puis, après la naissance, il subit une sorte de régression qui le fait redescendre en trois ans au volume d'un utérus de fœtus de six mois. La croissance de l'utérus ne reprend donc sa marche ascendante qu'à partir de la quatrième année, marche d'abord très lente, puis qui s'accentue et se poursuit énergiquement à partir de la neuvième et de la douzième année.

La croissance des ovaires présente des alternatives de progression et de régression à peu près parallèles à celles de l'utérus, ce qui indique que les organes sexuels subissent le contre-coup d'une même influence; cependant l'arrêt et la régression qui suivent la naissance sont beaucoup moins accentuées ici que dans l'utérus.

Il est regrettable, du reste, que l'auteur n'ait point recherché quelle était, pendant ces périodes, le pouvoir élaborateur des ovules vis-à-vis des réserves et celui des autres éléments épithéliaux de l'ovaire. Il est probable qu'il aurait trouvé, dans ces phénomènes, une périodicité analogue à celle que nous avons trouvée, dans le testicule, pour des élaborations semblables.

Gustave Loisel.

---

*Le propriétaire-gérant :* Félix Alcan.

Coulommiers. — Imprimerie Paul BRODARD.

FÉLIX ALCAN, ÉDITEUR

BIBLIOTHÈQUE DE PHILOSOPHIE CONTEMPORAINE

**Viennent de paraître :**

***Nouveaux essais sur l'art contemporain,*** par **H. FIERENS-GEVAERT**. 1 vol. in-16..... 2 fr. 50

***Les phénomènes d'autoscopie,*** par le Dr **P. SOLLIER**. 1 vol. in-16, avec figures. 2 fr. 50

***Les phénomènes psychiques,*** Recherches, Observations, Méthodes, par **J. MAXWELL**, docteur en médecine, avocat général près la Cour d'appel de Bordeaux. Préface de Ch. Richet. 1 vol. in-8..... 5 fr.

***Philosophie de l'effort.*** Essais philosophiques d'un naturaliste, par **Armand SABATIER**, doyen de la Faculté des Sciences de l'Université de Montpellier. 1 vol. in-8..... 7 fr. 50

***La philosophie d'Ernest Renan,*** par **R. ALLIER**. *Deuxième édition revue et augmentée.* 1 vol. in-16..... 2 fr. 50

---

**Dans la même collection, sous presse, pour paraître en Octobre et en novembre :**

***Esquisse d'un système de psychologie rationnelle*** (*Leçons de psychologie*), par **Émile LUBAC**, professeur agrégé de philosophie au lycée de Constantine. Préface de M. H. Bergson, membre de l'Institut, professeur au Collège de France. 1 vol. in-8... 3 fr. 75

***Le langage intérieur et les paraphasies*** (La fonction endophasique), par le Dr **G. SAINT-PAUL**. 1 vol. in-8, avec figures..... 5 fr.

***L'éternel conflit,*** par **Benjamin SWIFT**. *Traduit de l'anglais.* 1 vol. in-16..... 2 fr. 50

***L'idéal esthétique,*** *Esquisse d'une philosophie de la beauté*, par **Fr. ROUSSEL-DESPIERRES**. 1 vol. in-16. 2 fr. 50

***Nouveau programme de sociologie,*** par **E. DE ROBERTY**. 1 vol. in-8..... 5 fr.

***Les maîtres de la pensée contemporaine,*** par **Jean BOURDEAU**. 1 vol. in-16..... 2 fr. 50

***La Formation du radicalisme philosophique en Angleterre :*** III. *Le radicalisme philosophique*, par **Élie HALÉVY**, docteur ès lettres, professeur à l'Ecole libre des sciences politiques. 1 vol. in-8.

***Le bonheur et l'intelligence,*** par **OSSIP-LOURIÉ**. 1 vol. in-16..... 2 fr. 50

***L'éducation fondée sur la Science,*** par **C. LAISANT**. Avec préface d'Alfred Naquet. 1 vol. in-16, avec figures..... 2 fr. 50

---

**Pour paraître prochainement :**

***Mécanisme et éducation des mouvements,*** par **G. DEMENY**, professeur du cours d'Éducation physique de la Ville de Paris et de physiologie appliquée à l'Ecole militaire de gymnastique de Joinville-le-Pont. 1 vol. in-8, avec 565 gravures dans le texte (*Bibliothèque scientifique internationale*)..... 9 fr.

# TABLE DES MATIÈRES

Éd. RETTERER. — Sur la cicatrisation des plaies de la cornée. (*Planches XIII et XIV*) ..... 453
A.-H. SOULIÉ. — Recherches sur le développement des capsules surrénales chez les Vertébrés supérieurs (*suite*) ..... 492
P. LE DAMANY. — Les torsions osseuses, leur rôle dans la transformation des membres (*suite*) [*avec 2 figures dans le texte*] ..... 534
BIBLIOGRAPHIE. — A technica histologica e as theorias da osteogenese, par *Aurelio da Costa Ferreira*. — Traité de biologie, par *F. Le Dantec*. — Le leucocyte et ses granulations, par *Levadati*. — Encyclopédie de la technique microscopique. — Éléments de physiologie, par *Laulanié*. — L'appareil génital femelle, par *Bayer*.

Le *Journal de l'Anatomie et de la Physiologie* paraît tous les deux mois :

**CONDITIONS DE LA SOUSCRIPTION**

| | |
|---|---|
| Un numéro | 6 fr. » |
| Un an, pour Paris | 30 » |
| — pour les départements et l'étranger | 33 » |

**CHAQUE LIVRAISON CONTIENT :**

1° Des *travaux originaux* sur les divers sujets que comporte son titre, accompagnés de planches hors texte en noir et en couleurs, et de gravures dans le texte ;
2° Des *analyses et comptes rendus* de travaux présentés aux Sociétés savantes françaises et étrangères.

**IL A EN OUTRE POUR OBJET :**

La *tératologie*, la *chimie organique*, l'*hygiène*, la *toxicologie* et la *médecine légale* dans leurs rapports avec l'anatomie et la physiologie ;
Les applications de l'anatomie et de la physiologie à la *pratique de la médecine, de la chirurgie et de l'obstétrique*.

Les ouvrages à analyser, et tout ce qui concerne la rédaction, devront être adressés *franco* à la librairie FÉLIX ALCAN, 108, boulevard Saint-Germain, Paris (6e).

**FÉLIX ALCAN, ÉDITEUR**

*VIENT DE PARAITRE :*

TRAITÉ
DE
BIOLOGIE
PAR
**F. LE DANTEC**
Chargé du cours d'embryologie à la Sorbonne.

1 fort vol. grand in-8, avec 101 figures dans le texte ..... **15 fr.**

(*Voir le compte-rendu dans le présent numéro.*)

**AUTRES OUVRAGES DE M. LE DANTEC**

**Théorie nouvelle de la vie.** 1 vol. in-8 de la *Bibliothèque scientifique internationale*, 2e édit., cart. ..... 6 fr. »
**Le déterminisme biologique et la personnalité consciente.** 1 vol. in-12 de la *Bibliothèque de philosophie contemporaine* ..... 2 fr. 50
**L'individualité et l'erreur individualiste.** 1 vol. in-12 de la *Bibliothèque de philosophie contemporaine* ..... 2 fr. 50
**L'évolution individuelle et l'hérédité.** 1 vol. in-8 de la *Bibliothèque scientifique internationale*, cart. ..... 6 fr. »
**Lamarckiens et Darwiniens**, discussion de quelques théories sur la formation des espèces. 1 vol. in-12 de la *Bibliothèque de philosophie contemporaine*. 2 fr. 50
**L'unité dans l'être vivant**, essai d'une biologie chimique. 1 vol. in-8 de la *Bibliothèque de philosophie contemporaine* ..... 7 fr. 50
**Les limites du connaissable**, la vie et les phénomènes naturels. 1 vol. in-8 de la *Bibliothèque de philosophie contemporaine* ..... 3 fr. 75

Coulommiers. — Imp. PAUL BRODARD.

7514

# JOURNAL

DE

# L'ANATOMIE

ET DE

# LA PHYSIOLOGIE

NORMALES ET PATHOLOGIQUES

## DE L'HOMME ET DES ANIMAUX

Fondé par CHARLES ROBIN (1864-1885)
Continué par GEORGES POUCHET (1885-1894)

PUBLIÉ PAR MATHIAS DUVAL
Membre de l'Académie de médecine, professeur à la Faculté de médecine

AVEC LE CONCOURS DE MM.

RETTERER
Professeur agrégé à la Faculté de médecine de Paris.

TOURNEUX
Professeur à la Faculté de médecine de Toulouse.

XXXIXe ANNÉE, 1903. — N° 6. — NOVEMBRE-DÉCEMBRE

FÉLIX ALCAN, ÉDITEUR
ANCIENNE LIBRAIRIE GERMER BAILLIÈRE ET Cie
108, BOULEVARD SAINT-GERMAIN, 108
PARIS, 6e

1903

**Renouvellement d'abonnement du 1er Janvier 1904.**

*Cette livraison étant la dernière de l'année 1903, nous prions nos abonnés de nous adresser leur renouvellement pour l'année 1904 par l'intermédiaire de leur libraire ou d'un bureau de poste. — Tout abonné qui ne nous aura pas envoyé pour le 15 Décembre prochain un avis contraire recevra par l'intermédiaire de la poste une quittance du montant de son abonnement pour 1904.*

FÉLIX ALCAN, ÉDITEUR

**Pour paraître le premier décembre prochain.**

LIVRAISON I (JANVIER-FÉVRIER 1904)

# JOURNAL DE PSYCHOLOGIE
## NORMALE ET PATHOLOGIQUE

DIRIGÉ PAR LES DOCTEURS

**Pierre JANET** et **Georges DUMAS**

Professeur au Collège de France. Chargé de cours à la Sorbonne.

SOMMAIRE

Prof. TH. RIBOT (Paris). — *De la valeur des questionnaires en psychologie.*
Prof. TH. FLOURNOY (Genève). — *Note sur une communication typtologique.*
Prof. J. GRASSET (Montpellier). — *La sensation du « déjà vu ».*
Prof. F. RAYMOND et P. JANET (Paris). — *Dépersonnalisation et possession chez un psychasthénique.*
Dr F.-L. ARNAUD (Vanves). — *Idées de grandeurs précoces dans le délire de persécution chronique.*

BIBLIOGRAPHIE

I. — *Psychologie normale.*

1° Études générales, théories, méthodes, appareils. 2° Études sur le système nerveux (anatomie et physiologie). 3° Sensations et mouvements. 4° Mémoire, imagination et opérations intellectuelles. 5° États affectifs et actions. 6° Psychologie de l'enfant et pédagogie. 7° Psychologie dans ses rapports avec la linguistique, l'histoire, la science des religions, la morale et la sociologie. 8° Psychologie dans ses rapports avec la logique et l'esthétique. 9° Psychologie zoologique et psychologie comparée.

II. — *Psychologie pathologique.*

1° Études cliniques des maladies mentales. 2° Études cliniques des névrosés. 3° Études cliniques sur les dégénérescences mentales. 4° Études sur la pathogénie des troubles mentaux et sur l'anatomie pathologique. 5° Études sur la thérapeutique. 6° Études médico-légales et criminologiques. 7° Études sur les phénomènes dits supranormaux.

PROGRAMME DU *JOURNAL DE PSYCHOLOGIE*

Les travaux concernant les études psychologiques sont aujourd'hui disséminés en France et à l'étranger dans un grand nombre de recueils spéciaux; les uns ne sont lus que par les philosophes, les autres que par les médecins, les jurisconsultes, les psychologues de l'éducation ou les sociologues. Il a paru important de grouper les analyses de ces divers travaux dans un seul journal qui pourra devenir une sorte de *Centralblatt* pour tous ceux qui s'intéressent aux études de psychologie normale et pathologique. Les médecins et en particulier les aliénistes y trouvent toutes les études et les recherches faites par les psychologues de laboratoire et les physiologistes; ceux-ci, à leur tour, y trouvent toutes les observations pathologiques indispensables pour leurs études. Un chapitre spécial tiendra le lecteur au courant des recherches curieuses entreprises aujourd'hui de tous côtés sur ces phénomènes dits supranormaux situés sur les frontières de la science.

Une première partie du *Journal*, la plus courte, rapportera des expériences pathologiques et des observations relatives aux psychoses et aux névroses particulièrement intéressantes pour l'étude des problèmes actuels de la psychologie.

CONDITIONS D'ABONNEMENT :

UN AN, **14** fr. — LE NUMÉRO, **2** fr. **60**

Paraît tous les deux mois, avec figures dans le texte.

**12** fr. pour les abonnés de la *Revue philosophique*.

# RECHERCHES EXPÉRIMENTALES
# SUR L'HÉRÉDITÉ MORBIDE

(ROLE DES CYTOLYSINES MATERNELLES
DANS LA TRANSMISSION DU CARACTÈRE ACQUIS)

Par Gabriel DELAMARE

PLANCHES XV ET XVI.

---

## INTRODUCTION

L'hérédité acquise intéresse autant le philosophe et le sociologue que le médecin et l'agriculteur.

On sait la grande importance théorique de ce problème. Malgré les efforts du chef des néo-darwiniens, la remarque d'Herbert Spencer paraît toujours vraie : « Ou bien il y a hérédité des caractères acquis, ou bien il n'y a pas d'évolution ». M. Hartog exprime plaisamment cette vérité, en disant : « Sans l'hérédité des caractères acquis, les hommes seraient encore des protozoaires ! ».

Nous verrons ultérieurement quel correctif est susceptible d'apporter à ces formules la notion des transmissions utérines.

L'importance pratique n'est pas moindre et, depuis Laplace, Auguste Comte, Maudsley, etc., elle n'échappe ou, du moins, ne devrait échapper à personne. Seuls, les sociologues sentimentaux peuvent la méconnaître.

Comme toutes les questions intéressantes, l'hérédité acquise a provoqué des travaux nombreux et suscité des controverses peut-être plus nombreuses. Sa réalité fut aussi passionnément affirmée par les fidèles de Lamarck et de Darwin qu'âprement combattue au nom de la théorie du plasma germinatif.

Les disputes de mots furent nombreuses et le débat eut parfois toute la vide subtilité des querelles scolastiques.

Cependant une critique avisée devait éliminer les documents suspects et poser, avec précision, ce difficile problème.

Peu à peu les solutions inductives, les généralisations hâtives, les faits de simple observation sont délaissés et, la question devenant scientifique, on s'efforce maintenant de réunir avec patience les matériaux fournis par l'expérience.

Comme bien d'autres problèmes biologiques, le problème de l'hérédité acquise ne saurait être définitivement résolu ni par une théorie, fût-elle géniale, ni même par une seule expérience, fût-elle admirable.

Nous allons jeter un coup d'œil sur la manière dont s'est formée l'actuelle notion de l'hérédité acquise.

Puis nous définirons le sens des mots transmission du caractère acquis et nous rechercherons les méthodes de travail propres à fournir la solution de cette question.

Ensuite, après avoir étudié quelques exemples classiques d'hérédité acquise, nous présenterons nos recherches qui, comme on le verra, concernent et la transmission germinale et la transmission utérine.

Celle-ci pouvant éclairer celle-là, il n'est pas inutile de les étudier côte à côte, s'il est dangereux de les confondre.

## APERÇU HISTORIQUE

La transmission du caractère acquis s'impose, depuis bien longtemps, à la pensée des philosophes et des observateurs.

« Les pères ont mangé du verjus, dit l'Ecclésiaste, et les dents des enfants en ont été agacées! »

Suivant les livres aristotéliques, « les enfants ressemblent à leurs parents non seulement dans leurs caractères congénitaux mais encore dans ceux acquis plus tard. Il est arrivé que des cicatrices de parents se sont dessinées chez les enfants et à la place correspondante. En Calcédoine, on montrait un enfant qui portait sur le bras une marque reproduisant fidèlement, quoique d'une manière plus superficielle, une cicatrice de brûlure en forme de lettre que le père portait au bras. »

« On a vu aussi la cécité et la boiterie transmises, mais ordinairement cette transmission n'a pas lieu et on ne peut formuler aucune règle à cet égard. »

Hippocrate et bien des médecins crurent à l'hérédité des mutilations.

Au XVIIIe siècle, Bonnet s'élève contre cette opinion. On pourrait couper la queue d'un animal sans être capable d'obtenir l'hérédité de cette mutilation car, en supprimant une partie du corps, on ne supprime pas ce qui la représente dans les organes générateurs!

Mais Bonnet ne fit pas école et, quelques années plus tard, Lamarck adopta l'ancienne conception de la transmissibilité.

Les observations et les expériences confirmatives parurent nombreuses. Les expériences de Brown-Séquard sont encore célèbres, voire classiques.

A cette époque, déjà lointaine, l'hérédité acquise fut considérée comme une vérité établie, intangible non seulement par Darwin et ses disciples mais par tous les biologistes. Puis survient une réaction : à la phase de croyance absolue, sinon aveugle, succède une période de critique pénétrante, parfois trop subtile.

Galton, Pflüger et Dubois-Raymond contestent la valeur des documents établis par leurs prédécesseurs. Mais, paradoxe en apparence inouï, c'est Weismann, le chef des néo-darwiniens, qui, au nom d'une théorie aussi imaginaire que séduisante pour les cytologistes, devient l'adversaire, longtemps inlassable, de l'hérédité acquise.

Toutes ces attaques ne furent d'ailleurs pas inutiles : en précisant la nature du problème, on reconnut, avec raison, que sa solution ne devait être fournie ni par l'observation, ni par l'examen des êtres asexués.

S'il était rationnel de réclamer une démonstration expérimentale, il était arbitraire d'imposer aux travailleurs futurs un champ de recherches nécessairement étroit et stérile, celui de l'hérédité des mutilations insignifiantes.

Cette contrainte, gratuitement imposée à l'effort des chercheurs, ne suffisant pas, Weismann et quelques autres biologistes ont essayé, par des artifices verbaux, de transformer une question de fait en une question de métaphysique, inaccessible à l'expérimentation et justiciable du seul raisonnement.

Contrairement au caractère *inné*, *blastogène*, qui existe dans le germe, le caractère *acquis* ou *somatogène*, par définition, ne doit

pas exister dans le germe même sous forme de tendance. Or, par définition également, un organisme ne saurait prendre un caractère nouveau s'il n'a déjà une tendance à le prendre [1].

Malgré tout, les idées de Weismann jouissent de la faveur générale, ainsi qu'en témoignent ces phrases écrites par M. Delage en 1897 et en 1898 : « L'idée de la non-hérédité des caractères acquis est celle qui, de beaucoup, a le plus d'adhérents et parmi les naturalistes les plus distingués. » « L'hérédité des caractères acquis est non seulement contredite par les faits, mais même inconcevable. »

Cependant, sans faits nouveaux ou à peu près, une évolution nouvelle se manifeste et actuellement, comme il est aisé de s'en rendre compte en lisant les livres de Costantin, Delage, Podwyssotsky et Chantemesse, Le Dantec, les naturalistes et les médecins conçoivent et admettent l'hérédité acquise.

## I

### Sens des mots « transmission du caractère acquis ».

**Transmission.** — Il est évident que chez les êtres monocellulaires, le plastide isolé ne peut donner à ses descendants que les caractères ou les propriétés possédés par lui avant la division reproductrice. Les cellules filles, immédiatement mises en liberté, ne sont plus soumises qu'aux influences extérieures.

Il n'en est pas de même chez les mammifères : la mère est susceptible de transmettre ses propriétés non seulement par toute la substance ovulaire (noyau et protoplasma), mais encore par les produits solubles, qui, ultérieurement, franchissent le placenta. De même que le milieu extérieur, ambiant modifie les cellules libres des protozoaires ou des bactéries, le milieu intérieur, maternel peut modifier, à sa ressemblance, les cellules du rejeton.

Il y a donc une *transmission ovulaire* et une *transmission utérine*. Et celle-ci n'est pas moins importante que celle-là.

1. Il est assez curieux de remarquer que F. Nietzsche, dans l'admirable *Crépuscule des Idoles*, soutient une opinion à peu près analogue lorsqu'il écrit : « Ce jeune homme pâlit et se fane avant le temps. Ses amis disent : telle ou telle maladie en est la cause. Je réponds : le fait d'être tombé malade, de n'avoir pu résister à la maladie est déjà la conséquence d'une vie appauvrie, d'un épuisement héréditaire ».

Supposons l'absence de toute transmission ovulaire pour quelques caractères acquis par la mère (tare quelconque, immunité, etc.) et admettons la réalité d'une transmission utérine : le rejeton naîtra taré, immunisé. L'impression sera peut-être moins forte, moins durable mais, en définitive, les conséquences théoriques et pratiques de cette transmission utérine seront identiques à celle d'une transmission germinale.

A cet égard, il est permis de ne plus trouver paradoxale la manière de penser de certains néo-darwiniens et l'on peut, contrairement à Spencer, soutenir la possibilité de l'évolution malgré l'absence de toute hérédité acquise, c'est-à-dire de toute transmission germinale.

Quoi qu'il en soit, il ne faut pas confondre ces deux processus sous le vocable unique d'*hérédité*.

Comme, au point de vue étymologique, *hérédité* signifie *héritage*, il est permis de parler d'une *hérédité* ou d'un *héritage ovulaire* et d'une *hérédité* ou d'un *héritage utérin*.

Afin d'éviter toute confusion, on emploie souvent le terme d'*hérédité* pour désigner l'*héritage ovulaire ou spermatique* et celui de *transmission* pour désigner l'*héritage utérin*.

La durée parfois brève, de la transmission ne saurait être invoquée ni contre sa réalité ni contre son importance.

**Caractères.** — A priori, la nature du *caractère* a peu d'importance : la transmission des *caractères morphologiques* n'a pas une signification supérieure à celle des *propriétés chimiques* ou *physiologiques*.

Il serait byzantin de trouver un intérêt supérieur à l'hérédité des mutilations pour refuser droit de cité à celle des autres altérations morbides. Seules, les nécessités de la technique expérimentale peuvent actuellement limiter le champ des investigations.

Étant donnée l'hérédité hétéromorphe, il serait illégitime d'exiger l'identité absolue entre le caractère nouveau de l'ascendant et le caractère nouveau transmis au descendant.

Maintenant faut-il établir une distinction entre les caractères *nouveaux* et les caractères *acquis*?

Certains caractères *nouveaux* sont introduits dans l'organisme sans avoir été présents ni dans le spermatozoïde, ni dans l'ovule, ce sont pour Weismann et Delage les seuls caractères *vraiment acquis*.

Avant Weismann, dit M. Delage, « on considérait en bloc comme acquis tous les caractères nouveaux que les parents ou les ancêtres n'avaient pas possédés. Un chien naissait-il sans queue, un homme prenait-il les proportions d'un géant ou devenait-il fou sans cause apparente, etc., c'étaient là des caractères acquis, et si les petits de ce chien naissaient sans queue, si les enfants de cet homme devenaient grands comme lui ou fous comme lui, on voyait là une transmission de caractères acquis. Or rien n'est moins démontré et Weismann a fait remarquer avec raison que cette absence de queue, ce gigantisme, cette vésanie pouvaient très bien être la conséquence d'altérations ou de particularités du germe. Rien d'étonnant dès lors qu'ils se transmettent puisqu'ils sont innés, c'est-à-dire hérités. »

On peut admettre que la folie, le gigantisme des rejetons résultent d'une altération germinale, mais on ne peut, sans invraisemblance manifeste, supposer que toujours la folie ou le gigantisme des parents ont existé à l'état de tendance dans le germe qui les a engendrés. Autant vaudrait soutenir que, pour devenir tuberculeux, il faut nécessairement être fils de tuberculeux et que pour prendre la syphilis, il est indispensable de présenter une tendance germinale particulière.

D'ailleurs M. Delage lui-même n'a-t-il pas textuellement écrit les lignes suivantes : « Reh se fait-il fort de démontrer qu'il n'y a de fous, d'épileptiques que ceux qui avaient une tendance spéciale à acquérir ces maladies; et l'alcoolisme est-il aussi le développement d'une tendance du plasma germinatif? La dipsomanie peut-être, mais l'alcoolisme et ses conséquences héréditaires, évidemment non. »

Malgré ces judicieuses réflexions, l'éminent zoologiste croit néanmoins pouvoir distinguer avec certitude le caractère *nouveau* du caractère *acquis*. Il trouve singulier qu'aujourd'hui encore de nombreux auteurs, Coutagne, Cope, Cunningham, Joachimstall, Giovanoli entre autres, ne comprennent pas cette importante distinction.

Or que penser d'une pareille distinction lorsqu'on voit M. Delage considérer la tuberculose, la syphilis, la folie, l'arthritisme, le rhumatisme comme des caractères *nouveaux* mais *innés*, la goutte et certaines arthrites comme des caractères *nouveaux* mais *acquis*?

Pour affirmer que la goutte est une affection somatique, acquise

et non germinale, innée, M. Delage s'appuie sur ce fait observé par Garrod, à savoir que, fréquemment les enfants de goutteux nés avant le début de la maladie paternelle sont indemnes, tandis que ceux nés pendant son règne sont atteints.

Il est plus aisé de faire une constatation identique pour la syphilis, la tuberculose; dès lors comment admettre que la goutte est acquise tandis que la syphilis et la tuberculose sont innées?

Il y a plus : si l'on peut concevoir l'acquisition de la syphilis ou de la tuberculose sans tendance particulière, on ne saurait admettre l'apparition de la goutte en dehors d'une prédisposition spéciale. Quelques bacilles de Koch suffisent à tuberculiser un homme exempt de toute tare héréditaire tandis que le plomb est incapable de provoquer, sur tous les terrains, l'éclosion de la goutte saturnine.

L'histoire du troupeau de Gévrolles n'est pas plus démonstrative.

Un troupeau de moutons prend, sous l'influence de l'humidité du sol, une arthropathie. Transporté sur un terrain sec, il continue à présenter des troubles articulaires. La maladie est donc devenue héréditaire; les agneaux nouveau-nés la contractent comme ceux nés dans le milieu humide. Après la réforme de tous les béliers, cette maladie disparaît complètement.

Si le rôle de la prédisposition est considérable dans la genèse des arthrites infectieuses, ce rôle paraît encore plus important dans celle des arthropathies dites à frigore. C'est le cas ou jamais d'invoquer cette prédisposition, ou, ce qui revient au même, la tendance germinale ou somatique.

D'ailleurs, comment admettre l'innéité de l'arthritisme, du rhumatisme et présenter comme exemple de caractère acquis typique, une arthrite qui, infectieuse ou non, s'est développée sous l'influence du froid humide?

Ainsi les exemples cités par M. Delage lui-même montrent combien il est difficile sinon impossible de distinguer un caractère *nouveau* d'un caractère *vraiment acquis*.

En réalité, comme nous l'avons déjà dit, lorsque Weismann, non content d'affirmer qu'un organisme ne saurait prendre un caractère nouveau s'il ne possède déjà une tendance à l'acquérir, prétend qu'un caractère vraiment acquis ne doit pas exister dans le germe, il s'efforce de résoudre une question de fait par quelques définitions arbitraires, voire erronées.

S'il est évident que pour prendre un caractère nouveau, il faut *pouvoir* le faire, il est moins certain qu'une *tendance* particulière soit toujours indispensable à cette acquisition.

Pour être susceptible de devenir aveugle, tétanique ou géant, il faut, sans doute, avoir des yeux, un névraxe ou des membres capables d'allongement; il n'est pas nécessaire de posséder une tendance spéciale à la cécité, aux convulsions, au gigantisme. Un trauma, les toxines du bacille de Nicolaier, l'altération du corps pituitaire suffisent, dans certaines conditions, à faire éclore ces caractères nouveaux.

Mais supposons, par exemple, la réalité de la tendance germinale au gigantisme.

Nous voyons que la même lésion hypophysaire provoque chez A, âgé de douze ans, le gigantisme et chez B, âgé de quarante ans, l'acromégalie.

Nous allons donc en inférer que la tendance au gigantisme n'existait que chez A ou bien qu'existant d'abord chez ces deux individus, elle a disparu chez le plus vieux. Nous faisons des suppositions aventureuses, invérifiables.

Imaginons maintenant l'absence de toute tendance particulière et cherchons les raisons de la différence constatée entre les réactions de A et de B. Nous pouvons formuler une conclusion précise, susceptible d'être contrôlée par l'observation. A devient un géant parce qu'il est jeune et parce que son squelette est encore capable de s'allonger; B devient acromégalique parce que son squelette, vu son âge, ne peut qu'augmenter d'épaisseur.

On pourrait objecter que, dans de nombreuses circonstances, le rôle de la prédisposition, c'est-à-dire de la tendance est considérable et indéniable.

Mais cette objection ne peut avoir qu'une valeur relative, une portée restreinte, car la prédisposition morbide est loin d'être toujours germinale.

D'ailleurs si, par hasard, la réalité de certaines tendances germinales se trouvait un jour démontrée, il faudrait encore prouver a pérennité de ces tendances avant de leur accorder une importance majeure dans l'évolution individuelle.

Admettons, par exemple, l'existence d'une tendance à la variolisation et à la vaccination.

Or nous constatons que la première de ces tendances antagonistes

disparaît pour un temps parfois assez long, sous l'influence d'un simple artifice humain. Quant à la seconde tendance, une fois provoquée, elle disparaît spontanément!

Ainsi, les prémisses de Weismann sont inadmissibles au moins comme expressions d'une vérité générale.

Le caractère acquis n'est pas toujours, suivant la formule de Ray Laukester, un caractère potentiel.

Dans ces conditions, il n'y a pas lieu de penser avec Bennett que « la possibilité pour un caractère acquis de devenir héréditaire est nulle ».

On ne saurait davantage soutenir avec Reh que les caractères nouveaux n'existent pas et que seuls existent les développements de tendance du plasma germinatif.

## II

### Méthodes d'étude.

Il n'est donc, à priori, ni absurde ni inutile de tenter une démonstration de l'hérédité acquise.

Une démonstration purement théorique, appuyée sur les hypothèses lamarckiennes ou darwiniennes, serait certainement peu convaincante.

Question de fait, l'hérédité acquise doit être vérifiée directement; elle ne doit pas être établie au moyen d'arguments transformistes nécessairement invérifiables.

Le raisonnement par analogie est tout aussi insuffisant car l'hérédité acquise peut être évidente chez les Bactéries et discutable chez les Mammifères.

L'observation ne permet pas d'éliminer, avec certitude, toutes les causes d'erreur. Il lui est difficile d'éviter les hasards de l'atavisme, de la coïncidence.

A vrai dire, l'atavisme ne doit pas intervenir très fréquemment dans la transmission des hémitéries.

Ainsi, par exemple, une mère transmet à son fils une oreille fendue, une chatte transmet à ses petits une absence de queue. Si l'on invoque l'atavisme, on doit conclure que l'oreille fendue, le manque de queue, au lieu d'être des particularités acquises par le

parent, sont des particularités héréditaires de quelque lointain ancêtre. Mais, dit avec raison M. Delage, « chez cet ancêtre, la particularité en question devait être héritée, car si elle eût été acquise, elle n'eût pas été transmissible, et nous conduisons ainsi Weismann jusqu'à un ancêtre où ce caractère était normal. Or, nous lui demandons de nous montrer les ancêtres sans queue du chat, les ancêtres à oreille fendue de l'homme, de nous montrer aussi nos ancêtres polydactyles, nos ancêtres à main transformée en pince de homard par la soudure des derniers doigts. »

Par contre, l'objection de la coïncidence a souvent l'occasion de se manifester. Et même pour Kolmann, Richter et Platt-Ball, on peut encore invoquer cette coïncidence lorsque la mutilation se produit pendant plusieurs générations car, disent ces auteurs, on constate de temps à autre l'apparition spontanée d'une malformation qui, après avoir persisté pendant quelques générations, finit par disparaître. « La coïncidence consiste en ce que la mutilation a porté sur le parent qui a immédiatement précédé cette apparition spontanée; elle est donc unique, quel que soit le nombre de personnes ou de générations atteintes. »

L'observation est loin de toujours prouver que les rejetons qui présentent tel ou tel caractère maternel ont été réellement soustraits à l'influence de l'agent modificateur des parents; souvent aussi, elle est incapable de faire la part respective de la transmission et de l'imitation.

Pour toutes ces raisons, l'observation des faits normaux et même celle des faits pathologiques est, à ce point de vue, à peu près inutilisable.

Il faut donc employer uniquement la méthode expérimentale.

Suivant la remarque de Coutagne, l'expérience doit prouver que certaines qualités sont acquises en montrant que les sujets témoins ne les possèdent pas. Elle démontrera la réalité de la transmission lorsque les rejetons, préalablement soustraits à l'influence de l'agent modificateur des ascendants, présenteront certains caractères identiques à ceux acquis par leurs parents.

Pour remplir ces dernières conditions, il faut donc étudier la question uniquement sur les ovipares et sur les mâles des mammifères.

Maintenant l'expérimentation permet-elle de prouver que la variation acquise et transmise résulte d'une action du soma modifié

sur le germen et non pas d'une modification contemporaine et simultanée de ce soma et de ce germen?

On sait quelles observations ont conduit Weismann à soutenir que certaines influences sont, sans doute, capables de produire des variations héréditaires, mais seulement lorsqu'elles peuvent modifier, *directement*, les déterminants du plasma germinatif.

Le polyomnotus phlœas est un papillon qui habite les pays chauds, tempérés et froids. Dans les pays chauds, les deux générations ont les ailes noires ; dans les pays froids, elles ont les ailes rouges. Dans les pays tempérés, la génération de printemps a les ailes rouges (forme septentrionale), celle d'automne a les ailes noires (forme méridionale).

Or l'incubation des puppes septentrionales dans une étuve chaude donne des papillons noirs, celle des puppes méridionales dans un réfrigérant fournit des papillons rouges.

Suivant le naturaliste de Fribourg, ces faits, malgré les apparences, ne prouvent pas la transmission des caractères acquis! « L'influence modificatrice, c'est-à-dire la température affecte une partie du soma et le plasma germinatif contenu dans les cellules germinales. Elle modifie les mêmes déterminants dans les rudiments des jeunes chrysalides que dans les cellules germinales. »

Pratiquement cette question n'a aucun intérêt : les conséquences sont les mêmes, que le germe ait été modifié primitivement ou secondairement.

Sans donc attacher une importance majeure au problème soulevé par Weismann, il faut cependant reconnaître que la solution directe en est souvent malaisée.

Sans doute personne n'ignore que certaines altérations somatiques (dystrophies nerveuses, dystrophies thyroïdiennes, etc.) retentissent d'une façon certaine sur le plasma germinatif, mais comment affirmer que les tares de l'hérédo-alcoolisme ou de l'hérédo-saturnisme tiennent plutôt à une action du soma intoxiqué sur le germe qu'à l'action immédiate de l'alcool et du plomb sur la cellule sexuelle des parents?

## III

### Quelques exemples d'hérédité acquise.

**Bactéries.** — On trouve aisément, chez les Bactéries, d'innombrables exemples qui attestent d'une façon aussi précise que démonstrative la réalité de l'hérédité acquise chez ces végétaux inférieurs.

Les belles expériences de Charrin et de Guignard prouvent et la polymorphie d'un même microbe et la transmission des modifications acquises.

Nul n'ignore que Roux et Chamberland ont su transformer une bactéridie charbonneuse virulente et sporogène en une bactéridie inoffensive et asporogène. Cette bactéridie sans virulence engendre des bâtonnets aussi peu redoutables.

Il est inutile de citer d'autres exemples du même ordre.

Nous ne pouvons d'autre part étudier le côté botanique de cette question. M. Constantin a d'ailleurs récemment envisagé ce point de vue avec une compétence particulière.

Il nous faut donc aborder l'étude de l'hérédité acquise chez les Mammifères.

Les considérations développées au chapitre précédent nous autorisent à ne tenir compte que des faits expérimentaux.

**Leucocytes.** — Sans invoquer ici les exemples d'hérédité ou de transmission utérine de caractères acquis fournis par l'action des toxines microbiennes, des antitoxines etc., nous retiendrons seulement une remarque de Massart.

Cet auteur fait observer que la vie des leucocytes étant éphémère, « ceux qui interviennent pour assurer l'immunité à l'animal réfractaire ne sont pas ceux-là qui ont été impressionnés lors de la vaccination mais les descendants de ces derniers; il faut en conclure que les leucocytes transmettent à leurs descendants les propriétés nouvelles qu'ils ont acquises ».

La constatation est intéressante et suggestive mais pas plus que celles enregistrées chez les bactéries elle n'est apte à trancher définitivement toute la question. Il n'y a pas, dans ces exemples, la possibilité d'une transmission germinale.

Les mutilations purement phanériennes, incapables de retentir sur le névraxe ou sur la nutrition du soma ne sont pas susceptibles d'être transmises. C'est là un fait actuellement bien établi. Il est donc inutile d'exposer une fois encore la série interminable des faits négatifs et celle, très brève, des cas positifs, cas d'ailleurs plus merveilleux que probants.

Il sera plus suggestif de jeter un coup d'œil sur la transmission des mutilations nerveuses et viscérales, hépato-spléno-rénales.

## Mutilations nerveuses.

En matière de mutilations nerveuses, il faut toujours citer les fameuses expériences de Brown-Séquard, expériences confirmées par Obersteiner, Westphal, Romanes et Dupuy, combattues par Weismann, Galton, etc.

Brown-Séquard observa la transmission d'une épilepsie particulière et de certains troubles trophiques provoqués par l'altération traumatique du système nerveux périphérique ou central.

Cette épilepsie est produite presque toujours par l'hémisection de la moelle dorsale, rarement par la section de la moelle cervicale, jamais par celle de la moelle lombaire ou des cordons antérieurs.

Elle s'obtient encore par la section, l'arrachement ou l'écrasement du nerf sciatique.

Quelques semaines après l'opération, la face présente une zone anesthésique et, cependant, épileptogène.

Dans le cas de blessure du sciatique, il se produit aussi divers troubles trophiques de la peau, des poils du cou et de la face.

« Les deux doigts externes de la patte privée du nerf devenant insensibles et paralysés traînent sur le sol, sont vite enflammés et ulcérés ; l'animal se met à les ronger et ne s'arrête dans cette opération d'auto-amputation que lorsqu'il atteint la limite d'innervation des autres nerfs du membre ; la douleur alors l'oblige à épargner la plaie qui ne tarde pas à se cicatriser ; de sorte qu'au bout de quelque temps, l'animal possède un membre postérieur se terminant en pointe et par un seul doigt. » Le pied peut disparaître complètement mangé ou détruit par inflammation, ulcération ou gangrène.

Or il est permis de constater, chez les rejetons, « quelque temps

après la naissance, les premiers symptômes de l'épilepsie et, en tous points, cette affection a été chez eux semblable à celle du parent épileptique. En effet, l'espèce de mouvements convulsifs, l'anesthésie de la peau de la zone épileptogène, l'accroissement graduel de l'affection puis, plus tard, son décroissement graduel aussi et enfin sa disparition coïncidant avec la chute des poils et le retour de la sensibilité à la peau du cou et de la face — en d'autres termes, toutes les particularités observables (prodromes, symptômes, progrès, décroissances et guérison) ont eu lieu comme après la section du nerf sciatique. »

De même Dupuy a observé un petit cobaye qui, comme ses parents, était épileptique et qui, comme eux, possédait une patte postérieure atrophiée et partiellement amputée.

Les fils d'animaux ayant subi la section du cordon sympathique cervical ou l'ablation d'un ganglion de cette chaîne ont présenté une remarquable asymétrie cranio-facio-cérébrale, un changement de forme de l'oreille, une clôture partielle des paupières. Et suivant Dupuy les phénomènes consécutifs à l'ablation des ganglions sympathiques cervicaux se retrouvent chez les petits au cours de plusieurs générations.

Cet auteur a vu « l'apparition des phénomènes se reproduire jusqu'à la septième génération » sans naturellement observer la moindre anomalie anatomique de la chaîne sympathique.

On retrouve aussi chez les descendants les effets constatés sur les ascendants après la piqûre ou la section partielle du bulbe, du corps restiforme. Les enfants présentent l'exopthalmie, la gangrène sèche de l'oreille, l'opacité cornéenne ou l'atrophie oculaire.

Curieuses mais étranges, ces recherches ont soulevé des critiques nombreuses.

Suivant Weismann, ces expériences ne prouvent pas la transmission des caractères acquis parce que l'épilepsie n'est pas un caractère morphologique mais une maladie!

L'insuffisance de cette objection absurde n'a point échappé à son auteur puisqu'il s'est efforcé de trouver d'autres arguments plus décisifs.

Tout d'abord il a voulu prouver que l'épilepsie était infectieuse, insistant sur ce fait que la maladie n'apparaissait qu'après une incubation parfois assez prolongée et sur cet autre que la maladie

se transmettait plus facilement par la mère que par le père, sans doute parce que l'œuf, en raison de son volume, hébergeait plus facilement les bactéries.

Et s'il était inouï de refuser toute signification à la transmission d'une propriété morbide et fonctionnelle, il devenait rationnel de n'attacher aucune importance biologique au passage d'une bactérie véhiculée par le sperme ou l'ovule.

Étant donnée l'époque à laquelle furent exécutées les recherches de Brown-Séquard, la supposition de Weismann n'était dénuée ni de vraisemblance ni de valeur.

Les ulcérations, les gangrènes présentées par les animaux sont d'ailleurs autant de portes d'entrée ouvertes à l'infection secondaire et l'on sait quelles infections peuvent se développer au niveau des eschares provoquées par les maladies du système nerveux.

Mais l'infection pouvait-elle expliquer la similitude des symptômes observés chez les parents et les rejetons?

Il suffit, pour répondre affirmativement, de savoir qu'un microbe cultivé dans un tissu déterminé semble parfois acquérir une aptitude particulière à vivre dans ce tissu.

Enfin, tout récemment Hill a prouvé, dans un cas au moins, la réalité de l'intervention microbienne. Il a constaté que la section du sympathique ne provoquait une faiblesse héréditaire de la paupière que chez les sujets infectés et, pour lui, les cobayes de Brown-Séquard furent atteints de conjonctivite microbienne.

Cependant la nature infectieuse de l'épilepsie spinale et des neurotrophoses héréditaires n'a pas été généralement admise.

Brown-Séquard proteste contre cette interprétation : « Ce n'est pas, dit-il, une hypothèse scientifique puisqu'elle ne repose sur aucun fait. Le microbe dont on imagine l'existence n'a jamais été vu. J'ai fait faire et j'ai fait moi-même l'examen du sperme des cobayes épileptiques ayant eu des descendants épileptiques et qui étaient néanmoins en bonne santé, ainsi que sont ces animaux quand on surveille leur hygiène, et jamais microbe n'y a été trouvé. »

Romanes a essayé d'inoculer les parties correspondantes d'un cobaye en scarifiant ces parties et en les frottant avec des surfaces malades de l'oreille d'un cobaye mutilé; il n'a pas réussi à leur communiquer la maladie.

Enfin, et l'argument semble péremptoire, l'épilepsie et certains troubles trophiques peuvent être obtenus sans faire l'ouverture de la peau, par le simple écrasement du sciatique, par la simple contusion céphalique.

La valeur de ce dernier argument est plus apparente que réelle : il prouve seulement que l'infection n'a pas été primitive, il n'élimine en aucune façon la possibilité des infections secondaires susceptibles de se produire à la faveur des ulcérations ou des eschares trophiques.

Mais admettons que l'infection soit étrangère à l'évolution et à la transmission de ces accidents.

Sommes-nous certains de la nature, des origines de ces manifestations aussi étranges et aussi déconcertantes que celles de la grande névrose humaine ? Pouvons-nous, en d'autres termes, affirmer qu'il s'agit là d'une épilepsie très particulière, incapable d'apparaître spontanément et susceptible de n'être engendrée que par certaines causes très spéciales et très définies ?

Pour soutenir une semblable opinion il nous faut démontrer que les phénomènes en question diffèrent à tous les égards des symptômes de l'hystéro-traumatisme humain.

Or, précisément, de même que chez l'homme hystérique ou simplement prédisposé, un accident peut faire éclore des troubles trophiques, des zones anesthésiques, des zones hystérogènes, des crises convulsives, nous constatons que, chez le cobaye, la même cause (le traumatisme) engendre des effets analogues sinon identiques.

De même que chez l'homme un traumatisme particulier n'est pas indispensable, de même, chez le cobaye, les accidents surviennent indifféremment après la blessure du sciatique, de la moelle ou la percussion cérébrale.

Chez l'homme et chez l'animal, on observe la même latence primitive, la même guérison finale et le même défaut de substratum anatomique réel ou apparent.

A côté de ces analogies évidentes, les différences n'ont qu'une importance médiocre et, pour soutenir qu'une même cause, le traumatisme provoque, chez l'homme, la grande névrose et, chez le cobaye, une épilepsie spéciale autant que bizarre, il faut pouvoir affirmer que le cobaye est incapable de présenter des manifestations hystériques spontanées ou provoquées.

Cette affirmation est impossible car, sans parler des cobayes qui, soumis à des influences toxiques, présentent des phénomènes catatoniques, convulsifs, il est certains cochons d'Inde qui, spontanément sont sujets à des crises convulsives évidentes.

J'ai conservé pendant quelques mois une femelle chez laquelle il était facile de mettre en évidence ces manifestations névropathiques.

Il suffisait de la placer en décubitus dorsal et de presser les extrémités de ses membres postérieurs pour provoquer une raideur généralisée et des secousses convulsives. On pouvait, à volonté, produire trois ou quatre accès consécutifs. L'animal restait quelques instants hébété et somnolent puis reprenait son apparence normale.

Si l'épilepsie spinale ressemble à l'hystérie, si les convulsions apparaissent spontanées ou provoquées par la pression ou le choc, il n'est pas absurde de penser que, peut-être, chez certains cobayes de Brown-Séquard, la névrose latente ou méconnue a été réveillée ou exagérée par le trauma expérimental.

Il est d'ailleurs impossible d'objecter à cette interprétation la rareté de la névrose des cobayes et la constance des résultats enregistrés par Brown-Séquard.

La rareté de cette névrose est peut-être plus apparente que réelle et la constance des phénomènes obtenus par le célèbre physiologiste n'est pas absolue. Si l'on admet la possibilité de cette névrose spontanée, on ne peut rejeter l'idée émise par Galton. Cet auteur, on le sait, suppose que les convulsions des petits proviennent peut-être de l'imitation. M. Delage, qui affirme que l'épilepsie spontanée n'existe pas chez le cobaye, n'accepte naturellement pas cette hypothèse et réclame une expérience. Pour affirmer cela, dit-il, il faudrait avoir observé que les fils des parents normaux, élevés avec les petits opérés, ont pu devenir épileptiques comme eux. Et il ajoute : « Qu'un homme puisse être rendu épileptique par la vue des convulsions de cette maladie, la chose peut être possible, grâce à une imagination fortement excitable, s'il a une prédisposition marquée. Mais pour un cobaye qui ne comprend pas ce qu'il voit et ne saurait en être affecté, personne n'admettra qu'il en soit ainsi, d'autant plus qu'il ne s'agit pas là de convulsions banales, mais d'une maladie déterminée à symptômes précis. »

Cependant il est avéré que l'imitation joue un grand rôle dans

la genèse des accidents hystériques de l'homme et des animaux. Cette imitation ne prouve pas toujours, chez l'homme du moins, une intelligence très développée. D'ailleurs, il paraît difficile de supposer qu'un cobaye, si peu intelligent soit-il, ne comprenne pas ce qu'il voit puisqu'il est capable de s'effrayer. Or, précisément la peur est un grand agent provocateur d'hystérie humaine et animale.

Mais, dira-t-on, même en supposant définitivement établie l'identité des convulsions épileptiques et des convulsions hystériques, même en admettant l'analogie des zones épileptogènes, on ne saurait soutenir, sans exagération manifeste et invraisemblable, que tous les phénomènes provoqués par Brown-Séquard soient de nature hystérique.

Quelle ressemblance trouver entre les troubles trophiques hystériques assez bénins de l'homme et les alopécies, les atrophies, les ulcérations, les gangrènes du cobaye?

Et cependant, si l'on veut bien faire abstraction des accidents purement névritiques, si l'on veut tenir compte de ce fait que le membre atrophié, anesthésié, ulcéré d'un cobaye traîne nécessairement dans la litière, est souillé par les excréments ou rongé par l'animal, on sera forcé de reconnaître que les différences portent plus sur l'intensité des phénomènes que sur leur nature.

Ces réserves faites, il faut reconnaître que tous les symptômes observés par Brown-Séquard ne sont pas justiciables d'une semblable interprétation.

Il n'y a probablement pas lieu de considérer comme des manifestations hystéro-traumatiques les accidents qui résultent de la blessure du sympathique, du bulbe et du corps restiforme.

Mais une autre question, importante également, se pose maintenant : avec quelle fréquence se transmettent héréditairement ces accidents?

Romanes qui a consacré de longues années à contrôler les expériences de Brown-Séquard nous fournit, à cet égard, des résultats assez importants. Il a constaté que, très souvent, la transmission héréditaire est faible, qu'elle n'est souvent observable que sur 2 p. 100 des individus! Tout en reconnaissant avec M. Costantin, que, dans ces questions délicates, il ne faut pas espérer obtenir des transformations s'appliquant à tous les individus, on ne peut s'empêcher de penser à la possibilité de la coïncidence.

Si cette possibilité peut et doit être rejetée par ceux qui, soutenant la non-existence de l'épilepsie spontanée, supposent que « l'expérience de Brown-Séquard peut être reproduite presque à volonté sur n'importe quel individu », cette possibilité apparaîtra comme très vraisemblable à ceux qui tiendront compte des faits précédemment exposés.

Il ne s'agit pas d'affirmer que les expériences de Brown-Séquard ne prouvent rien quant à la transmissibilité du caractère acquis. Il s'agit seulement de montrer, sans encourir le reproche de légèreté, que ces recherches, curieuses et suggestives comme toutes celles de l'admirable physiologiste, ne fournissent pas une solution définitive du problème de l'hérédité acquise.

En réalité, elles tendent seulement à prouver que, dans certaines conditions, des accidents nerveux rares peuvent, plus rarement encore, se transmettre.

En tout cas, il est bien évident que, même en considérant comme définitifs tous les résultats de Brown-Séquard, on ne saurait y trouver une explication du mécanisme de toutes les transmissions et surtout en induire, par une généralisation abusive, la transmissibilité des mutilations viscérales. Il n'était donc pas inutile d'aborder expérimentalement cette nouvelle question.

## IV

### Mutilations viscérales.

Massin a pratiqué l'ablation de la rate sur deux lapins mâle et femelle; il a constaté que les produits de ce couple avaient leur rate anormalement petite. Cette microsplénie a persisté aux générations suivantes.

Le même auteur, ayant partiellement excisé le foie d'un lapin, constata des anomalies dans le viscère homologue des descendants de cet animal.

Ces résultats sont, à coup sûr, exceptionnels et en contradiction formelle avec ceux mentionnés accidentellement par Langlois.

Langlois n'a jamais observé la moindre modification des glandes surrénales chez les fils d'animaux ayant subi la capsulectomie unilatérale. Le passage suivant, emprunté à sa thèse de doctorat

ès sciences, est, à ce point de vue, très explicite. « Nous avons, dit-il, des animaux opérés depuis plus d'un an qui n'ont présenté aucun trouble et se sont reproduits dans le laboratoire, les deux générateurs ayant subi des lésions analogues. Inutile d'insister sur la non-modification des capsules surrénales des lapins issus de ces accouplements, même après deux générations de monocapsulés.

« Lapine albinos, vigoureuse, 2 kgr. 258. Le 2 février, cautérisation de la capsule gauche presque totalement détruite. Cette bête a eu depuis trois portées de 6, 8, 7 lapins *absolument normaux*. Deux fois le père était un monocapsulé. »

Il est donc possible, en l'absence de confirmation nouvelle et décisive, d'expliquer les résultats de Massin par la coïncidence, car, suivant la remarque déjà citée de Kolmann, Richter, Platt Ball, la persistance de l'anomalie pendant plusieurs générations ne suffit pas à éliminer la possibilité de cette coïncidence.

Dans ces conditions, il y avait lieu d'entreprendre quelques nouvelles expériences.

J'ai, pour mon compte, pratiqué la splénectomie sur quelques couples de lapins sans jamais constater, chez leurs rejetons, une atrophie splénique appréciable.

J'ai pu également provoquer une hémorragie de l'artère splénique, laisser le sang s'accumuler dans le péritoine, lier le pédicule vasculo-nerveux et broyer aseptiquement la rate d'une cobaye pleine sans réaliser la moindre anomalie hématique ou splénique chez les rejetons.

Ces résultats négatifs s'expliquent aisément : des suppléances nombreuses permettent à l'organisme de supporter la disparition de cette glande énigmatique. La tolérance parfaite suppose une perturbation somatique minime.

Une perturbation somatique minime ne doit guère impressionner le germe ou ses dérivés embryonnaires.

On pouvait donc prévoir cet échec et, sans les résultats positifs de Massin, il eût été au moins inutile d'entreprendre une pareille expérience.

Pour escompter, sans trop d'invraisemblance un succès, il faut nécessairement s'adresser à des viscères dont l'ablation partielle, sans compromettre de façon trop grave et trop immédiate l'existence du sujet, soit cependant capable de retentir sur la nutrition générale d'une façon certaine et durable.

Par leur importance fonctionnelle considérable, par leur volume et leur situation, le foie et le rein devaient nécessairement attirer l'attention des chercheurs et permettre d'étudier, dans de bonnes conditions, la transmissibilité des tares viscérales acquises.

La transmission utéro-placentaire et même parfois la transmission germinale de ces tares nous semble démontrée par les recherches que nous poursuivons depuis plus de deux ans dans le laboratoire et sous la direction de M. le Professeur Charrin.

**Technique.** — Ces expériences ont été effectuées sur 2 chiennes, 3 lapines et 17 cobayes.

Le cobaye présente quelques avantages. Il est facile et peu coûteux de se procurer, en n'importe quelle saison, des femelles pleines; la gestation dure environ soixante jours et les petits naissent dans un état de développement très avancé qui permet aisément l'observation. Malheureusement ces bêtes avortent avec une facilité et une rapidité parfois désespérantes.

Il serait à coup sûr intéressant de pouvoir entreprendre ces recherches sur de grands animaux (chèvre, etc.).

Pour produire l'altération hépatique on pouvait employer des moyens chimiques ou mécaniques.

Nous avions tout d'abord essayé l'injection intraportale d'une substance cirrhosante telle que le naphtol.

Nous avons également tenté, sans succès, d'injecter dans le foie, à travers la paroi abdominale, soit de l'eau distillée stérile, soit une solution de nitrate d'argent.

Quelques échecs nous ont fait abandonner ces méthodes incertaines, et nous avons uniquement, après laparotomie, employé les moyens mécaniques qui, seuls, nous donnaient la certitude de ne pas intoxiquer le fœtus en même temps que la mère.

Les opérations ont été faites soit avec une anesthésie chloroformique légère, soit, plus souvent, sans narcose.

La peau du ventre est soigneusement rasée, rigoureusement savonnée; elle est lavée avec une solution de permanganate de potase à 1/1000, puis avec de l'alcool et de l'éther.

Le ventre est recouvert de compresses stérilisées et l'opération faite, le plus rapidement possible, en trente à quarante minutes, dans les conditions de l'asepsie la plus rigoureuse.

Après laparotomie médiane ou latérale droite, j'attire le foie hors

de la plaie en m'efforçant d'empêcher l'issue des anses intestinales.

Un segment hépatique de 2 à 4 centimètres carrés est isolé au moyen de deux pinces de Kocher. Le parenchyme est broyé dans les mors d'une pince hémostatique.

Cette bouillie hépatique et la zone avoisinante sont brûlées superficiellement avec la grosse pointe du thermocautère. Le feu et la compression suffisent à arrêter l'hémorragie.

Il n'est pas toujours indispensable de pratiquer une suture hépatique ou épiploo-hépatique.

Lorsque le suintement en nappe semble définitivement arrêté, le viscère et ses débris sont réintroduits dans la cavité abdominale dont la paroi est fermée par une suture exécutée par points séparés et avec du fil d'Alsace.

La plaie est recouverte d'une légère couche d'ouate hydrophile et enduite de collodion.

Souvent les animaux opérés sans anesthésie mangent et courent après l'intervention.

Deux cobayes sont mortes quarante-huit heures après l'opération : elles étaient infectées, le fait a été démontré par la culture. Deux autres sont mortes quelques heures après l'intervention, peut-être de shock. Aucune hémorragie n'a été enregistrée.

Pour les autres animaux, j'ai le droit de dire que la réunion par première intention a été fréquente.

Les altérations rénales ont été produites de la façon suivante : le rein gauche est abordé par la région lombaire et attiré doucement au dehors; le pédicule vasculo-nerveux est pincé et lié, l'organe broyé et thermocautérisé.

Les débris sont remis en place et la paroi fermée par un double plan de suture puis protégée comme il a été dit précédemment.

Dans un cas, après avoir broyé le rein gauche, j'ai, douze jours après, détruit au thermocautère une partie du rein droit.

La réunion par première intention est ici la règle générale.

Deux animaux sont morts dix heures après l'opération. Ils étaient restés très abattus et fortement shockés. La culture fut négative.

A l'autopsie de la mère, je trouvai le rein droit et les placentas très congestionnés. Les reins des petits présentaient de nombreuses ecchymoses.

Dans le but de savoir si un réflexe maternel provoqué peut-être par la compression et l'irritation des branches rénales du sympa-

thique était susceptible d'entraîner des modifications vasculaires placento-fœtales, nous avons trois fois, M. Charrin et moi, réalisé l'expérience suivante.

Nous ouvrons le ventre d'une cobaye pleine et, dans l'utérus, sans détacher le placenta et sans blesser le cordon, nous incisons la paroi abdominale d'un fœtus vivant, nous surveillons les changements de coloration présentés par ses viscères, notamment par le rein, tandis qu'un aide faradise soit le sciatique, soit le pédicule rénal de la mère.

Parfois nous avons vu survenir des congestions rénales chez certains fœtus.

L'inconstance des phénomènes, l'impossibilité d'éviter actuellement quelques causes d'erreur, notamment l'intervention de l'air atmosphérique, n'autorisent guère une conclusion certaine. Ces recherches méritaient cependant d'être citées car, sans fournir une démonstration définitive, elles tendent du moin à prouver que certains réflexes de la mère retentissent parfois sur les rejetons.

Examinons maintenant les conséquences maternelles et fœtales de ces délabrements viscéraux.

**Altérations hépatiques.** — Lorsqu'on obtient un succès opératoire complet, la femelle survit indéfiniment et ne présente aucune manifestation morbide appréciable. En sacrifiant ces animaux on constate, en général, l'intégrité de tous les parenchymes viscéraux. Cependant sur une cobaye qui, à quelques jours d'intervalle, avait subi deux interventions consécutives, j'ai observé un œdème assez marqué de la paroi abdominale, une ascite claire, abondante et un hémopéricarde stérile.

Fréquemment le foie est décoloré et parsemé de taches ecchymotiques au voisinage de la zone traumatiquement détruite. Celle-ci apparaît comme un magma caséeux en voie de résorption plus ou moins avancée suivant l'époque de la recherche.

Histologiquement ces foies sont atteints de nécrose, de dégénérescence granulo-graisseuse circonscrite, de congestion et d'hémorragies.

Douze fois sur douze expériences, le traumatisme hépatique a provoqué l'avortement plus ou moins rapide de fœtus morts et parfois macérés.

Les deux observations suivantes sont, à cet égard, je crois, assez typiques.

Une lapine, opérée le 10 mai 1903, a une métrorragie le 15 mai à midi et avorte le même jour à neuf heures du soir. L'avortement se continue pendant la nuit et la journée suivante.

Elle fait ainsi 8 petits, qui tous morts ont tous la peau rouge.

Le foie de ces lapereaux est décoloré et en bouillie.

L'un de ces animaux présente un hémothorax; chez quelques autres, l'amnios contient un liquide hémorragique.

La mère a été sacrifiée trois jours plus tard, en pleine santé : l'autopsie n'a pas révélé de péritonite.

Une autre lapine, opérée dans des conditions identiques, engendra deux petits morts et macérés dans la cavité abdominale desquels il était matériellement impossible de retrouver le moindre vestige du foie.

Quatre fois sur douze cas, la glande biliaire des fœtus issus de mères opérées présenta des altérations indiscutables et parfois même considérables.

Cette proportion, d'ailleurs assez élevée, est en réalité trop faible. Il faudrait éliminer quatre expériences dans lesquelles l'avortement survenu très vite, en vingt-quatre ou quarante-huit heures, n'a pas donné aux lésions le temps matériel de s'établir.

Dans ces conditions, il y aurait, une fois sur deux, un résultat positif. Avant de mentionner les conséquences de ces opérations, je ne crois pas inutile d'indiquer, une fois pour toutes, la technique histologique constamment suivie dans ces recherches.

Les pièces ont été recueillies, dans la mesure du possible, au moment de la mise bas. — Les fragments de foie ont été fixés dans le liquide de Flemming (mélange fort), le bichromate osmique, le sublimé alcoolo-acétique de Lenhossek et l'alcool à 90°.

Les coupes ont été faites avec le microtome de Minot après inclusion à la paraffine.

Le collage a été effectué soit avec l'eau distillée, soit avec la gélatine bichromatée desséchée lentement à 38°.

L'eau distillée, évaporée à 55°, colle admirablement les coupes sur le porte-objet en un quart d'heure environ[1]. Ce procédé a l'avantage d'être rapide et de ne pas faire indûment croire à l'existence d'exsudats albuminoïdes dans les tubes glandulaires.

1. L'eau distillée colle mal les coupes de tissus riches en graisses neutres ou phosphorées (myéline).

Le matériel osmié a été coloré par la safranine et l'acide picrique, le bleu polychrome de Unna.

Le matériel fixé au sublimé a été coloré par :

1° L'hématoxyline de Bœhmer et l'éosine-orange ou la fuchsine acide;

2° L'hématoxyline ferrique;

3° Le rouge magenta et le mélange de carmin d'indigo et d'acide picrique (méthode de Podwyssotsky);

4° Le bleu polychrome de Unna;

5° Le violet de gentiane et la solution iodo-iodurée;

6° Le liquide d'Erlich-Biondi.

Dans ces conditions, on trouve dans le foie des fœtus des zones congestives ou hémorragiques, des îlots de dégénérescence granulo-graisseuse et des phénomènes de plasmolyse plus fréquents, à coup sûr, que les phénomènes de karyolyse.

Quand il s'agit de fœtus assez jeunes dont le foie contient encore de nombreux amas leucocytaires et d'assez nombreuses cellules géantes, l'intégrité de ces éléments hématopoiétiques est très remarquable et très frappante.

Ainsi les lésions fœtales sont identiques aux lésions maternelles.

Si ces lésions sont assez banales, elles ne sont pas diffuses, elles présentent même une certaine électivité puisqu'elles affectent, avec une prédilection marquée, non seulement le foie mais encore les éléments glandulaires de ce viscère.

Et pour expliquer cette prédilection, il n'y a pas lieu d'invoquer une résistance particulière, une insensibilité spéciale des éléments hématopoiétiques, puisque ceux-ci paraissent, suivant les recherches de Nattan-Larrier, réagir à certaines infections et à certaines intoxications intra-utérines.

Ces altérations hépatiques ne sont pas engendrées par n'importe quelle cause, puisqu'elles font souvent défaut lorsque, chez une femelle pleine, on broie la rate ou le rein.

Leur fréquence suffit à éliminer la possibilité d'une pure coïncidence.

Elles ne sont pas infectieuses puisqu'elles ne comportent pas de réactions leucocytaires et puisque les cultures sont négatives.

Dans certains cas, elles ne relèvent sûrement pas de la macération; dans d'autres, il est difficile sinon impossible d'éliminer complètement ce facteur.

La détermination hépatique peut tenir, en partie au moins, aux fonctions antitoxiques et à la situation même de cette glande qui, normalement, doit recevoir le premier choc des poisons maternels.

Avant d'aborder l'étude des altérations rénales qui doit nous permettre d'éviter ces quelques difficultés, il convient de comparer nos résultats à ceux obtenus par Massin.

Au premier abord, il semble exister une différence profonde entre la transmission d'une atrophie glandulaire et celle de la dégénérescence cellulaire, de l'hémorragie et de la congestion.

En réalité cette différence tient uniquement à ce que Massin a surtout envisagé les conséquences lointaines de ses interventions, tandis que, personnellement, nous aurons envisagé les conséquences presque immédiates des nôtres. Si l'on admet que les congestions répétées puissent atrophier une cellule glandulaire, il est permis de penser, sans émettre une hypothèse trop aventureuse, que les processus décrits par nous sont susceptibles d'aboutir aux processus constatés par Massin. Il suffit d'imaginer une évolution moins brutale, permettant une survie prolongée.

**Altérations rénales.** — Les femelles pleines tolèrent, en général, assez bien la ligature d'un pédicule rénal et la destruction de l'organe correspondant dont les débris sont laissés en place.

Sur dix expériences, j'ai perdu trois animaux morts accidentellement, quelques heures après l'intervention. La santé des autres ne parut pas immédiatement troublée.

Sacrifiées, ces bêtes présentent des viscères presque toujours normaux. Seul, le rein unique est malade : il apparaît hypertrophié, décoloré et couvert d'ecchymoses parfois énormes.

L'examen histologique décèle d'importantes lésions des tubes contournés (dégénérescence granulo-graisseuse et surtout plasmolyse, chromolyse).

Tandis que les délabrements hépatiques provoquent toujours l'avortement rapide, la mort et la macération du fœtus, le délabrement d'un rein permet souvent le cours normal de la gestation et la survie, au moins momentanée, des rejetons.

C'est là une circonstance heureuse grâce à laquelle il est possible d'examiner des viscères exempts de toute altération cadavérique intra- ou extra-utérine.

Avant d'étudier les altérations de ces fœtus, il y a, je crois,

quelque intérêt à présenter l'histoire d'une cobaye et d'une lapine dont l'observation a été suivie pendant quelques mois.

Une cobaye est opérée le 25 juin 1902 : le pédicule rénal gauche est lié et le rein correspondant est broyé.

Le 7 juillet 1902, une partie du rein droit est détruite et thermo-cautérisée.

Le 19 juillet, cette bête met bas. Les trois petits sont vivants et pèsent respectivement 82, 75 et 68 grammes.

L'urine du dernier est albumineuse.

Une lapine est opérée le 13 juillet 1903. Elle avorte le 20 juillet : les trois petits sont morts et leurs reins, très pâles, sont couverts d'hémorragies punctiformes (Voy. Fig. 5, Pl. II).

Elle met bas le 28 août et ses fils meurent le lendemain de leur naissance. L'examen histologique décèle quelques altérations épithéliales dans leurs organes rénaux.

Le 30 septembre, nouvelle portée. Les animaux succombent le 2 octobre.

Cette lapine est mise au mâle le 17 décembre et meurt le 8 janvier 1903. Elle pèse 3 200 grammes.

Cœur 14 grammes; foie 220 grammes. Dans ce viscère, on trouve des îlots nécrotiques.

A la place du rein gauche, subsiste un magma caséeux.

Le rein droit pèse 27 grammes. Il est haut de 6 cm. 5, large de 4 cm. 5.

Son parenchyme, très pâle, est marbré par de nombreuses et larges taches hémorragiques (Voy. Fig. 4, Pl. II).

Sur une coupe, la papille montre des stries jaunes; le bassinet contient des concrétions uratiques.

Dans l'utérus on trouve 11 petits desséchés : deux d'entre eux mesurent 15 millimètres, la hauteur des autres atteint 25 millimètres. On remarquera que la mort de la mère est survenue 21 jours après la fécondation, soit environ 9 jours avant le terme normal de cette gestation.

En général, le foie des rejetons est normal et, souvent 3 fois sur 7 environ, leur rein est altéré. Tantôt, c'est un rein très pâle, tantôt un rein bigarré dans lequel on trouve et des ecchymoses sous-capsulaires (Voy. Fig. 7, Pl. II), et des altérations dégénératives de l'épithélium des tubes contournés (chromo et plasmolyse, vacuolisation) (Voy. Fig. 8, Pl. II).

Parfois encore, on observe de la congestion autour des tubes de Bellini, des exsudats albumineux dans les tubes urinifères (Voy. Fig. 9, Pl. II).

Ces lésions ont été décrites sur des pièces convenablement fixées, immédiatement après la mort. Elles ne sont ni cadavériques ni artificielles.

Elles ne sont pas infectieuses; elles ne dérivent pas des perturbations vasculo-nerveuses consécutives au shock opératoire puisqu'il est possible de les observer quelques semaines, voire quelques mois après l'intervention.

Quoique banales, elles ne sont pas diffuses : elles atteignent de préférence les tubes contournés, elles épargnent les glomérules et les voies d'excrétion. Le sang, d'autre part, est en général inaltéré.

En somme, l'organe fœtal malade paraît être précisément l'homologue du viscère volontairement détérioré chez la mère.

Comment expliquer cette solidarité organique? Les inductions vitales, les actions d'une cellule sur une autre cellule s'accomplissent soit à l'aide du névraxe, soit au moyen des produits solubles.

Sans vouloir en quoi que ce soit restreindre le rôle souvent considérable du système nerveux, il est difficile d'admettre son intervention dans la production des phénomènes précédemment relatés; l'intervention des produits solubles s'impose nécessairement à l'esprit.

On sait combien sont nombreux les produits solubles susceptibles de jouer un rôle dans la vie de l'individu et dans la transmission de ses caractères.

Ce sont des composés exogènes, chimiquement définis, tels que l'alcool, les sels de plomb ou de mercure, etc.

Ce sont des protéines toxiques sécrétées par les microbes pathogènes, des albumines protectrices exogènes et peut-être même endogènes, élaborées par l'économie.

Mais on ne saurait, pour expliquer la genèse des tares fœtales précédemment décrites, faire intervenir l'une ou l'autre de ces substances.

Il faut nécessairement invoquer l'action d'autres produits solubles.

Or, d'une part, sous l'influence de certains processus morbides, des débris ou même des cellules entières d'un parenchyme donné passent quelquefois dans la circulation. En dehors des embolies connues de la moelle osseuse ou des néoplasmes, Charrin et Levaditi ont décelé, dans les capillaires du poumon, des cellules hépatiques et myocardiques tant chez une typhique atteinte de dégéné-

rescence aiguë de ces viscères que chez un cobaye intoxiqué par la trypsine; Maximow et, avec lui, divers auteurs ont, du reste, enregistré des constatations analogues.

D'autre part si, dans un organisme déterminé, on fait pénétrer des éléments anatomiques ou simplement des parcelles, des extraits de ces éléments, au sein de cet organisme se développe bientôt une substance capable de détériorer le tissu qui a fourni ces produits; c'est ainsi, en particulier, que des injections répétées de cellules microbiennes, hématiques ou rénales, etc., peuvent faire naître dans le sang des animaux qui les ont reçues des composés respectivement microbicides, hématolytiques, hépatolytiques ou néphrolytiques, etc.

Ces poisons cellulaires se forment plus aisément lorsqu'on introduit, chez un sujet, des principes provenant d'un animal d'une autre espèce (hétérolysines); néanmoins ils se développent, quoique plus discrètement, quand on ne change pas d'espèce (isolysines), et leur activité se maintient même si l'on soumet (donnée indispensable dans notre cas) des rejetons à l'influence des cytolysines élaborées chez leurs ascendants. La discussion porte sur les propriétés des autocytolysines; nos expériences, comme on le verra ultérieurement, tendent à prouver que l'action de ces corps est inconstante et dépend de l'état des viscères; d'ailleurs cette question n'intéresse pas directement l'objet de nos recherches actuelles.

Ces considérations conduisent logiquement à se demander si les lésions viscérales réalisées chez une mère ne provoquent pas, en quelque sorte par de véritables auto-injections du parenchyme compromis, la formation de la cytolysine qui correspond à ce parenchyme et ne retentissent pas à l'aide de cette cytolysine sur l'organe homologue du fœtus.

On a, il est vrai, objecté que la nature chimique des cytotoxines nous échappant, il était peu scientifique d'invoquer l'action de ces substances mystérieuses. A ce compte, on devrait imposer aux médecins d'ignorer les effets des toxines tétanique ou diphtérique, aux physiologistes de ne pas s'occuper des ferments solubles.

Enfin, la pancréatolysine, la capsulotoxine étant difficiles ou impossibles à obtenir, certains en ont conclu à l'inexistence de toutes les cytotoxines.

Cependant, comme disait M. Charrin en décembre dernier, « contre des succès aujourd'hui innombrables quelques échecs ne sauraient prévaloir ; ces cytolysines se développent dans l'économie impressionnée par les cellules ou les sucs qu'on injecte, comme naissent, au sein des tissus modifiés par les microbes ou leurs sécrétions, des substances antitoxiques. Or il est des germes pathogènes qui ne provoquent en aucune façon la formation de ces substances défensives, vaccinantes ; cependant, personne, j'imagine, ne se targue de ces cas négatifs pour nier la réalité de ces principes immunisants ».

Pour vérifier cette hypothèse, il faut, en engendrant des cytotoxines chez la mère, obtenir des lésions localisées chez le rejeton sur le viscère en rapport avec la variété de ces cytotoxines expérimentalement formées.

Cette vérification doit nécessairement être expérimentale, car il faut fournir la preuve directe, objective et du passage transplacentaire et de la nocivité de ces substances vis-à-vis des éléments cellulaires fœtaux.

Le passage transplacentaire des sels métalliques ou métalloïdiques, celui de certaines albumines (toxines, antitoxines, etc.) ne prouve pas à priori le passage de toutes les albumines.

On sait qu'à l'égard de divers principes protéiques tels que — conformément à la remarque de Wertheimer — les peptones ou encore les mucines, quelques agglutinines, ce placenta est autre chose qu'un filtre purement passif.

On sait aussi que certaines cytotoxines paraissent d'autant moins actives que l'animal est plus jeune, que la différenciation tissulaire est moins avancée.

Nous avons étudié l'action de ces cytotoxines non seulement sur les tissus fœtaux mais encore sur l'ovule.

## V

### Action de quelques cytotoxines sur l'ovule.

Pour envisager convenablement le rôle joué par les produits solubles dans les phénomènes de l'hérédité acquise, il est impossible d'utiliser la femelle des mammifères, on doit employer les

femelles ovipares. Il faut en effet, cela se conçoit aisément, agir sur des œufs susceptibles d'incubation artificielle, capables de se développer dans un milieu autre que le terrain maternel.

Nous avons injecté des extraits de foie et de rein à des poules; les œufs de ces poules ont été incubés en même temps que des témoins dans la couveuse de d'Arsonval.

L'étuve était bien réglée et aérée chaque jour.

La durée de l'incubation a varié entre quatre et huit jours.

Les blastodermes sont examinés dans l'eau salée physiologique, tiède[1].

Sur 27 œufs pondus par une poule ayant reçu, à trois reprises, des injections d'extrait hépatique, 6 seulement ont produit des embryons vivants, exempts de toute anomalie.

Les 21 autres ont donné des embryons morts.

Parmi ces derniers, 6 sont macérés, 5 présentent des hémorragies cutanées ou amniotiques, 1 est hydropique, 7 sont nains, 2 présentent des arrêts de développement. Une fois, c'est un arrêt de développement de la bouche, une autre fois, c'est un arrêt de développement des bourgeons frontaux. Dans ce dernier cas, l'œil droit est représenté par un simple point et l'œil gauche par une large tache rouge.

Ce sont là sans doute des altérations diffuses, susceptibles d'être produites par une foule d'agents d'une grande banalité.

Cependant il importe de remarquer que ces anomalies sont beaucoup moins fréquentes et moins graves sur les embryons qui proviennent des témoins et même sur ceux qui naissent des œufs pondus par une poule soumise à des injections d'extrait rénal.

Ainsi, par exemple, sur 13 œufs provenant d'une poule ayant reçu cet extrait rénal, on trouve 9 embryons vivants et normaux.

Ces expériences qui n'ont rien de commun comme portée générale avec celles dans lesquelles on intervient directement, brutalement sur l'œuf, auraient, sans doute, mérité d'être poursuivies plus longuement.

Quoi qu'il en soit, elles semblent indiquer que parfois, peut-être, des cytolysines maternelles, surtout les hépatolysines, sont susceptibles d'influencer le germe.

1. Nous remercions M. G. Loisel des conseils précieux qu'il a bien voulu nous donner au sujet de ces expériences effectuées en partie dans le laboratoire de M. le Professeur Mathias Duval.

## VI

### Action de quelques cytotoxines sur les viscères fœtaux.

Nous avons recherché les effets des hépatoxines, des néphrotoxines et des hémolysines.

**Hépato et néphrotoxines.** — Les expériences ont porté sur une chèvre, une chienne, deux lapins et cinq cobayes.

Par voie sous-cutanée, nous avons, avec M. Moussu, injecté 84 grammes d'extrait hépatique à une chèvre de 42 kilogrammes. Depuis seize jours, cette chèvre n'avait rien reçu lorsqu'elle a mis bas un chevreau à terme. Or ce chevreau qui mourut en naissant était exempt de tout microbe.

Tous ses viscères étaient microscopiquement sains, à l'exception du foie qui était réduit à l'état de bouillie.

Il suffira de jeter un coup d'œil sur la figure 3 de la planche I, pour se rendre compte de l'importance des lésions histologiques présentées par ce foie.

Les travées hépatiques sont atrophiées, presque méconnaissables. Le protoplasma se creuse de vacuoles, se charge de fines granulations graisseuses, tandis que les noyaux nécrosés prennent peu ou mal les colorants habituels.

Quelques cellules en histolyse semblent répandre leurs granulations graisseuses dans les capillaires exagérément dilatés.

Par places, on trouve de grandes hémorragies. (Elles ne sont pas indiquées sur la figure reproduite dans ce mémoire.)

Un autre fait très remarquable c'est l'intégrité presque absolue des cellules géantes et des amas leucocytaires de ce foie, l'intégrité des cellules endothéliales du vaisseau représenté en haut et à droite de la figure 3 de la planche I. Seule, en somme, la cellule hépatique paraît avoir été endommagée par l'action nocive du poison injecté.

Une telle intensité et une telle électivité dans les lésions de cet ordre sont, à coup sûr, assez rares.

Cependant si, chez la chienne et chez trois cobayes qui avortèrent prématurément, les lésions hépatiques des rejetons n'étaient pas

évidentes, il n'en fut pas de même chez les petits de deux autres cobayes et des deux lapines.

L'une de ces lapines avait reçu 12 injections sous-cutanées et parfois intraveineuses de foie de lapin aseptiquement broyé dans l'eau salée physiologique.

Elle avorta douze jours après le début des injections : ses sept petits étaient morts, l'un d'entre eux était macéré. Leur foie était parsemé de taches ecchymotiques.

Le foie de la mère était également très pâle ; sur son lobe gauche on remarquait également quelques taches hémorragiques. En regardant les figures 1 et 2 de la planche I, on peut comparer l'état des deux viscères homologues maternel et fœtal, car ils sont reproduits exactement au double point de vue des dimensions et de la coloration.

Les injections d'isonéphrotoxines fournissent, en général, des résultats moins probants et moins démonstratifs.

Cependant il a été possible dans quelques cas, rares à la vérité, d'obtenir ainsi des lésions rénales assez semblables à celles décrites à propos du délabrement rénal. A certains égards, ces lésions ressemblaient à celles observées par Néfedieff chez l'adulte.

Remarquons encore que chez les mères ainsi traitées, l'organe similaire tantôt échappe à l'influence des lysines et tantôt la subit; la gravidité favorise peut-être cette action, souvent atténuée, des autocytolysines.

On aperçoit aisément la portée philosophique et pratique de ces données : elles prouvent la transmission aux descendants d'un caractère acquis par la mère ; elles prouvent que cette action à distance d'une cellule sur une autre cellule peut s'exercer, en grande partie tout au moins, à l'aide des substances solubles telles que les cytolysines.

Sans exclure d'autres processus pathogéniques, elles permettent de comprendre pourquoi, dans certaine famille, le foie est toujours malade tandis que, dans telle autre, la dystrophie congénitale porte toujours sur le rein, le sang, etc.

On conçoit que ces poisons injectés à doses minimes soient capables de créer tantôt des prédispositions morbides, des lieux de moindre résistance, tantôt peut-être des immunités.

Dans ces conditions, il y avait lieu de rechercher si les notions applicables à la transmissibilité de certaines tares hépato-rénales

étaient susceptibles de quelque généralisation, si, par exemple, les hémotoxines étaient susceptibles de jouer un rôle dans la transmission des dystrophies hématiques.

**Hémotoxines.** — Si l'on s'adresse à un poison aussi violent que l'ichtyotoxine on obtient aisément des résultats positifs.

Les expériences suivantes sont, à cet égard, très démonstratives. (Le sang d'anguille a été recueilli par ponction du cœur ou section de l'aorte; il a été dilué dans l'eau salée et agité avec des perles. Il a été injecté immédiatement après la récolte.)

I. — Une cobaye pleine reçoit sous la peau environ un demi-centimètre cube de sang d'anguille dilué dans un égal volume d'eau salée physiologique.

Le lendemain, elle met bas un petit mort dont le sang est, macroscopiquement, très laqué.

Elle meurt paraplégique (26 heures après l'injection). Son utérus contient deux fœtus qui présentent des hémorragies péritonéales, sous-cutanées et dont le sang est laqué comme celui de leur frère.

II. — Une cobaye pleine reçoit sous la peau un quart de centimètre cube de sang d'anguille dilué dans un égal volume d'eau salée. Cinq jours après, elle met bas deux fœtus à terme. L'un est mort, son sang présente un laquage macroscopique très léger; son abdomen est rempli d'une quantité abondante de sang; le foie est complètement décoloré; les reins paraissent volumineux et très rouges.

L'autre succombe quelques minutes après sa naissance. Son sang est normal, mais son rein est ecchymosé.

III. — Une cobaye pleine, ayant reçu sous la peau 2 centimètres cubes de sang d'anguille dilué dans un égal volume d'eau salée, avorte douze heures après l'injection. Les 5 fœtus sont morts. Chez deux d'entre eux le sang est légèrement laqué; chez trois d'entre eux, on trouve une hémorragie péritonéale. — La mère est morte paralysée quarante-huit heures après.

IV. — Une cobaye pleine reçoit sous la peau 4 centimètres cubes de sang d'anguille et meurt vingt-quatre heures après paralysée sans avoir mis bas.

Le sang des deux fœtus est fortement laqué. Les fœtus de cobaye ne présentent donc pas une résistance invincible à l'action de l'ichtyotoxine.

Par contre une lapine pleine ayant reçu trois injections sous-cutanées progressivement croissantes de sang d'anguille et une injection intraveineuse, supporte aisément une cinquième injection intraveineuse.

La même quantité injectée dans les veines du témoin le tue en trois minutes.

*In vitro*, le sang de cette lapine résiste à l'action hémolysante du sérum d'anguille (l'activité globulicide a été vérifiée sur un témoin).

Elle met bas un petit à terme vivant et paraissant bien portant. Sacrifié, on constate l'intégrité de tous les viscères, y compris le rein.

Le sang n'est pas laqué et résiste parfaitement, quoique exempt d'hématies nucléées, à l'action du sérum d'anguille qui détruit les globules rouges d'un lapin adulte, normal.

Il est tout d'abord assez intéressant de comparer ce résultat enregistré chez une lapine vaccinée à ceux constatés chez les cobayes non préparées. Mais, à vrai dire, pour démontrer la transmission de l'immunité acquise contre l'ichtyotoxine il faudrait d'autres expériences. Il faudrait notamment prouver que la résistance des fils de vaccinés est supérieure à celle des lapereaux issus d'animaux normaux. On sait en effet que MM. Camus et Gley ont établi que jusqu'au dix-huitième jour environ après la naissance, le sang des lapins nouveau-nés résistait mieux que celui des adultes à l'action dissolvante du sérum d'anguille.

Ces auteurs ont parfois constaté la présence de l'antitoxine dans le sérum des rejetons issus de mères vaccinées.

Les hétéro-hémolysines ont une action beaucoup plus difficile à mettre en évidence, au moins chez le cobaye.

J'ai injecté, à diverses reprises, à 6 cobayes pleines du sang de lapin. Ce lapin avait reçu 5 injections de sang de cobaye; *in vitro*, son sérum était hémotoxique pour le cobaye.

Or, sur ces 6 cobayes, une seule, morte après la deuxième injection, cinq jours après le début du traitement, contenait deux fœtus dont le sang était manifestement laqué.

Il y avait aussi des hémorragies amniotiques et péritonéales.

Le sang de ces fœtus ne précipitait pas le sang du lapin. Le sang d'un autre fœtus, né dans des conditions identiques, n'était pas laqué, mais paraissait précipiter le sang de lapin. Je signale cette intéressante dissociation sans pouvoir, faute de documents, insister

davantage. J'ajouterai seulement qu'une fois, mais en vain, j'ai tenté d'obtenir le passage de la lacto-précipitine.

Les isohémolysines ont une action nocive encore moins appréciable. On peut broyer la rate et laisser saigner quelques instants l'artère splénique dans le ventre maternel sans inconvénient pour la santé ou l'état hématique ultérieur des fœtus qui, malgré cette intervention, peuvent naître exempts de toute tare évidente.

Ces échecs, au moins en ce qui concerne les hétérohémolysines, ne peuvent s'expliquer uniquement par l'inactivité des substances employées. On ne saurait davantage invoquer l'arrêt placentaire. Il est donc légitime de songer à une résistance particulière des hématies embryonnaires ou fœtales. L'expérience vérifie cette supposition.

Est-il permis d'entrevoir les raisons de cette curieuse propriété?

La présence du noyau est peut-être, conformément à l'opinion de Camus et Gley, l'un des facteurs prépondérants de cette extraordinaire résistance. Il ne saurait en être de même pour les globules rouges, sans noyaux, du fœtus à terme ou de l'animal nouveau-né.

Or, d'une part, le sang de certains animaux contient normalement une antihémolysine; d'autre part, Ehrlich et Morgenroth ont constaté que chez les chèvres, injectées avec du sang de chèvre, si les humeurs ne deviennent pas capables de neutraliser la toxine du sérum hémolytique, les globules rouges acquièrent cependant une immunité contre cette toxine.

Comme les hémorragies ovariennes, utérines, etc., ne sont pas exceptionnelles chez les femelles, on peut se demander si, dans ces conditions, la mère ne vaccine pas spontanément son rejeton contre les effets de quelques poisons cellulaires?

Si cette supposition est vraie, une cobaye femelle injectée à diverses reprises avec du sang de cobaye devrait engendrer des fœtus dont le sang serait encore plus résistant que normalement à l'action des hémolysines.

## CONCLUSIONS

I. — La transmission utérine a des conséquences théoriques et pratiques à peu près aussi importantes que celles de la transmission germinale.

II. — On ne peut distinguer avec certitude les caractères *nouveaux* des caractères *acquis*.

III. — Un organisme ne prend pas seulement un caractère nouveau lorsqu'il a une tendance germinale à le prendre.

IV. — Pour démontrer les transmissions de caractères acquis, il faut nécessairement recourir à la méthode expérimentale.

V. — Les recherches sur l'hérédité acquise ne doivent porter que sur le mâle des mammifères et sur les ovipares.

IV. — Certains caractères acquis sont transmissibles ; cette transmission s'effectue soit à l'aide de réactions nerveuses, soit à l'aide de produits solubles exogènes ou endogènes (sels, toxalbumines cellulaires).

VII. — Les altérations spléniques ne semblent provoquer ni microsplénie, ni tares hématiques congénitales.

VIII. — Les altérations hépato-rénales sont parfois transmissibles aux rejetons.

IX. — Comme, dans certains processus morbides, des cellules ou des débris cellulaires passent dans la circulation, des isocytolysines peuvent prendre naissance. Ces cytolysines maternelles paraissent susceptibles d'intervenir quelquefois dans la transmission de certaines tares hépato-rénales. Peut-être agissent-elles aussi sur l'ovule.

Quoi qu'il en soit, leur intervention permet de concevoir la genèse de quelques dystrophies viscérales familiales, de certaines prédispositions morbides et peut-être même de certaines immunités cellulaires. Cette conception n'est pas exclusive ; elle ne saurait, en aucun cas, conduire à nier la possibilité d'un tout autre mécanisme.

---

## Explication des planches.

### Planche XV.

*Fig. 1.* — Foie d'une lapine pleine (lapine II) morte le 12 avril 1902, après avoir reçu dans les veines et sous la peau de nombreuses injections d'extrait hépatique (foie de lapin)[1].

*Fig. 2.* — Foie d'un fils de la lapine II.

*Fig. 3.* — Coupe d'un foie de chevreau chez la mère duquel on a pro-

1. Sur cette figure, tous les organes sont représentés avec leur taille et leurs colorations naturelles. Les couleurs ont été conservées intactes par l'immersion des pièces dans le mélange de Kaiserlick.

voqué l'apparition d'une hépatolysine. Leitz, oc. 3, obj. 1/12. Liquide de Lindsay. Safranine, acide picrique. — Les éléments médullaires (cellules géantes, microcytes et macrocytes) sont intacts; les travées hépatiques sont atrophiées, comprimées par les capillaires distendus à l'excès. Vacuolisation et dégénérescence granulo-graisseuse du protoplasma des cellules hépatiques, nucléolyse fréquente.

## Planche XVI.

*Fig. 4.* — Rein droit d'une lapine pleine (lapine B) morte le 8 janvier 1903. Le 13 juillet 1902, le pédicule rénal gauche avait été lié, le rein correspondant, broyé aseptiquement et laissé en place.

*Fig. 5.* — Rein d'un fils de la lapine B.

*Fig. 6.* — Rein de cobaye, fils d'une mère ayant subi le broiement de l'un de ses reins.

*Fig. 7.* — Coupe de la zone corticale de l'un des reins représentés macroscopiquement en 5. Verick, oc. 2, obj. 2. Sublimé de Lenhossek. — Importante hémorragie sous-capsulaire.

*Fig. 8.* — Région des glomérules et des tubes contournés chez un fils de B (1re portée). Verick, oc. 2, obj. 8. Sublimé de Lenhossek. Hématoxyline, éosine. Intégrité du glomérule; nucléo et plasmolyse dans les tubes contournés.

*Fig. 9.* — Tubes droits au voisinage de la papille chez un fils de B (1re portée). Verick, oc. 2, obj. 8. Sublimé de Lenhossek. Hématoxyline éosine. Congestion péritubulaire et exsudats albuminoïdes intratubulaires (coupe collée à l'eau distillée).

*Fig. 10.* — Rein d'un fils de B (2e portée).

# SUR LA
# CICATRISATION DES PLAIES DE LA CORNÉE

**Par Éd. RETTERER**

Chef des travaux pratiques d'histologie à la Faculté de Médecine de Paris.

PLANCHES XIII ET XIV.

(*Suite et fin*[1].)

---

## III

### CICATRISATION DES PLAIES DE LA CORNÉE. — HISTORIQUE.

On sait que, jusque vers le milieu du XIXe siècle, la *cornée* passait pour de la corne véritable; autrement dit, on la considérait comme du mucus desséché. Il semblerait donc inutile de savoir ce que les médecins pensaient, au temps jadis, de la guérison des plaies de la cornée. Cependant pour comprendre les premières tentatives d'interprétation scientifique, il ne faut pas perdre de vue les idées qu'on se faisait de l'organisation et de la régénération.

De tout temps on plaçait dans le sang l'origine de la force plastique, comme d'ailleurs la source de toute vie. Le sang lui-même ou la chair (*sang carnifié* de Bordeu) fournissait directement les matériaux de la consolidation.

Voici, par exemple, comment s'exprime Th. Bartholin[2] : « Ratione sanguinis simile quid cuti fit cicatrix : estque ex carneexusta et quasi exsiccata. In pueris tamen propter cutis tum humiditatem, tum humoris glutinosi copiam, observata est vulneris per veram cutem consolidatio. *Spigelio* teste. »

Au XVIIIe siècle, on admit qu'une trame servait à recevoir les sucs destinés à s'organiser.

Bordeu[3], d'autre part, considérait le *tissu muqueux* ou *organe cellu-*

1. Voir page 453.
2. *Thomae Bartholini Anatome*, 4e édition, 1684, p. 18.
3. *Œuvres complètes de Bordeu*, par Richerand, t. II, 1818, p. 735.

*laire* comme composé de faisceaux de fibres réunis « par une sorte de *bave* ou de *glue* dont les parties s'allongent jusqu'à un certain point, à proportion qu'on éloigne les fibres; cette *colle* forme le tissu cellulaire pris dans son origine ou plutôt cette colle n'est qu'une portion de tissu cellulaire ».

Pour Bordeu (*loc. cit.*, p. 741), la cicatrisation résulte d'un épanchement de suc nourricier dans les interstices des faisceaux de fibres du tissu cellulaire. A proportion que la substance cellulaire adhérente à l'os ou au périoste tiraille les bords de la plaie et même son fond, le suc nourricier s'épanche dans les interstices de ce tissu; il s'élève dans l'intérieur de la plaie elle-même, en tubercules irréguliers, connus sous le nom de grains charnus ; ces grains sont fort ressemblants à un chou-fleur...

Pour J. Hunter[1] également, le sang épanché entre les deux lèvres de la plaie fournit la fibrine, qui les agglutine d'abord pour se transformer finalement en tissu cicatriciel.

A l'encontre de Bordeu et de Hunter, Bichat[2] place la force reproductrice ou réparatrice dans la trame même du tissu cellulaire.

« Le tissu cellulaire, dit-il, est distingué des autres organes par la faculté qu'il a de pousser des espèces de végétations, de s'allonger, de se reproduire, de croître, lorsqu'il a été coupé ou divisé d'une manière quelconque. C'est de cette faculté que dépend la formation des cicatrices, des tumeurs, des kystes, etc. »

Ducrotay de Blainville[3] revient aux idées anciennes : à ses yeux, le tissu cellulaire lui-même, privé de sensibilité, ne peut être le siège d'une maladie aussi éminemment vitale que l'est l'inflammation. Supposons une solution de continuité : « par suite de l'irritation et de l'inflammation produites par le déchirement des cellules vasculaires ou non vasculaires, on voit suinter des bords de la plaie un élément fluide, que nous avons nommé *humeur plastique*, et qui, en se coagulant ou en se concentrant, augmente l'étendue de chaque bord jusqu'à ce qu'il rencontre celui qui lui est opposé. C'est dans cet élément, sous cet abri, que pousse, par extension, le tissu cellulaire des parties divisées en même temps que la matière plastique se convertit en système générateur..... »

On ne tarda pas à revenir à d'autres théories : ce n'est pas le sang lui-même, c'est une substance prenant naissance dans les tissus mêmes qui fournirait le tissu réparateur.

Aux yeux de Cruveilhier[4], *le sang extravasé ne s'organise jamais*... Le moyen d'union des lèvres d'une plaie, l'adhésion immédiate, est une *pseudo-membrane*, c'est-à-dire, un produit nouveau de sécrétion solidifié ou solidifiable, entrevu par les anciens qui l'avaient désigné sous

1. *Œuvres complètes*, Paris, 1843, t. III, p. 143.
2. *Anatomie générale*, An X (1801), t. Ier, p. 88.
3. *Cours de Physiologie*, t. II, p. 47, 1833.
4. *Traité d'Anatomie pathologique*, t. III, p. 219, 1849.

les noms de *suc nourricier*, *baume naturel*, *suc radical*, que les modernes ont appelé *lymphe coagulable* ou *organisable* et les micrographes allemands *plasma*.... La pseudo-membrane des plaies ne peut être considérée que comme un moyen provisoire d'adhésion qui ne devient définitif que par l'organisation de cette fausse membrane.

« L'épiderme et l'épithélium ne sont pas organisés », dit d'autre part Cruveilhier (*loc. cit.*, t. IV, p. 345); la pseudo-membrane ne pouvait donc provenir que du tissu cellulaire (conjonctif).

Vers cette époque, on passa à l'examen microscopique des *éléments cellulaires*, lequel semblait d'abord donner raison à ceux qui admettaient l'origine sanguine de la lymphe plastique.

Voici, en effet, comment on comprenait, vers le milieu du XIXe siècle, la réparation des plaies. « Supposons, dit Burggraeve [1], une portion dénudée de la peau, par suite de l'application d'un vésicatoire.

« Comme point de départ, nous avons à signaler d'abord la réaction, soit générale, soit locale, qui a lieu et qui constitue l'*irritation* ou l'*inflammation*. Le résultat de cette réaction est une augmentation notable des forces plastiques du sang et le suintement, à la surface de l'ulcère, d'une lymphe d'abord séreuse, puis sanguinolente, puis plus épaisse et de plus en plus plastique.

« D'abord les cellules formées en trop grande abondance ou n'ayant pas encore acquis les qualités requises pour l'organisation sont entraînées par le liquide séreux... (formation du pus),... puis commencent la fixation et la transformation des cellules. » Tel serait le mode de réparation de l'épiderme.

Quand la solution de continuité est plus profonde avec ou sans perte de substance, « le travail de la cicatrisation est le même; une exsudation plastique a lieu entre les lèvres et le fond de la solution, constituant le blastème des cellules nouvelles ».

On ignorait, en somme, la source des éléments qui servaient à la réparation et on continuait à émettre des théories contradictoires. Dans le Manuel de Chirurgie de Pitha et Billroth [2], Thiersch décrivit le processus de la cicatrisation des parties molles comme se faisant par agglutination (Verklebung) des surfaces divisées. Il ne s'y dépose pas une substance intermédiaire; on n'y observe ni du sang, ni un exsudat. Macatney et Paget avaient déjà donné à ce mode de cicatrisation le nom de « immediate union ».

Billroth [3] et Rindfleisch [4] admirent une théorie tant soit peu différente : la fibrine du sang qui remplit la solution de continuité produirait uniquement la substance intercellulaire de la cicatrice.

Enfin on arriva à expérimenter sur la cornée elle-même. Pour J. Arnold [5],

1. *Anatomie de texture ou histologie*, 2e édit., 1845, p. 53.
2. *Handbuch der Chirurgie*, vol. I, p. 531.
3. *Chirurgische Pathologie*, 4e édit., p. 66.
4. *Lehrbuch der pathol. Geweblehre*, p. 155.
5. *Archives de Virchow*, vol. XLVI, 1869.

la solution de continuité qu'on produit, lorsqu'on fait des plaies sur la cornée, la langue et la membrane natatoire de la grenouille, se remplit d'une substance finement granuleuse qui s'organise plus tard. Cette substance granuleuse proviendrait soit d'une excrétion des cellules épithéliales avoisinantes, soit d'une élaboration du derme ou du parenchyme cornéen. C'est au contact et sous l'influence de l'épithélium que la substance granuleuse se segmente ensuite, car on y voit apparaître des lignes comme dans l'œuf en voie de segmentation. Un noyau et un nucléole se développent ensuite dans chacun des segments protoplasmiques. C'est ainsi que ni l'épithélium ni le tissu conjonctif ne régénèrent directement la perte de substance. Le parenchyme cornéen ou l'épithélium produisent, par une sorte d'excrétion, la substance granuleuse qui se segmente définitivement en cellules épithéliales.

Ces résultats de J. Arnold s'expliquent, si l'on songe que cet auteur étudia les phénomènes sur les tissus vivants, et c'est ainsi qu'il crut voir suinter des bords de la plaie un fluide, plasma, ou substance granuleuse qui se segmente en cellules distinctes. C'est surtout le tissu conjonctif de la cornée qui aurait fourni la majeure partie de la substance granuleuse se transformant en cellules épithéliales.

Morat [1] pense que le tissu conjonctif forme dans les plaies une trame dans laquelle apparaissent les cellules épithéliales.

Tout différents sont les résultats de ceux qui ont repris cette étude avec une meilleure technique; ils arrivent aisément à démontrer que l'épithélium se régénère lui-même et que jamais le tissu conjonctif ne produit de cellules épithéliales.

Hjalmar Heiberg [2] enleva, par raclage, chez la grenouille et le rat l'épithélium du centre de la cornée et en étudia la régénération. Le tissu qui recouvrait peu à peu la plaie provenait toujours de la division des cellules épithéliales.

E. Klebs [3] expérimenta sur la grenouille; il leur enleva des fragments de la membrane interdigitale pour ensuite étudier sur le tissu vivant la régénération de l'épithélium pavimenteux stratifié.

L'épithélium des couches profondes pousserait des bourgeons d'où se sépareraient des cellules isolées qui iraient, par mouvements amiboïdes, recouvrir la plaie.

P. Güterbock [4] étudia sur la cornée de grenouilles, de lapins et de rats les plaies faites avec un couteau à cataracte. Le premier effet de la piqûre est une pénétration de l'épithélium antérieur et postérieur dans la brèche; ce bouchon épithélial servirait à empêcher l'écoulement de l'humeur aqueuse, mais ne contribuerait nullement à la cicatrisation définitive, l'épithélium pénétrant *passivement* à la suite d'une action purement

1. Régénération des épithéliums à la surface des plaies, *Lyon médical*, 1872.
2. Ueber die Neubildung der Hornhautepithels, *Medicinische Jahrbücher*, 1871, p. 7.
3. Die Regeneration des Plattenepithels, *Archiv f. experimentelle Pathologie*, t. III, 1875, p. 125.
4. Studien über die feineren Vorgänge bei der Wundheilung per primam intentionem an der Cornea, *Archives de Virchow*, t. 50, p. 465.

mécanique. C'est la pointe du couteau qui enfoncerait ou refoulerait l'épithélium dans le fond de la plaie. La réparation se ferait aux dépens d'une bandelette claire de substance granuleuse, qu'on observe déjà au bout de 24 heures entre les deux lèvres de la plaie et qui en agglutine les bords opposés.

Pour ne pas préjuger de la nature ni de l'origine de cette substance, Güterbock la désigne sous le nom d'*exsudat plastique* [1] de la plaie.

Le 5e ou 6e jour, on observe, à l'endroit où s'était fait l'exsudat, un feutrage dont les fibres présentent une disposition des plus irrégulières.

F. A. Hoffmann [2], après avoir noté la présence de mitoses sur les bords de plaie, pense que les jeunes cellules seraient capables de pousser des prolongements qui se contracteraient et entraîneraient les vieilles cellules sur la solution de continuité.

Gussenbauer [3] pratiqua, sur la cornée du chien et du lapin, des plaies linéaires d'une 1/2 ligne à 1 ligne perpendiculairement à la surface cornéenne. Il enleva ensuite la cornée 24 à 48 heures après, la fixa dans le liquide de Muller, la durcit dans l'alcool et y pratiqua des coupes qu'il colora au carmin et monta dans la glycérine. Il observa entre les bords de la plaie une substance intermédiaire (*Zwischensubstanz*) qui présente la plus grande épaisseur du côté de la face antérieure de la cornée; la portion rétrécie se trouve vers le milieu du parenchyme cornéen; quand on approche de la chambre antérieure, l'épaisseur est moyenne.

Cette substance intermédiaire possède la constitution suivante :

Le long des lamelles cornéennes, déchirées, se trouve une substance granuleuse ou striée qui se continue avec la substance intermédiaire. 12 heures déjà après l'opération, celle-ci contient des cellules nucléées, qui adhèrent aux bords de la plaie ou sont libres dans la substance intermédiaire. « Les faisceaux conjonctifs des lamelles cornéennes ne sont pas modifiés autrement que par la présence de granulations dans les lames qui limitent directement les bords de la plaie » (*loc. cit.*, p. 794).

Quant aux corpuscules de la cornée (cellules conjonctives), ils ne sont hypertrophiés que dans le voisinage immédiat de la solution de continuité.

Sur les plaies datant de 3, 6 et 8 jours, le tissu cicatriciel se compose uniquement de cellules; les limites de ce tissu et du tissu cornéen s'effacent. La substance intermédiaire perd son aspect strié. Sur les cornées de 24 heures, la substance intermédiaire est formée de cellules la plupart arrondies; au 8e jour, la plupart de ces cellules sont polyédriques ou fusiformes. Ces cellules seraient des éléments « immigrés » (eingewanderte Zellen).

La substance intermédiaire qui réunit les bords de la plaie serait un suc parenchymateux (*parenchymatöser Saft*).

1. Plastisches Wundexsudat.
2. Epithel-Neubildung der Hornhaut, *Virchow's Archiv*, vol. 51, 1870, p. 373.
3. Ueber die Heilung per primam intentionem, *Archiv f. klinische Chirurgie*, vol. 12, 1871, p. 791.

Cette substance intermédiaire ne s'organise pas en substance fondamentale de la cicatrice; elle est résorbée ou sert à la nutrition des cellules qui plus tard produisent le tissu cicatriciel.

Pour définir le rôle de l'épithélium dans la réparation des plaies de la cornée, on eut recours dans les trente dernières années du XIXe siècle aux modes d'expérimentation les plus variés (agents chimiques, raclage, incisions).

Wadsworth et Eberth [1], employant cette méthode, nient que la régénération se fasse, comme le veut J. Arnold, aux dépens d'une masse finement granuleuse qui vient combler la plaie. Pour eux, c'est l'épithélium qui sert à la régénération; les cellules épithéliales qui avoisinent les bords de la plaie augmentent de volume; puis elles se divisent et recouvrent la portion dénudée.

Eberth [2] poursuivit ses expériences : il enleva à l'aide du couteau ou d'un irritant (chlorure de zinc) une portion de l'épithélium de la cornée (lapin, grenouille). Il étudia ensuite la régénération des pertes de substance et spécialement les mitoses des cellules épithéliales qui bordent la plaie. Quant aux cellules de la trame conjonctive de la cornée, Eberth avoue n'avoir pas vu les premiers stades de la division cellulaire; 3 à 4 jours après l'ablation de l'épithélium, les cellules des lames cornéennes contiennent un noyau arrondi ou réniforme avec un nucléole. Le noyau avait l'aspect d'une tache claire entourée d'un liseré de protoplasma sombre. Ces cellules cornéennes semblaient se diviser par voie mitosique (fig. 1, pl. XX).

Pour Eberth [3], les pertes de substance produites expérimentalement sur la cornée sont comblées par le bourgeonnement des cellules épithéliales environnantes. Ces cellules se transforment en éléments multinucléés. C'est dans les cellules épithéliales éloignées de la perte de substance qu'apparaissent les images mitosiques qui semblent manquer dans l'épithélium qui avoisine la plaie. Jamais on n'en voit dans les éléments multinucléés ou cellules géantes. Eberth considère les « corpuscules tingibles » comme des produits du protoplasma.

Après l'*irritation* de la cornée par cautérisation, la régénération se fait différemment selon les animaux : sur la grenouille, les cellules qui entourent la perte de substance servent essentiellement à la régénération; les cellules conjonctives de la cornée présentent de rares images karyokinétiques. Les corps cellulaires qui proviennent de la division des premières cellules (voisines de la perte de substance) se séparent en cellules distinctes qui immigrent dans la perte de substance où elles se transforment en corpuscules ou cellules conjonctifs. Les leucocytes

1. *Virchow's Archiv*, t. 51, p. 361, 1870.
2. Ueber Kern und Zelltheilung, *Archives de Virchow*, t. 67, 1876, p. 523.
3. *Berliner klinische Wochenschrift*, 1891 (64e Versammlung der Gesellschaft deutscher Naturforscher u. Aertze).

ne prennent aucune part à la régénération. Chez le pigeon, le processus est plus facile à suivre que chez la grenouille et les mammifères où la cautérisation provoque de la suppuration. Chez ces derniers animaux, les cellules conjonctives des lamelles cornéennes se divisent par karyokinèse à une grande distance de la plaie. Eberth n'a pas vu de mitose dans les leucocytes.

Klemensiewicz [1] irrite le centre de la cornée avec le crayon de nitrate d'argent et provoque la suppuration de la cornée qu'il examine quelques jours après. Les cellules atteintes par le corps irritant sont nécrosées, mais tout autour de cette zone mortifiée, les cellules conjonctives présentent de nombreuses mitoses qui produisent le tissu de régénération.

A. Homén [2] appliqua pendant quinze à vingt secondes du chlorure de zinc (67 0/0) sur la cornée de lapins. Il sacrifia les animaux deux à dix jours après la cautérisation. Les cellules conjonctives des lamelles cornéennes qui avoisinent l'ulcération présentent de nombreuses images mitosiques. De plus, les cellules cornéennes deviennent plus volumineuses et leurs prolongements anastomosés s'allongent et se multiplient.

Hans von Wyss [3], revenant à la méthode de Güterbock et de Gussenbauer, pratique avec le couteau de Graefe des plaies perpendiculaires à la cornée; il décrit séparément les plaies pénétrantes (*penetrirende Wunden*) et les plaies simples ou non pénétrantes. Ses observations portèrent sur le lapin et il employa presque exclusivement le procédé du chlorure d'or comme réactif fixateur.

« Au bout de quelques heures et certes après vingt-quatre heures, la plaie n'est plus béante; l'épithélium s'y est invaginé. »

De suite après l'incision, la fente est béante et l'épithélium n'y a pas pénétré. Donc il ne s'agit pas d'une pénétration mécanique de l'épithélium.

Au bout de vingt-quatre ou quarante-huit heures, la fente est remplie d'épithélium, quelle que soit la profondeur de l'incision (1/2 ou les 3/4 de la cornée.) On croirait voir le début de glandes ou de cancroïdes. Il n'existe plus de lumière ni de canal là même où se trouvait la fente. On y observe un bourgeon épithélial conique, pointu ou en massue. Ce seraient les cellules cylindriques des bords de l'épithélium antérieur qui serviraient à la production du bourgeon.

La réunion *per primam* se fait donc *sans participation du parenchyme cornéen*, grâce à l'épithélium de revêtement.

Pour von Wyss (*loc. cit.*, p. 26), le bourgeon épithélial se produit de la manière suivante : les cellules qui constituent le fond et la périphérie du bourgeon sont polygonales, souvent fortement aplaties; elles contiennent de gros noyaux; les cellules, au contraire, qu'on observe dans

1. Karyokinese in den fixen Hornhautzellen bei Entzündung, *Centralblatt f. medic. Wissenschaften*, 1884, p. 163.

2. Regeneration der fixen Hornhautzellen durch indirecte Kerntheilung, *Fortschritte der Medicin*, vol. I, 1883, p. 505.

3. Ueber Wundheilung der Hornhaut, *Virchow's Arch.*, t. 69, 1877, p. 24.

la portion centrale et à la superficie du bourgeon ont la forme de massues et présentent par-ci par-là des signes de division. Ces dernières cellules seraient les plus jeunes. Voici comment se formerait le bourgeon : l'épithélium descendrait sur les deux lèvres de la plaie pour recouvrir le parenchyme cornéen. Arrivé au fond de la plaie, l'épithélium s'accroîtrait pour combler de bas en haut la plaie. Ce sont les cellules cylindriques ou basales qui seraient le point de départ de cette prolifération.

Les 2e et 4e jours, le bourgeon épithélial remplit totalement la fente et on remarque peu de différences du 2e au 4e jour.

Les plaies pénétrantes diffèrent des plaies simples : 1° par les modifications de la membrane de Descemet; 2° par l'influence qu'exerce la présence de l'humeur aqueuse; 3° par le défaut de tension de la cornée, après l'écoulement de l'humeur aqueuse.

A la surface, l'épithélium se comporte comme dans les plaies simples et comble les 3/4 de la fente. Le 1/4 profond contient, non point des éléments figurés, mais de la fibrine, « qui s'est formée, dit H. von Wyss, par l'influence fibrino-plastique qu'exerce le parenchyme cornéen mis à nu sur l'humeur aqueuse en voie de formation. On sait, en effet, que l'humeur aqueuse n'est pas coagulable, du moins à l'état normal; mais l'humeur aqueuse qui se forme à la suite d'une plaie de la cornée, c'est-à-dire celle qui est en voie de régénération, se coagule par contre. »

« Que la plaie soit simple ou pénétrante, le processus de la cicatrisation est le même à partir du 3e ou 4e jour » (p. 33).

Le bouchon qui comble la fente se compose, jusqu'au 8e jour et même plus longtemps, d'un feutrage serré de fibrilles courtes qui s'entre-croisent en tous sens et n'ont aucune direction déterminée par rapport aux bords de la plaie. Dans ce feutrage, on observe un grand nombre de noyaux, dont les uns, rares, sont entourés d'une mince zone protoplasmique. Pour H. von Wyss, ces divers éléments cellulaires sont des descendants des cellules épithéliales qui remplissaient la plaie. Il n'a pas vu d'autres cellules (globules blancs ou cellules conjonctives) pénétrer dans la fente de la cornée.

Pour établir la part que prend le parenchyme cornéen à la réparation de la plaie, Wyss (*loc. cit.*, p. 30 et 33) en examine le tissu à diverses périodes. Au bout de 24 heures après l'incision, le tissu cornéen qui limite la plaie simple n'est pas modifié ni dans ses lames ni dans ses cellules. Dans la plaie pénétrante, la zone de parenchyme cornéen qui limite la plaie est infiltrée de cellules rondes, et, les cellules fixes de la cornée prennent la forme de fuseaux. Ces cellules contiennent un ou plusieurs noyaux. Les prolongements cellulaires de ces éléments ont disparu. Wyss ne peut décider si ces éléments proviennent des cellules fixes (qui n'existent plus en ces points) ou s'ils représentent des leucocytes immigrés.

Au bout de 4 ou 8 jours, la zone de parenchyme cornéen qui avoisine la plaie montre des cellules fusiformes dont les prolongements sont encore anastomosés avec les cellules conjonctives en voie de prolifération. La présence de ces cellules, en dehors de toute trace d'inflammation, prouve qu'il s'agit d'un *processus simplement régénérateur.*

H. von Wyss a cherché si les prolongements de ces cellules sont en relation avec le feutrage de la masse qui remplit la plaie. Il n'a pu établir de filiation entre ces éléments. « La cicatrice définitive, dit-il (*loc. cit.*, p. 34) ne contient plus d'éléments épithéliaux, car à mesure que le réseau de fibres se développe, les éléments épithéliaux subissent l'atrophie. »

*Conclusions* de H. von Wyss : 1° Le premier jour, la plaie est comblée par une masse épithéliale ;

2° Dans les plaies pénétrantes, le bourgeon épithélial ne dépasse pas les 2/3 antérieurs de la fente ;

3e Les premiers jours, les éléments du parenchyme cornéen ne contribuent pas à réunir les lèvres de la plaie ;

4° L'inflammation ne survient pas à la suite des incisions qu'on pratique sur la cornée.

A. Peters[1] racla la surface antérieure de la cornée de grenouilles de façon à la dénuder sur des carrés larges de 1 mm. 5, en ayant soin d'intéresser aussi peu que possible la substance propre de la cornée.

Au bout de quelques heures déjà, les bords de la plaie sont entourés d'une zone claire, visible à l'œil nu[2]. Cette zone provient de ce fait que les cellules épithéliales marginales s'affaissent et s'étalent. De plus, les cellules marginales perdent leur ordonnance polygonale ; les contours cellulaires s'effacent et disparaissent surtout à la limite de la solution de continuité. On observe de nombreuses cellules à noyaux multiples dans cette zone de régénération. A côté de ces cellules en voie de prolifération, on en voit, sur le bord même de la solution de continuité, qui contiennent des vacuoles et qui sont en pleine dégénérescence.

Quant à la marche de la régénération, Peters cite les chiffres suivants : quand l'épithélium fut enlevé sur un carré de 1 mm. 5, il suffit de 5 à 6 heures pour que la périphérie de la portion dénudée fût recouverte partiellement d'épithélium. Après 12 ou 16 heures, tout le carré dénudé n'était pas encore couvert d'épithélium. Il faut de 20 à 30 heures pour que toute la surface dénudée soit de nouveau revêtue d'épithélium. Deux jours après l'opération, l'épithélium régénéré montrait déjà une double assise épithéliale. Après trois jours, on ne distingue plus la portion lésée de l'épithélium voisin.

Peters n'observa pas d'images karyokinétiques dans la zone de régénération, c'est-à-dire dans cette couche qui s'étend des bords de la plaie pour recouvrir la solution de continuité. Mais une fois que la solution de continuité fut recouverte d'une assise de cellules épithéliales, il y apparaît des images mitosiques multiples (Peters, *loc. cit.*, p. 26 et 27). Cette prolifération par voie mitosique se continue activement pendant plusieurs jours ; puis elle se ralentit pour tomber à l'état normal.

*Conclusion de Peters* : la portion dénudée d'épithélium se recouvre d'épithélium sans qu'on y observe de mitose. Une fois qu'une assise unique d'épithélium revêt la plaie, les mitoses y apparaissent nombreuses.

1. *Ueber die Regeneration des Epithels der Cornea*, Inaug. Dissertat., Bonn, 1885.
2. Les pièces furent fixées dans le liquide de Flemming.

Pour montrer que le recouvrement de la surface dénudée se fait, non point par développement de cellules nouvelles, mais par glissement (Vorschieben von Zellen) des cellules épithéliales voisines, Peters examina une série de grenouilles, 24 heures après la dénudation de carrés de cornée. A partir des bords de la plaie, l'épithélium s'amincit jusqu'à disparaître vers le milieu encore dénudé de la plaie.

Peters (*loc. cit*, p. 21) note, comme un fait remarquable, la présence de vacuoles dans les cellules marginales. Les cellules épithéliales confluer-raient pour recouvrir la plaie.

Pour Peters, les cellules épithéliales du bord de la plaie confluent, grâce aux mouvements amiboïdes que chacune d'elles exécute. De la sorte, les cellules épithéliales progressent et s'avancent sur la solution de continuité pour la recouvrir. Cela explique la minceur des premières assises épithéliales; plus tard, elles se divisent par mitose.

E. Neese [1] pratiqua sur la cornée de lapins des incisions linéaires ou des plaies par piqûre. Il monta les cornées dans la celloïdine pour les couper.

Pour ce qui est du développement du *bourgeon épithélial*, voici, en résumé, les phénomènes observés par Neese.

Dans les plaies pénétrantes, les lèvres de la solution de continuité sont très écartées et la plaie affecte la forme d'un sablier rétréci vers le milieu de la cornée et évasé du côté superficiel ainsi que vers la chambre antérieure. Au bout de trois heures, l'épithélium n'a pas encore pénétré dans la plaie; *douze* heures après, il s'est avancé le long de chacune des lèvres jusqu'à mi-hauteur de la solution de continuité, entre les deux surfaces épithéliales en regard. Au bout de *quinze* heures, les deux lamelles épithéliales se sont rencontrées au fond de la plaie et forment deux bourgeons qui font saillie dans la plaie pour s'élever de là lentement vers la surface antérieure de la cornée, de sorte qu'au bout de trente à quarante-huit heures, la solution de continuité est comblée par un bouchon épithélial.

Les plaies par piqûre se combleraient d'une façon analogue. Neese attribue le développement du bourgeon épithélial à la prolifération des cellules de l'épithélium antérieur.

*Quatre* heures après l'incision de la cornée, les images mitosiques sont nombreuses, dans l'épithélium antérieur, mais rares près de la plaie. C'est à une certaine distance de la plaie que les cellules épithéliales se divisent par voie mitosique.

Au bout de dix heures, les divisions cellulaires semblent diminuer sur l'étendue de la cornée et ce n'est que *douze* heures après la piqûre que se montrent les images mitosiques dans l'épithélium qui recouvre la plaie (fig. 1, a).

Vingt-quatre heures après la piqûre, on ne trouve plus de figures mitosiques à la surface antérieure de la cornée.

1. Ueber das Verhalten des Epithels bei der Heilung von Linear-und Lanzenmesserwunden in der Hornhaut, *Archiv f. Ophtalmologie*, 33e année, 1887.

Au contraire, on observe dans chaque coupe de la plaie, au commencement du deuxième jour, jusqu'à 3 images mitosiques.

Voici comment Neese explique ces faits : les cellules épithéliales de la face antérieure de la cornée se divisent au début très activement loin de la plaie et c'est ainsi que l'épithélium avoisinant la plaie est refoulé vers la solution de continuité. Plus tard, l'épithélium qui recouvre une portion de la plaie prolifère et pousse le revêtement épithélial vers le fond de la brèche. Parvenu là, l'épithélium continue à proliférer et produit des globes épithéliaux.

*Deux* jours après l'incision, la solution de continuité est comblée par la masse épithéliale.

En ce qui concerne les phénomènes consécutifs, Neese admet (*loc. cit.*, p. 17), que l'épithélium du bouchon continue à être refoulé vers la surface jusqu'à disparaître par expulsion (*Austossung*). Quant à la cicatrice définitive, elle est produite par le parenchyme cornéen.

Dès que la plaie est faite, les lamelles cornéennes gonflent; puis les lamelles s'accolent et s'engrènent; l'entonnoir externe de la fente se remplit d'un bourgeon épithélial, plus puissant que le bouchon épithélial qui se produit dans l'entonnoir interne. Puis le liquide de la chambre antérieure se régénère. La réaction des lamelles cornéennes est faible; les cellules rondes qu'on voit sur les bords de la plaie sont si peu nombreuses qu'on n'en observe que de fort isolées (*Vereinzelt*).

Le parenchyme cornéen acquiert une épaisseur double ou triple sur le pourtour de la plaie; les lacunes cornéennes s'élargissent et les cellules fixes gonflent.

C'est le quatrième jour que survient l'*inflammation*; la plaie se ferme d'une façon définitive par le fait de l'*expulsion* (Ausstossung) du bourgeon épithélial et de la substitution du tissu conjonctif à l'épithélium. Les espaces interlamellaires sont élargis et remplis de cellules arrondis et fusiformes. Il y en a tout le long du canal de la plaie.

Sur le pourtour du bouchon épithélial se trouve une couche de cellules arrondies et fusiformes. Ces cellules proviennent certainement de la division des cellules fixes de la cornée.

Le cinquième jour, la période aiguë de l'inflammation a cessé; les cellules fusiformes et arrondies ont presque disparu de la cornée. Dans la couche enveloppant le bouchon épithélial, les cellules arrondies se sont étirées.

Le *sixième jour* après l'opération, les cellules fusiformes ont repris leur configuration et leurs dimensions normales. Le nouveau tissu conjonctif exerce une pression sur le bouchon épithélial et sépare sa portion inférieure ou profonde de la masse commune. Celle-ci est soulevée et comprimée latéralement de sorte que sa portion superficielle subit la dégénérescence.

Le *huitième jour*, le bouchon est complètement dépourvu de cellules dégénérées; mais, au-dessous du bouchon et à la place du canal de la plaie, on aperçoit encore des cellules épithéliales perdues au milieu des faisceaux conjonctifs.

Le quatorzième jour, la dégénération et l'expulsion de l'épithélium ont fait de tels progrès qu'au niveau de la plaie l'épithélium a repris la constitution normale. On ne peut plus le distinguer de l'épithélium voisin.

L'épithélium, dit Neese (*loc. cit.*, p. 27), n'est qu'une couche cellulaire, servant à protéger la surface extérieure de la plaie (äussere Schutzdecke).

Comme il ressort de cette analyse, le travail de Neese est l'un des plus complets qui ait paru sur la cicatrisation des plaies de la cornée. Cet auteur décrit la plupart des stades de l'évolution *apparente* de la cicatrice épithéliale d'abord, conjonctive ensuite. Il est à regretter que Neese ait accordé trop d'importance aux *globes épithéliaux* et à certaines cellules épithéliales qui dégénèrent dans le bouchon épithélial. D'autre part, Neese ne songe même pas à la possibilité de la transformation de l'épithélium en tissu conjonctif; l'autonomie des feuillets est, pour lui, un article de foi. Il se contente de compter les divisions cellulaires, sans s'occuper de l'hypertrophie, ni des changements de structure que subissent les cellules épithéliales à la suite de la lésion. L'évolution de ces éléments n'est pas poursuivie davantage, et, au lieu d'une observation attentive des phénomènes qui conduisent à l'établissement de la cicatrice définitive, Neese se borne à adapter la théorie des feuillets blastodermiques à l'interprétation du processus réparateur.

Yamagiva [1] irrita, par des agents chimiques ou mécaniques, la cornée de lapins pour savoir d'où viennent les éléments cellulaires dans une membrane qui n'est pas vasculaire.

Les noyaux des cellules voisines de la région irritée se colorent énergiquement, tandis que ceux des régions non irritées sont pâles et vésiculeux.

Dans la zone d'irritation se trouvent des cellules hypertrophiées; dans la zone lésée par l'irritant, au contraire, les cellules sont sinueuses et allongées; souvent les noyaux sont fragmentés, c'est-à-dire atteints d'atrophie.

La substance des lames conjonctives ou cornées se raréfie du septième au dixième jour. Déjà cinq heures après l'irritation, les cellules épithéliales de la cornée montrent des figures mitosiques, ainsi que celles qui sont situées loin de la lésion. En s'accroissant, les cellules épithéliales forment un bourgeon dans lequel on aperçoit des nids épithéliaux qui rappellent l'image d'un cancroïde, telle que Friedländer l'a décrite en 1877 sur d'autres objets.

Yamagiva admet une immigration de leucocytes dans la solution de continuité.

1. Zellenstudien an der gereizten Hornhaut, *Virchow's Archiv*, vol. 137, 1894, p. 77.

Ranvier[1] a fait, en 1897 et 1898 de longues recherches sur la cicatrisation des plaies de la cornée. Tout en modifiant les conditions expérimentales (incisions simples ou pénétrantes), M. Ranvier arrive à une conclusion générale, identique à celle de ses prédécesseurs : la *cicatrice provisoire* est le fait de la pénétration de l'épithélium antérieur de la cornée. Seulement Ranvier explique différemment le mécanisme qui préside au développement du bouchon épithélial; si l'on examine une plaie de vingt-quatre heures, on constate que le revêtement épithélial des lèvres de la plaie est atténué; il ne montre pas les signes d'une suractivité nutritive ou formative. Les cellules ont diminué de volume, parce que l'incision a produit dans l'épithélium antérieur une détente qui a permis aux éléments de s'effondrer dans la solution de continuité. En glissant les unes sur les autres, en s'éboulant dans la plaie, les cellules s'avancent en masse sur chacune des lèvres de la plaie, arrivent au contact et se soudent. « Au bout de vingt-quatre heures, dit Ranvier (*loc. cit.*, p. 181), quelle que soit la profondeur de la plaie, celle-ci possède un revêtement épithélial continu, dans lequel il est impossible de distinguer les lieux de la soudure.

« Toutes les cellules sont séparées et unies par le même ciment intercellulaire physiologique qui se colore en bleu verdâtre par la thionine.

« Ce phénomène de soudure épithéliale paraîtra correspondre à la réunion immédiate la plus simple qui se puisse voir. Il n'y est pas employé d'autres matériaux que ceux du tissu lui-même. On ne doit y faire intervenir ni lymphe plastique, ni prolifération. »

Je suis d'accord avec Ranvier sur le peu de mitoses qu'on observe *au début* dans l'épithélium avoisinant la plaie, de même que sur l'élargissement des cellules basilaires ou cylindriques.

Je m'éloigne de cet éminent observateur en ce qui concerne les modifications que subissent les cellules qui concourent à la formation du bouchon : par la mensuration, je me suis assuré de l'augmentation de volume que présentent les cellules du bourgeon épithélial dès la cinquième heure. Cette hypertrophie ne peut être due qu'à l'apport de plus de fluides et à une suractivité nutritive; de plus, les lignes réfringentes qui séparent les cellules se sont également élargies et on y observe de larges aréoles remplies d'hyaloplasma. Je ne crois pas que les cellules glissent les unes sur les autres à la manière de billes qui s'échappent d'un sac que l'on fend; en voici la raison : les filaments chromophiles ou d'union persistent dans les lignes réfringentes et relient constamment les cellules entre elles.

La formation du bourgeon me semble tenir essentiellement à l'hypernutrition et à l'hypertrophie des cellules qui avoisinent l'incision. La diminution de hauteur de l'épithélium qui borde les parties lésées me paraît dû à l'écartement des lèvres de la plaie et à l'aplatissement consé-

1. Recherches expérimentales sur le mécanisme de la cicatrisation des plaies de la cornée, *Archives d'Anatomie microscopique*, t. II, 1898, p. 44 et 177.

cutif des cellules épithéliales qui ne sont pas directement atteintes par le traumatisme.

Tous mes devanciers ont attaché, à mon avis du moins, trop d'importance au glissement des cellules épithéliales sur chacun des bords de la solution de continuité. Dans les coupes de Neese (*loc. cit.*, pl. I, II et III, fig. 1, et pl. II, fig. 2) et de Ranvier (*loc. cit.*, t. II, pl. III, fig. 1 et 2), que représentent ces auteurs quelques heures ou les premiers jours après l'incision, les lèvres de la solution de continuité sont écartées largement et une vallée vide les sépare. Il est bien entendu que, dans de telles conditions, l'épithélium, pour recouvrir la plaie, est obligé de glisser le long de chaque lèvre.

Mais si l'on fait des plaies larges de 0 mm. 01 et moins encore, l'épithélium arrive au fond de la solution de continuité, sans que ses cellules montrent les déformations qu'on serait tenté de mettre sur le compte des mouvements amiboïdes, sans qu'elles se disloquent ou s'effondrent.

La pénétration de l'épithélium dans la solution de continuité est un effet de l'irritation et de l'hypertrophie consécutive des cellules épithéliales au niveau de la solution de continuité.

Augmentant de volume, ces cellules forment un bourgeon ou une lame continue; quand la plaie est véritablement linéaire, on n'a qu'une seule assise de cellules (Voir mes figures de la planche XIII). Plus tard, tout le long du bourgeon, les cellules épithéliales continuent à pénétrer de la même façon dans les espaces cornéens qui se forment au fur et à mesure de la raréfaction et de la disparition des lames cornéennes.

Quant aux modifications qui surviennent après l'incision dans les cellules fixes de la cornée, voici comment les décrit Ranvier : on sait que les cellules fixes sont considérées par Ranvier comme des éléments étoilés reliés entre eux par des prolongements protoplasmiques (chromophiles) : « De cette disposition il résulte, dit-il (*loc. cit.*, p. 61) qu'une incision faite à la cornée perpendiculairement à la surface divisera les cellules en un point varié de leur corps ou de leurs prolongements, et qu'il y aura un nombre d'autant plus considérable de couches cellulaires atteintes que l'incision aura été plus profonde. »

Après avoir pratiqué des incisions comprenant un dixième, un quart ou un tiers de l'épaisseur de la cornée et après une survie de vingt-quatre à quarante-huit heures Ranvier traita la cornée par le chlorure d'or. Sur les pièces ainsi traitées, « les cellules fixes, qui ont été entamées par le couteau, présentent déjà, au bout de vingt-quatre heures, des prolongements bourgeonnants du côté des lèvres de la plaie. Au bout de quarante-huit heures, ces prolongements se sont accrus, ont gagné la surface de section, puis, après s'être incurvés brusquement, s'y sont étalés pour la recouvrir. Ils se sont aplatis, anastomosés avec ceux qui proviennent des cellules voisines. Il en résulte que la solution de continuité, au-dessous des cellules épithéliales qui la comblent ou la recouvrent, est complètement tapissée d'une lame protoplasmique fenêtrée qui ne contient pas elle-même de noyaux, mais qui est en rapport avec

les cellules fixes voisines au moyen d'un très grand nombre de ponts également protoplasmiques qui ne sont que des prolongements cellulaires. » Ranvier rapproche ces faits du bourgeonnement et de l'extension qu'on observe sur les cylindres-axes des nerfs sectionnés.

Dans les plaies pénétrantes, il se forme de plus une couche de fibrine au-dessous du bouchon épithélial.

« Sous l'influence des prolongements des cellules conjonctives, les travées de fibrine, dit Ranvier (p. 185), se modifient. Elles se colorent plus vivement par le carmin, s'épaississent et se rétractent. Elles deviennent des fibres synaptiques. En certaines régions de la plaie, dans sa partie moyenne notamment, leur rétraction peut être, déjà au bout de quatre jours, assez considérable pour amener au contact les deux lèvres de la solution de continuité.

« C'est aussi à cette période de la cicatrisation que les cellules conjonctives, par le fait de la prolifération et de leurs mouvements propres, s'insinuent entre les lèvres de la plaie. On en observe à la surface même des fibres synaptiques.

« Que devient le réseau fibrineux inclus dans la masse épithéliale, réseau dont il a été question plus haut? Sur les travées de ce réseau, aussi bien que sur les travées fibrineuses libres, comprises dans le fond de la plaie, les cellules conjonctives hypertrophiées envoient quelques-uns de leurs prolongements protoplasmiques. Elles s'y transportent aussi après avoir proliféré et transforment le réseau fibrineux en réseau synaptique.

« Les fibres synaptiques, en se rétractant, déterminent une segmentation de la masse épithéliale. Les conséquences de ce processus sont singulières et méritent d'attirer l'attention. Les parties de l'épithélium séparées par la segmentation forment des lobules arrondis, semblables à ceux de l'épithélium lobulé. Par la suite, ces lobules sont emprisonnés dans le tissu conjonctif. L'évolution épithéliale s'y poursuivant, il se forme à leur centre des globes épithéliaux, tout comme dans les cancroïdes. A la longue, ils disparaissent entièrement par régression.

« Les fibres synaptiques qui se sont formées au sein de la masse épithéliale et qui en ont déterminé la segmentation, deviennent le point de départ d'une vraie formation conjonctive. Comme elles se sont rétractées et que, à leur niveau, les deux lèvres se sont rapprochées, l'édification du tissu cicatriciel définitif est facile, et finalement il ne forme plus entre elles qu'une couche très mince. Ce tissu cicatriciel dont les éléments sont ceux du tissu conjonctif, se constitue de la même façon dans toute l'étendue de la plaie. Partout les éléments conjonctifs qui le forment sont précédés de travées fibrineuses qui, sous l'influence des prolongements protoplasmiques des cellules conjonctives, paraissent se transformer progressivement.

« Vers le sixième jour, il n'y a plus de travées fibrineuses, ni de fibres synaptiques. A leur place on observe des cellules et des fibres conjonctives. Ces dernières s'insèrent sur les lames cornéennes sectionnées; mais elles n'affectent pas la même direction. Elles s'entre-croisent dans

la cicatrice elle-même et y forment comme une couture dont les fils auraient été passés d'une manière irrégulière. Les cellules conjonctives de nouvelle formation, qui leur sont interposées, sont munies de prolongements protoplasmiques, au moyen desquels elles sont vraisemblablement anastomosées entre elles.....

« On observe les mêmes cellules et les mêmes fibres dans les plaies simples, au-dessous de la cicatrice épithéliale; mais elles n'y sont pas précédées de filaments de fibrine, ni par conséquent de véritables fibres synaptiques..... »

En un mot, les cellules fixes du parenchyme cornéen, directement atteintes par le couteau, s'hypertrophieraient et pousseraient des prolongements qui s'anastomoseraient d'une lèvre de la plaie à l'autre. Si, comme dans les plaies pénétrantes, ces prolongements protoplasmiques rencontrent des filaments de fibrine, ils s'y accolent et constituent les *fibres synaptiques*.

J'ai observé, comme H. von Wyss et Ranvier, un bouchon fibrineux à l'orifice postérieur des plaies pénétrantes, mais seulement dans les premiers jours après l'incision. Je ne l'ai pas vu prendre part à la formation de la cicatrice définitive.

Quant aux *cellules conjonctives* bordant immédiatement les lèvres de la plaie, elles m'ont toujours offert les signes de la dégénérescence ou de la régression; leur noyau se déforme ou se fragmente en plusieurs amas chromatiques et devient libre par fonte d'une portion du corps cellulaire; de là les diverses variétés de leucocytes qu'on observe constamment le long du bourgeon épithélial. Les lamelles conjonctives elles-mêmes se tuméfient et se résolvent en un magma indistinct.

Plus loin, au contraire, dans la zone de transition, les cellules prolifèrent par voie mitosique et produisent de nouvelles cellules conjonctives.

Tels sont les faits qui m'empêchent d'adopter les conclusions générales de Ranvier lesquelles, en somme, sont identiques à celles de Neese : selon ces auteurs, l'épithélium ne fournit qu'une cicatrice transitoire, tandis que la cicatrice définitive résulte de l'hypertrophie et de la multiplication des cellules conjonctives. L'épithélium ne régénère que la solution de continuité épithéliale, et le tissu conjonctif répare la perte de substance subie par le parenchyme cornéen ; c'est lui qui ferait tous les frais du travail de cicatrisation.

A mon avis, les choses se passent autrement : l'épithélium du

bourgeon continue son évolution, comme je l'ai dit plus haut : sauf quelques cellules qui se disposent en globes épidermiques ou qui dégénèrent en leucocytes, la masse du bouchon épithélial se transforme en tissu conjonctif réticulé, puis en lamelles cornéennes. Le bouchon épithélial répare la brèche qui résulte de l'injure mécanique. Pour ce qui est du parenchyme cornéen, les parties lésées par le couteau dégénèrent : les lamelles cornéennes se raréfient et se résorbent, tandis que les restes cellulaires (cellules fixes) se transforment, par régression, en leucocytes. La zone circonvoisine ou de transition s'hypertrophie et prolifère et fournit des jeunes générations qui réparent une partie du parenchyme atrophié.

Pour L. Monesi[1], l'épithélium se comporte dans la réparation des plaies cornéennes de la façon suivante : l'épithélium qui recouvre la solution de continuité dans les premiers temps n'est que l'épithélium des bords de la plaie. Cet épithélium est poussé sur la perte de substance par une espèce de *vis à tergo*, déterminée par la karyokinèse des cellules qui prolifèrent à une certaine distance de la plaie.

Il est inutile de donner l'opinion de la plupart des traités didactiques qui se contentent de résumer les résultats des recherches originales des travailleurs de laboratoire. Il convient cependant de citer H. Ribbert[2] qui semble avoir étudié à fond la cicatrisation des plaies de la cornée. Voici comment il représente et décrit la guérison d'une incision faite sur la cornée : la moitié antérieure de la fente se remplit d'un bourgeon émanant de l'épithélium antérieur; le reste de la fente est occupé par des leucocytes qui sont venus par diapédèse des vaisseaux sanguins péricornéens. Ultérieurement, l'épithélium du bourgeon s'atrophie et dégénère (*bildet sich wieder zurück*), tandis que le parenchyme cornéen avoisinant la solution de continuité prolifère et fournit les éléments du tissu cicatriciel définitif.

En résumé, on a émis diverses hypothèses sur la façon dont l'épithélium recouvre la solution de continuité. Pour Klebs, les cellules épithéliales des bords de la plaie pousseraient des prolongements protoplasmiques s'avançant par mouvements amiboïdes et rampant sur les bords et le fond de la perte de substance pour s'étaler en une couche protectrice continue. H. von Bardeleben (*Archives de Virchow*, t. CLXIII, p. 512) s'est donné la peine de vérifier si l'épithélium vivant, examiné à 37° dans une solution physiolo-

1. D'après une analyse de Barbacci, in *Centralblatt für allgmeine Pathologie und pathol. Anatomie*, 1899, p. 508.
2. *Lehrbuch der allgemeinen Pathologie*, p. 260, 1901.

gique de sel marin, est capable d'émettre des pseudopodes. Il n'a pas réussi à constater le fait. Comme je considère les déformations ou mouvements amiboïdes du protoplasma des cellules libres comme un phénomène d'hydratation et de liquéfaction[1], j'admettrais volontiers que les lèvres de la plaie puissent présenter des cellules susceptibles de changer de forme, mais ce sont là des phénomènes d'ordre régressif et les cellules qui les présentent sont en voie de nécrobiose et ne concourent pas à la formation du tissu cicatriciel. Peters se fonde sur l'absence de mitoses, dans les premières heures de la lésion pour attribuer, faute de mieux, une sorte d'activité amiboïdes aux cellules épithéliales. Pour Neese et Monesi, les cellules épithéliales éloignées de la plaie se divisent et ces nouvelles cellules refoulent, par une espèce de *vis à tergo*, les lèvres de la plaie sur la solution de continuité. Ranvier admet que l'incision produit une rupture d'équilibre dans la tension normale; d'où dislocation et glissement des cellules préexistantes du côté de la plaie. Tous les histologistes français se sont rangés à cet avis.

La conservation et la persistance des filaments chromophiles m'empêchent de souscrire à la théorie de l'effondrement. Le glissement est hors de doute, mais il s'agit de décider si c'est le fait de l'amiboïsme des cellules épithéliales, du refoulement des cellules marginales par les éléments plus éloignés ou de la croissance que subissent les cellules mêmes qui vont constituer le bourgeon. Comme le montrent mes dessins, la première conséquence de l'incision est l'hypertrophie et la transformation du protoplasma des cellules épithéliales avoisinant la solution de continuité.

En s'étendant en tous sens, elles se rapprochent de l'axe de la plaie; elles rencontrent celles de la lèvre opposée, se soudent et, continuant leur évolution, elles forment une lame ou bourgeon qui pénètre dans la fissure du parenchyme cornéen.

Pendant ce stade initial, on observe, comme Neese le note, de nombreuses mitoses, non point sur les lèvres de la plaie, mais à une certaine distance de ces lèvres; cette multiplication des cellules épithéliales concourt également à repousser les cellules marginales vers la perte de substance.

Au *voisinage* immédiat de la plaie, l'accroissement du protoplasma et l'hypertrophie, qui indiquent une exagération de la

1. *Journal de l'Anat. et de la Physiol.*, 1901, p. 653.

nutrition, précèdent la prolifération. Plus tard, les images mitosiques de toute beauté apparaissent en grand nombre dans le bourgeon épithélial et se poursuivent jusqu'à l'époque où l'épithélium se transforme en tissu réticulé. Les divisions mitosiques qui succèdent, à partir du deuxième jour, à l'hypertrophie permettent au bourgeon épithélial de s'accroître en tous sens et fournissent les cellules épithéliales se transformant ultérieurement en cicatrice définitive.

Pour expliquer la diminution de la fente et son comblement, H. von Bardeleben (voir plus loin, p. 615) invoque la rétraction du tissu conjonctif sous-épithélial, l'afflux des fluides sanguins, la tuméfaction des cellules épithéliales, l'immigration des leucocytes mésodermiques.

Pour les plaies de la cornée, cette manière de voir n'est pas admissible, car la rétraction du parenchyme cornéen n'existe pas.

En ce qui concerne les éléments libres ou leucocytes qu'on rencontre dans l'épithélium dès les premières heures et durant toute l'évolution du bourgeon épithélial, ils sont la conséquence de la suractivité nutritive et des phénomènes dégénératifs qui atteignent certains éléments pendant la régénération. (Voir p. 462.)

Mentionnons enfin quelques résultats dus à l'expérimentation sur la membrane de Descemet.

Schottländer[1] irrita la cornée des grenouilles par l'application d'une solution de chlorure de zinc : le deuxième jour, on observe sur l'épithélium ou endothélium de la membrane de Descemet des métamorphoses consistant soit en migrations cellulaires, soit en proliférations par division directe. Ce n'est que le septième jour après l'irritation qu'on observe des mitoses servant à la régénération. Le quinzième jour, la régénération est terminée.

A. Peters[2] étudie la régénération de l'endothélium de la membrane de Descemet : après avoir détruit par piqûre du bulbe oculaire et après raclage de la face postérieure de la cornée l'endothélium de la membrane de Descemet, il constata la prolifération de cet endothélium.

Je n'ai pas eu l'intention de poursuivre dans le détail les phénomènes qui concernent la membrane de Descemet ; mon attention a été attirée cependant par la vitalité de cette membrane qui,

1. Ueber Kern und Theilungsvorgänge in dem Endothel der entzündeten Hornhaut, *Archiv f. mik. Anat.*, t. 31, 1888, p. 426.

2. Ueber die Regeneration des Endothels der Cornea, *Archiv f. mik. Anat.*, t. 33, 1889, p. 153.

comme on le voit sur le dessin VIII, s'accroît et les cellules endothéliales pénètrent dans la solution de continuité en contournant les lèvres de la solution de continuité probablement par un mécanisme analogue, sinon identique, à celui de l'épithélium antérieur.

Il reste une dernière question à examiner : jusqu'à quel point ces résultats dus à l'expérimentation sur la cornée, c'est-à-dire d'une membrane privée de vaisseaux, sont-ils applicables aux membranes vasculaires?

On sait que les solutions de continuité des membranes cutanées, quelque étroites ou fines qu'elles soient, sont toujours et immédiatement envahies par le sang extravasé. Un peu plus tard, les lèvres de la plaie présentent un tissu spécial, dit des *bourgeons charnus* ou *tissu de granulation*. Ce tissu est constitué par un amas de petites cellules arrondies, réunies et séparées les unes des autres par une substance intercellulaire, qui est homogène, molle et transparente. Pour les uns, ces petites cellules proviendraient de la division des cellules conjonctives du tissu lui-même; pour les autres, elles seraient le résultat de la migration des leucocytes vasculaires. Quelle que soit leur origine, ces petites cellules (embryonnaires ou indifférentes) s'accroîtraient, leur corps cellulaire pousserait des prolongements et, à leurs dépens ou dans leur intervalle, se développeraient les fibres conjonctives qui constituent la trame de la cicatrice.

« La guérison des plaies atteignant les surfaces épithéliales, dit O. Israël[1], détermine l'intervention d'un troisième élément, l'*épithélium*, qui, pour combler la lacune existante, n'agit que relativement tard, alors que l'union des parties séparées et le remplacement de la perte de substance est déjà effectué par le tissu conjonctif. Aussi, étant donnée la minime importance de l'épithélium dans les cicatrices, on peut dire qu'on n'en trouve que des traces dans les coupes histologiques, le tissu de granulation jouant le rôle principal. »

C'est à titre de curiosités que les histologiques notent la prolifération épithéliale; elle servirait tout au plus à une occlusion temporaire; quand elle va jusqu'à combler la solution de continuité, elle dépasse le but que la nature lui a assigné. Aussi l'attention de la plupart des observateurs s'est-elle portée et fixée uniquement sur les portions conjonctives ou mésodermiques de la plaie; c'est

1. *Traité pratique d'histologie pathologique*, trad. franç., 1891, p. 125.

en passant qu'on mentionne les phénomènes que présente l'épithélium et encore prend-on garde de s'y appesantir. L'accord est si parfait sur ce point que je puis me borner à quelques citations.

O. Busse [1] a étudié sur des coupes sériées des incisions cutanées qu'il avait pratiquées sur lui-même ou sur des amis. Dès le sixième jour, l'épithélium existe dans la solution de continuité à l'état de bourgeon infundibuliforme. Le dixième jour, le sommet du bourgeon épithélial se trouve à mi-hauteur de la solution de continuité. Busse ne fait que mentionner ce bourgeon épithélial sans en étudier davantage l'évolution. Pour ce qui est du derme, le tissu conjonctif des lèvres de la plaie gonfle et dégénère en substance fibrineuse. Les petites cellules qui infiltrent les bords de la plaie dérivent de la transformation ou plutôt de la régression des cellules conjonctives. L'émigration des leucocytes d'origine vasculaire n'y est pour rien.

Pour Ziegler [2], le tissu de régénération (germinatif) est d'origine *uniquement* conjonctive ou *mésodermique*.

D'abord la solution de continuité serait comblée par un exsudat qui en agglutine les bords. Puis les lèvres de la plaie s'infiltreraient de cellules rondes.

Dès le deuxième jour, le tissu conjonctif des lèvres de la plaie proliférerait et produirait le tissu de régénération. Ce tissu conjonctif jeune occuperait d'abord les espaces interfibrillaires; en se multipliant, il pousserait des bourgeons qui envahiraient l'exsudat contenu dans la solution de continuité. C'est ce tissu conjonctif jeune qui se transformerait en cicatrice. Quant à la solution de continuité de l'épiderme, elle serait comblée par le bourgeonnement des cellules épithéliales qui se multiplieraient et se réuniraient par-dessus la plaie dermique.

Le dessin 208, p. 372, qui illustre le texte ne concorde guère avec la description précédente; le dessin, ainsi que l'explication qu'en donne Ziegler, confirment plutôt mes observations sur la cicatrisation des plaies de la cornée. En effet, dans cette plaie cutanée datant de six jours, la cicatrice épithéliale constitue une masse puissante dont le fond émet des bourgeons épithéliaux plongeant dans l'exsudat sous-jacent.

Heinrich von Bardeleben [3] pratiqua avec des ciseaux droits des coupures superficielles dans la lèvre inférieure et dans la muqueuse de la langue du lapin. Il a soin d'atteindre mais d'inciser peu ou point le chorion. Enlevés après 24, 28, 32, 34, 36, 38, 42, 52, 76 heures, avec les parties avoisinantes de la plaie, les pièces furent fixées dans le bichlorure de mercure et débitées en coupes.

Comment se fait-il que les lèvres de la plaie se rapprochent dans la première journée? Pour Bardeleben, le tissu conjonctif du chorion,

1. Ueber die Heilung aseptischer Schnittwunden der menschlichen Haut, *Virchow's Archiv*, vol. 134, 1893, p. 401.
2. *Allgemeine Pathologie*, 10e édit., p. 370, 1901.
3. Die Heilung der Epidermis, *Virchow's Archiv*, t. 163, 1901, p. 497.

sous-jacent à la plaie, se rétracte, de sorte que le fond de la solution de continuité se déprime ou s'enfonce plus profondément. Cette rétraction, exercée sur le fond de la plaie, en rapproche les bords.

Pour les couches épithéliales profondes, Bardeleben note (*loc. cit.*, p. 524) l'agrandissement des espaces intercellulaires et la persistance des ponts d'union, ainsi que la formation de vacuoles. Ce serait le début de la tuméfaction, déterminée par l'afflux de sérosités et la pénétration des leucocytes dans les lèvres épithéliales de la solution de continuité. A la suite de cette « inondation », un exsudat abondant se dépose entre les cellules épithéliales qui avoisinent la plaie; le corps cellulaire, ainsi que le noyau des cellules marginales, se tuméfie; ces cellules se liquéfient. Un peu plus loin, les espaces intercellulaires s'agrandissent (fig. 6, p. 531, *loc. cit.*).

En un mot, les lèvres de la plaie épidermique se rapprochent et s'accolent parce que le tissu conjonctif exerce une traction sur le fond de la solution de continuité. Simultanément des sérosités et des leucocytes d'origine dermique envahissent les cellules épithéliales des lèvres de la plaie; beaucoup de ces cellules se nécrosent. Tels sont les phénomènes immédiats qui se passent après l'incision. La prolifération cellulaire n'interviendra que plus tard, puisque dans les premières 24 heures, les mitoses sont rares dans les lèvres de la plaie. De la 28e à la 38e heure, on n'en voit plus. Ce n'est qu'à partir de la 40e ou 42e heure, que les mitoses deviennent très abondantes et fournissent des jeunes cellules qui augmentent la masse épithéliale et la repoussent vers la solution de continuité, pour finalement recouvrir la plaie d'une bande continue de cellules épithéliales possédant toutes les propriétés de l'épithélium physiologique.

Dans les plaies de la cornée, les petites cellules qu'on observe en abondance dans le voisinage de la solution de continuité ne sont pas de provenance lymphatique ni sanguine. On n'en voit pas à une certaine distance de la plaie. Dans les tissus vasculaires, il est probable et même certain que les vaisseaux déversent des leucocytes sur les lèvres de la plaie en même temps que se fait l'afflux des fluides nourriciers. Mais quelle que soit la provenance des petites cellules qui infiltrent les bords de la plaie, je ne les crois pas susceptibles d'une évolution progressive. En effet, les cinquième, sixième et septième jours, elles ont disparu du parenchyme cornéen qui a repris, sur les bords de la solution de continuité, son aspect normal, caractérisé par la rareté des éléments cellulaires. Elles se sont résorbées, de même que les lamelles cornéennes raréfiées et tuméfiées par l'irritation consécutive au traumatisme. Pendant que se passent ces phénomènes régressifs, les cellules conjonctives du voisinage, moins atteintes par la lésion, prolifèrent par karyoki-

nèse et fournissent des jeunes générations cellulaires qui concourent, avec les descendants des cellules épithéliales, à la réparation de la perte de substance et au développement de la cicatrice définitive.

C'est le *tissu épithélial* qui répond le premier au traumatisme par une hypertrophie et une hyperplasie qu'on devrait appeler progressives et réparatrices, tandis que le *tissu conjonctif*, intéressé par le couteau, commence par présenter d'abord des phénomènes de dégénérescence, qui se traduisent par la production d'éléments libres ou leucocytes. Pour la plupart des auteurs, les globules blancs auraient un rôle régénérateur, tandis qu'à mon avis ce sont des éléments en voie de déclin. Comment se fait-il que personne n'ait vu les cellules épithéliales se transformer en éléments conjonctifs? Si je ne m'abuse, c'est le dogme de l'autonomie des feuillets qui a aveuglé les observateurs ou les a empêchés de poursuivre l'étude du processus. Néanmoins, si on lit attentivement les relations de leurs expériences, on acquiert la conviction que quelques-uns ont frôlé la réalité sans la saisir.

En voici quelques exemples :

J. Jolly[1] pratiqua sur la peau de la grenouille, du canard (membrane interdigitale), et des poissons osseux, des incisions, des résections ou des ponctions au bistouri et étudia le mode de cicatrisation de la plaie. La cicatrisation débute partout par le développement d'un bourgeon épidermique qui remplit exactement l'espace laissé libre par l'écartement des deux fragments dermiques. Le coin épithélial peut persister longtemps. « Ainsi, dans cette réparation, l'épiderme, dit Jolly (*loc. cit.*, 1897, p. 605), fait tout de suite un pansement protecteur en attendant la réparation dermique beaucoup plus longue à se faire. »

Quoique ces résultats semblent confirmer la théorie régnante, Jolly appelle l'attention sur des faits qui exigeraient l'étude du processus à des stades ultérieurs. Voici la remarque de Jolly :

« Au bout de douze jours après la résection d'un fragment de la peau chez la grenouille, l'épithélium supérieur et l'inférieur se sont rejoints et, de plus, la cicatrisation épithéliale a donné lieu à la formation d'un petit bourgeon qui tend à s'isoler de sa matrice, débris épithélial qui est peut-être appelé plus tard à une nouvelle destinée. »

A. Branca[2] a observé également dans les plaies cutanées du triton « la formation de bourgeons épithéliaux pleins qui s'engagent dans le

1. *Bulletins de la Société anatomique*, juillet 1897, p. 605; novembre 1897, p. 793, et décembre 1898, p. 784.

2. *Recherches sur la cicatrisation épithéliale*, thèse de Paris, 1899, p. 8.

derme; ils s'arrêtent seulement devant les résistances que leur opposent des travées d'os ou des pièces cartilagineuses.... ». Et plus loin (*loc. cit.*, p. 20), Branca ajoute :

« Après avoir bourgeonné dans la profondeur, les épithéliums se sont infiltrés partout où ils ne rencontrent point de résistance... Je les ai vus occuper une fissure de cartilage. Disposées là, sur une ou deux rangées, les cellules épithéliales semblent n'avoir rien perdu de leurs caractères normaux et paraissent vivre à leur aise dans ce milieu pourtant inaccoutumé (Pl. I, fig. 3). »

En un mot, à son début, le bourgeon épithélial montre, dans la peau du triton, une vitalité aussi prononcée que celui de la cornée et il est infiniment probable qu'ultérieurement les cellules épithéliales continuent à vivre et à subir les mêmes transformations.

Audry et Thévenin [1] expérimentèrent dans l'espèce humaine. Ils pratiquèrent des scarifications sur la peau du sein de deux femmes atteintes de carcinome mammaire. Les scarifications étaient parallèles et quadrillées et ils les étudièrent au bout de 1 heure, 1, 2, 3 et 4 jours. Bien que fixées convenablement, ces pièces leur fournirent des résultats étranges : tandis que les cellules épithéliales des deux lèvres se sont réunies après 24 heures, c'est un bouchon fibrineux qui réunirait le derme.

Au bout de 3 jours, on observerait « des îlots épithéliaux détachés, perdus dans les lymphatiques, résorbés comme des cellules lymphatiques. On trouve ainsi en plein derme des amas de 4 à 5 cellules du corps muqueux absolument conservées avec leurs filaments unitifs caractérisés. » Ils expliquent la présence des cellules épithéliales dans le issu conjonctif en admettant que « la scarification s'accompagne de la uxation dans la profondeur du derme d'un certain nombre de cellules du corps muqueux. Ces cellules seraient ensuite résorbées et emmenées par les lymphatiques ». Au lieu d'étudier l'évolution des éléments, MM. Audry et Thévenin se contentent d'adapter les images histologiques à la théorie à la mode.

Tandis que l'École met une barrière infranchissable entre l'épithélium et le tissu conjonctif, l'observation montre une transition insensible et permet d'affirmer la transformation des éléments épithéliaux en éléments du système conjonctif.

Dès 1890, Valude [2] constata, dans un cas de staphylome, l'absence de la membrane basale limitante entre l'épithélium et le tissu propre de la cornée; de plus, les filaments qui constituent le pied des cellules épithéliales se continuaient directement avec les fibres fines qui forment le feutrage du tissu propre de la cornée.

1. Notes sur l'histologie des scarifications et leur réparation, *Bulletin de la Société française de dermatologie et de syphilographie*, 1898, p. 238.

2. Staphylome complexe de la cornée, Altération de l'épithélium cornéen, *Archives d'Ophtalmologie*, 1890.

Plus récemment, E. Kalt[1] a observé deux petites tumeurs épithéliales de 1 à 3mm, symétriques, développées sur des cornées saines à peu de distance du limbe. Sur les coupes, il trouve que ces tumeurs possèdent trois couches : « 1° une profonde constituée par des lamelles superficielles de la cornée, normales, non infiltrées d'éléments cellulaires; 2° une couche intermédiaire, constituée par une masse de fines fibrilles conjonctives; des éléments cellulaires fusiformes et arrondis à noyau unique y sont disséminés; 3° une couche superficielle constituée par de nombreuses assises d'épithélium cornéen hypertrophié. On y distingue la couche des cellules à pied, une forte épaisseur de cellules malpighiennes dentelées; enfin des cellules kératinisées. Tous ces éléments ne diffèrent en rien des éléments normaux. »

La membrane basale a disparu à ce niveau. Les cellules à pied reposent directement sur la couche fibrillaire intermédiaire. Ces cellules présentent un protoplasma filamenteux se teignant fortement par l'éosine... Le fond des cellules à pied est hérissé de filaments qui se perdent dans la couche fibrillaire intermédiaire... Ce tissu conjonctif ne peut venir que de l'épithélium, il résulte de la transformation du chevelu fibrillaire qu'on observe dans le fond des cellules basales.

L'expérimentation sur les animaux parle dans le même sens que l'examen des néoplasmes. Si les premiers résultats n'ont pas été satisfaisants, il ne faut pas incriminer la méthode; la faute en est aux idées préconçues des expérimentateurs. Plusieurs d'entre eux ont constaté la vitalité du bourgeon épithélial et en ont entrevu le développement ultérieur; mais, imbus du dogme qui assigne une origine différente à l'épithélium et au tissu conjonctif et qui nie toute transformation de l'un en l'autre, ils ont préféré abandonner les faits nouveaux qu'ils voyaient dans leurs préparations et s'incliner devant la théorie. Après avoir étudié le bourgeon épithélial aux *premiers* jours, alors que les cellules sont hypertrophiées et se divisent activement, il faut poursuivre, les jours *suivants*, les transformations de leur protoplasma pendant qu'il devient réticulé et prend la forme et la structure des éléments étoilés ou fusiformes, que nous avons l'habitude de voir aux cellules mésodermiques. Enfin, il faut choisir entre ce qu'on a observé soi-même et ce que les livres nous racontent.

1. Formation du tissu conjonctif à la surface de la cornée aux dépens de l'épithélium antérieur, *Comptes rendus de la Soc. de Biologie*, 1900, p. 99.

## IV

### Régénération et cicatrisation.

Le mode de cicatrisation des membranes tégumentaires est un cas particulier et localisé de la régénération en général.

On sait que les animaux inférieurs possèdent une puissance de réparation vraiment étonnante quand il s'est produit des pertes de substance ou des mutilations accidentelles. La queue du lézard, les pattes des crustacés, etc., se réparent avec une grande facilité. Si l'on coupe en deux le corps des Annélides, tels que les Lombrics, les Naïs, etc., chaque moitié se complète : la portion munie de la tête reproduit une portion caudale et la portion caudale régénère une tête. Ici on n'a pas seulement affaire à la cicatrisation d'une membrane cutanée; il y a néoformation d'une portion du tube digestif, de ganglions nerveux, d'organes urinaires, etc. Il y avait un haut intérêt à savoir si chaque feuillet blastodermique, ou chaque système (cutané, digestif, nerveux, etc.) concourrait à reproduire les parties homologues, ou si un seul et même bourgeon se formait pour servir de matrice à toutes les parties en voie de néoformation. Bien qu'on ait également fait intervenir les leucocytes, tous les observateurs sérieux arrivent à la même conclusion fondamentale qui est la suivante : *le bourgeon de réparation est d'origine ectodermique.*

Aux dépens de cette masse épithéliale prennent naissance, par transformations et différenciations successives, les tissus conjonctif, musculaire, les ganglions nerveux, les néphridies, etc. [1].

Pour rendre compte des faits précédents, il en est qui imaginent des *germes*, des *plasmas accessoires*, des *déterminants* ou des *cellules embryonnaires*. Ce sont là des considérations métaphysiques sur lesquelles je n'ai garde de m'étendre, parce que l'observation ne peut contrôler l'existence de ces forces que l'organisme tiendrait en réserve pour les employer, en cas d'accident, à combler les vides qui pourraient se produire [2].

1. Je renvoie, pour les détails, aux recherches suivantes : 1° A. Michel, Recherches sur la régénération des Annélides, *Bulletin scientifique de la France et de la Belgique*, 1898; 2° P. Hepke, Ueber histo- und organogenetische Vorgänge bei den Regenerationsvorgängen der Naiden, *Zeitschrift f. wissenschaf. Zoologie*, vol. 63, 1898, p. 263.

2. Voir Delage, *La structure du protoplasma et les théories de l'hérédité*, 1895, p. 316.

Retenons le point capital que voici : chez les Annélides, l'épithélium est le seul tissu qui serve à la régénération de toutes les parties amputées. Ici, la régénération est loin d'être isogène; pour les isogénistes, on le sait, les tissus se régénéreraient et se cicatriseraient chacun par un tissu de même nature.

Pour ce qui est des Vertébrés, on connaît surtout la régénération glandulaire. Les recherches qui ont porté sur les glandes semblent, en effet, montrer que les culs-de-sac glandulaires (glandes salivaires, rein) se régénèrent aux dépens des cellules épithéliales, soit des conduits excréteurs, soit des tubes sécréteurs. Mais ce sont surtout les conduits excréteurs qui prendraient une part prépondérante à la régénération. Cela tiendrait, d'après Podwyssozki [1], à ce que les cellules épithéliales sont composées de matériaux protoplasmiques moins différenciés.

Pour M. Podwyssozki jun. [2], la cause de la prolifération épithéliale serait due à des conditions purement mécaniques. Elle résulterait de la rupture de l'équilibre entre la résistance du tissu conjonctif et la puissance de prolifération de l'épithélium. On le voit, Podwyssozki applique à la régénération l'hypothèse de Thiersch relative au développement du cancer.

H. Ribbert et Peipers [3] opinent dans le même sens; la régénération des glandes salivaires et du rein se ferait par des bourgeons cellulaires qui se développent aux dépens des cellules épithéliales des conduits excréteurs. J'expliquerais volontiers ces faits de la façon suivante : les cellules des conduits excréteurs possèdent un protoplasma qui est resté à un état moins différencié que celui des cellules sécrétantes. Les cellules épithéliales des conduits excréteurs se trouvent par conséquent à un stade évolutif moins avancé que celles des tubes sécréteurs et sont capables de produire plus aisément, par divisions, de nouvelles générations cellulaires. Les cellules du périchondre et du périoste occupent, vis-à-vis des cellules cartiligineuses et osseuses, une situation identique : leur protoplasma est plus jeune et répond avec plus d'énergie aux excitations pour produire des masses cellulaires. Ce n'est pas à dire que les tissus différenciés ne puissent fournir, par mitoses, de tissu

1. *Forschritte der Medicin*, 1887.
2. *Ziegler's Beiträge*, vol. II, 1888, p. 1.
3. Beiträge zur Kompensatorischen Hypertrophie und zur Regeneration, *Archiv f. Entwickelungsmechanik*, vol. I, 1895.

cicatriciel. Les tendons, rompus ou sectionnés, se régénèrent; mais c'est le noyau seul et la portion chromophile du corps cellulaire qui s'hypertrophient et prolifèrent, tandis que les fibrilles conjonctives (substance fondamentale ou produit élaboré) subissent la fonte et se résorbent. A la suite d'une coupure de la cornée, deux tissus se trouvent intéressés (tissus épithélial et conjonctif); la régénération ou cicatrisation circonscrite qui va se produire se fera essentiellement aux dépens de l'épithélium.

En effet, comparé au tissu épithélial, le parenchyme cornéen occupe un rang inférieur au point de vue de la régénération : le noyau et la portion protoplasmique périnucléaire (énergide) du tissu propre de la cornée sont seuls capables de refaire des éléments jeunes après s'être hypertrophiés et après avoir proliféré. Dans l'épithélium, au contraire, toute la masse protoplasmique qui compose la cellule a conservé l'ensemble des propriétés végétatives et reproductives. C'est ainsi que je m'explique le développement si précoce du bourgeon épithélial et la part si prépondérante qu'il prend à la cicatrisation. La transformation ultérieure des cellules épithéliales en tissu conjonctif est un phénomène de même ordre que le développement du mésoderme aux dépens des ébauches épithéliales embryonnaires.

Une autre question se pose encore : La cellule épithéliale est-elle irritable par elle-même ou bien ne fait-elle que subir l'influence secondaire due à l'irritation du derme et des vaisseaux sous-jacents?

Leloir[1] a irrité l'arrière-gorge du cobaye, du chien et du lapin par l'application de l'ammoniaque ou de la teinture de cantharide pour étudier le mode de formation des pseudo-membranes. Il a bien décrit les altérations des cellules épithéliales, mais il est peu explicite quand il s'agit de décider si la lésion primitive porte sur l'épithélium ou le derme sous-jacent. « Presque aussitôt après l'application de l'ammoniaque, dit-il (*loc. cit.*, p. 429), il se produit une *rougeur* plus ou moins vive au niveau de la partie atteinte. »

Ce passage semble indiquer que le premier effet de l'irritation serait dû à la dilatation des vaisseaux et que les altérations épithéliales représenteraient des phénomènes consécutifs à la congestion.

Les recherches ultérieures entreprises avec d'autres substances ont conduit à des conclusions analogues, c'est-à-dire aussi vagues que celles de Leloir.

1. Développement des productions pseudo-membraneuses, *Archives de physiologie*, 1880, p. 420.

Ed. Coën[1] expérimenta avec la teinture d'iode qu'il appliqua à l'aide d'un pinceau sur l'épiderme humain. Au bout de vingt-quatre heures, la teinture d'iode ne fait qu'augmenter légèrement le nombre des mitoses. En multipliant les applications de solutions plus concentrées, on voit les cellules malpighiennes se tuméfier, parce qu'un exsudat y aurait pénétré; il y apparaît des vacuoles, de sorte que le protoplasma et les noyaux sont refoulés sur l'un des côtés de la cellule. Il en résulte la formation de vésicules unicellulaires qui confluent en vésicules plus volumineuses.

Le tissu conjonctif est également gonflé et rempli d'un exsudat amorphe.

La teinture d'iode produit également sur l'épiderme du cobaye et du lapin des effets analogues. Les assises profondes du réseau de Malpighi s'infiltrent de globules blancs, d'un exsudat amorphe et beaucoup de cellules épithéliales se divisent par karyokinèse. Les autres cellules épithéliales se tuméfient et subissent la dégénérescence vésiculeuse (altération nécrobiotique). Coën est d'accord avec Touton, Ziegler pour regarder ces vésicules comme le résultat d'un processus inflammatoire provoqué par la teinture d'iode.

Sans que l'auteur s'explique nettement, il résulte de la lecture de son travail cette impression que la teinture d'iode commence par agir sur les vaisseaux sanguins cutanés, avant que les épithéliums soient modifiés. Toutes les descriptions de Coën débutent, en effet, par l'exposé du processus inflammatoire provoqué dans les vaisseaux.

G. Kulisch[2], après avoir étudié l'action de la cantharidine et de l'huile de croton sur la peau, conclut comme les auteurs précédents : ces agents appliqués sur la peau du cobaye, du lapin et du chien déterminent un peu d'hyperémie et une exsudation séreuse très prononcée. C'est ainsi que se produit la vésicule dont le contenu est formé de fibrine et de leucocytes. La vésicule siège toujours dans le corps muqueux de Malpighi (couche épineuse).

La cantharidine et l'huile de croton exerceraient une action délétère ou nécrobiotique sur le protoplasma des cellules épineuses. Elle produirait de la sérotaxis.

Fiocco et Locatelli[3] eurent recours au massage pour étudier les modifications que produit l'irritation mécanique sur la peau du lapin, du chien et du porc. Le massage fut pratiqué avec la main ou avec un instrument vibratoire (massage vibratoire ou trémolothérapie).

Ses effets sur le derme consisteraient en une hyperémie suivie d'œdème et de la présence de cellules leucocytaires du type des Plasmazellen. Les liquides affluent dans l'épiderme, de sorte qu'il se produit un œdème

1. *Beiträge zur pathologischen Anatomie und Physiologie von Ziegler*, vol. II, 1888, p. 37.

2. *Monatshefte f. praktische Dermatologie*, vol. XVII, 1893, p. 1.

3. Considerazioni e ricerche intorno all'azione del massagio sopra la cute, *Giornale italiano delle Malattie veneree e della pelle*, vol. XLIII, 1902, p. 218.

périnucléaire dans les cellules malpighiennes; c'est la modification connue sous le nom d'*altération* cavitaire. L'œdème, après avoir envahi l'endoplasma, peut gagner l'exoplasma et transformer la cellule en une vésicule unicellulaire. L'endoplasme est ainsi liquéfié, et, quand les cellules voisines confluent, la vésicule devient plus grande.

Dans toutes ces expériences, l'irritation porte à la fois sur l'épiderme et le derme, et comme la peau ne tarde pas à montrer de la rougeur, tous les observateurs considèrent les phénomènes vasculaires comme *primitifs* et les modifications épithéliales comme *secondaires*.

Pour éliminer tout trouble vasculaire et pour que l'interprétation ne puisse prêter à discussion, j'ai procédé tout différemment. Sans toucher à l'épiderme, en mortifiant par section mécanique les tissus dermique et sous-dermique et en supprimant les vaisseaux et les nerfs de la région, je suis arrivé, par simple décollement des membranes sous-cutanées, à provoquer l'hypertrophie et l'hyperplasie des cellules épithéliales sus-jacentes et à hâter leur transformation en tissu conjonctif[1].

Lorsqu'on fait une coupure sur une membrane dermique ou qu'on enlève une portion d'organe, ou bien encore qu'on applique des agents irritants sur des tissus complexes (épithélium et derme vasculaire), on provoque des réactions également complexes. Dans mes expériences de décollement, les phénomènes consécutifs sont de la dernière simplicité. Le décollement ne détermine que la destruction mécanique d'un certain nombre de fibres et de cellules conjonctives. L'action mécanique qui rend les mains calleuses ou amène l'hypertrophie des muscles peut s'interpréter aussi bien par l'irritation directe des éléments que par les effets vasculaires et nutritifs consécutifs à l'irritation; il en est de même du massage (Voir p. 623). Lorsqu'on a pris soin de supprimer les vaisseaux dans une région circonscrite d'une membrane tégumentaire et que, sans agir directement sur les cellules épidermiques, on obtient l'hypertrophie et l'hyperplasie des cellules épithéliales, il ne peut venir à l'esprit de personne d'attribuer ces résultats à l'hyperémie et à la congestion. La seule explication qui s'impose est la suivante : lorsqu'on détruit avec le couteau les éléments du derme, on active l'usure physiologique des tissus sous-cutanés; on

1. *C. R. de l'Académie des Sciences*, t. CXXXVI, p. 511 et 697, 1903.

précipite le processus qui, dans les conditions naturelles, amène la fonte et la disparition du tissu sous-cutané. L'épithélium sus-jacent commence par répondre à cette exagération évolutive par une assimilation plus active, par l'hypertrophie et l'hyperplasie de ses éléments. Enfin, les nouvelles cellules épithéliales se transforment en plus grand nombre en tissu conjonctif pour fournir les matériaux qui servent à réparer la perte de substance subie par les tissus sous-cutanés. Quels que soient les modificateurs (exercice, substances introduites dans l'organisme), ils n'agissent qu'en retardant ou en activant le mouvement d'assimilation et de désassimilation. Lorsqu'on précipite ainsi l'évolution des éléments, les substances produites (fibres et substances fondamentales) disparaissent pendant que le protoplasma cellulaire en élabore d'autres. Il résulte de là que les tissus qui répondent les premiers à l'irritation sont ceux-là même qui ne sont composés que de cellules ou dans lesquels les cellules l'emportent sur les produits liquides ou solides.

### *a) Adhésions restauratrices.*

« *Tout tissu qui a subi une solution de continuité tend essentiellement à l'adhésion*, c'est-à-dire au rétablissement de sa continuité ou plus généralement à sa cicatrisation. C'est une grande loi de l'économie vivante, loi de restauration, loi d'intégrité, etc., etc.[1]. Quand les lèvres de la plaie adhèrent immédiatement, *c'est la réunion par première intention, l'adhésion primitive ou immédiate.* »

Depuis Cruveilhier jusqu'aujourd'hui, on continue à répéter que, dès qu'on a fait une incision et qu'on maintient les lèvres au contact, celles-ci se soudent. Le fait est-il réel ou est-ce une apparence seulement?

Voici ce que j'ai vu sur les plaies cornéennes : lorsque la plaie est pénétrante, les lèvres s'écartent notablement; la solution de continuité commence par s'oblitérer aux dépens d'un dépôt fibrineux qui se fait dans la portion postérieure du canal; pour ce qui concerne l'extrémité ou portion antérieure de la fente, elle se ferme peu à peu grâce au développement du bouchon que produit l'épithélium antérieur. La réunion des lèvres de la plaie est donc *médiate* et non point immédiate.

Dans les plaies simples et surtout dans les incisions obliques par décollement, les phénomènes sont des plus nets : cinq heures après

1. Cruveilhier, *Traité d'Anatomie pathologique générale*, 1849, p. 209.

l'incision, les lèvres de la plaie sont encore béantes au niveau de l'épithélium, bien que les cellules marginales, comme le montre le dessin III, aient subi des modifications structurales. Au bout de huit ou dix-huit heures, le bouchon épithélial existe (dans les plaies simples par décollement) et forme une masse unique, indivise, qui obture l'entrée du canal (fig. IV). Ce fait montre que les cellules épithéliales hypertrophiées se soudent d'une lèvre épithéliale à l'autre, dès qu'à la suite de leur hypertrophie, elles arrivent en contact au niveau de l'incision. A cette époque (huit heures après l'incision), les lèvres de la plaie qui passe par le parenchyme cornéen sont écartées sur toute la longueur (sauf au niveau du petit bouchon épithélial) et séparées par un vide de 0 mm. 01 à 0 mm. 02. En divers points, on aperçoit des leucocytes libres et quelques tractus qui se continuent avec le parenchyme cornéen et qui ne sont évidemment que des fibres conjonctives altérées par le traumatisme.

Si l'on suit les modifications des lèvres de la plaie sur des cornées prises à une époque plus éloignée du décollement, on voit que le bourgeon épithélial a pénétré davantage et s'est avancé vers le fond de la solution de continuité; les parties attenantes du parenchyme cornéen se désagrègent de plus en plus, ce qui est indiqué par la raréfaction du parenchyme et l'augmentation du nombre des leucocytes.

En résumé, à l'œil nu on croirait à une réunion *immédiate*; mais ce n'est là qu'une apparence. L'examen des coupes sériées démontre que cette réunion est précédée par l'hypertrophie des cellules épithéliales avoisinant les lèvres de la plaie épithéliale. Quant à la soudure des lèvres du parenchyme cornéen, elle est également précédée par la désagrégation du tissu coujonctif entamée par le couteau; car c'est bien plus tard que le bourgeon épithélial produit la cicatrice d'abord épithéliale, puis conjonctive.

Il est enfin deux autres points qui méritent d'être discutés :

1° Quelle est l'origine des éléments libres qui s'amassent dans la zone traumatisée et dans la fente cornéenne? quelle est leur valeur cellulaire? quel est leur avenir?

2° Par quel processus les cellules fixes de la zone de transition préparent-elles de nouvelles générations cellulaires qui concourent à la réparation du tissu?

### *b) Origine, valeur cellulaire et avenir des leucocytes qui infiltrent les lèvres de la plaie.*

On connaît les expériences et les controverses sur l'origine des cellules libres ou leucocytes dans la cornée. Selon les uns, Cohnhein, Senftleben, Leber, par exemple, les cellules libres seraient des éléments *immigrés*. Stricker, v. Recklinghausen, Hofmann, Fuchs, Grawitz[1]..... disent que non.

Si l'on transplante une cornée fraîche de lapin, de chien ou de porc dans le sac lymphatique d'une grenouille, la cornée se tuméfie jusqu'à acquérir une épaisseur quatre à cinq fois plus grande; les espaces interlamellaires s'élargissent, les lamelles cornéennes se raréfient. En quelques heures, les cellules fixes de la cornée subissent des altérations telles qu'elles se transforment en cellules libres et que la substance chromatique de leur noyau prend une forme massive comme celle que nous offrent les noyaux des cellules migratrices.

G. Buddee[2], continuant les expériences de Grawitz sur la cornée, montre qu'en exagérant le courant plasmatique ou nourricier dans la cornée, on arrive aisément d'abord à transformer les cellules fixes en leucocytes et ensuite à liquéfier et à faire disparaître les leucocytes eux-mêmes.

Mes recherches expérimentales sont toutes en faveur de la provenance autochtone des leucocytes. Il est bien entendu que je fais abstraction des cas où l'incision a été suivie de la vascularisation de la cornée. Le développement des vaisseaux sanguins est accompagné forcément de l'immigration de leucocytes hématogènes. Je n'envisage donc que les observations de beaucoup les plus fréquentes où le parenchyme cornéen ne montre point de capillaire sanguin. Dans ces conditions très simples, l'irritation mécanique se traduit par la tuméfaction des cellules épithéliales, leur hypertrophie et la transformation de leur cytoplasma en réticulum chromophile et en hyaloplasma (voir p. 457). Ces phénomènes d'ordre progressif indiquent l'augmentation du courant plasmatique et nutritif. *Plus tard* (fig. III et IV), le parenchyme cornéen présente dans les lèvres de la plaie une tuméfaction analogue de ses divers éléments : les lamelles cornéennes deviennent claires, se désa-

1. Ueber die Entzündung der Hornhaut, *Virchow's Archiv*, 1896, vol. 144, p. 1.
2. Die Herkunft der Wanderzellen in der Hornhaut, *Archives de Virchow*, vol. 147, 1897.

grègent en tractus fibrineux; les espaces vides s'élargissent, les cellules fixes semblent se détacher des lamelles et offrent des noyaux diversement contournés ou morcelés en plusieurs fragments chromatiques. Enfin ces fragments chromatiques deviennent libres avec la portion correspondante du protoplasma. C'est là l'état du parenchyme cornéen décrit sous le nom d'*infiltration de petites cellules*.

Si l'on examine la série complète de coupes, on se convainc qu'à aucun moment les cellules rondes ou leucocytes n'ont existé dans les zones périphériques de la cornée.

Dans les plaies cornéennes, j'ai toujours vu les cellules fixes qui avoisinent les lèvres de la plaie devenir libres par désagrégation et fonte de leur protoplasma périphérique et leurs noyaux se morceler, pendant que les lamelles cornéennes se raréfient et disparaissent par fonte.

Tels sont les faits qui me portent à regarder l'infiltration de petites cellules comme un processus dégénératif des lèvres de la solution de continuité. Les mêmes raisons m'empêchent d'assimiler ces petits éléments à des cellules embryonnaires, capables d'une évolution ultérieure.

Pour les classiques, un leucocyte est une cellule entière, et les leucocytes qu'on observe entre les cellules épithéliales proviendraient du tissu conjonctif sous-jacent où ils ont pris naissance. Je crois avoir été le premier à montrer qu'un leucocyte n'est qu'une cellule qui a perdu une portion de son corps cellulaire [1]; il peut prendre naissance aussi bien dans les cellules épithéliales elles-mêmes que dans le tissu conjonctif.

Si l'on examine des muqueuses normales ou si par voie expérimentale [2] on fait pénétrer des substances irritantes dans les cellules épithéliales ou le tissu mésodermique, on voit le cytoplasma de certaines d'entre elles se tuméfier, plus tard se fluidifier en partie, de sorte que le noyau et la portion périnucléaire du protoplasma deviennent libres.

Sur les tissus bien fixés, on peut suivre toutes les phases du processus; on y peut observer, sur les cellules encore réunies en tissu, tous les modes de dégénérescence nucléaire qui distinguent les diverses variétés de leucocytes : tantôt la substance du noyau

1. *Journal de l'Anatomie et de la Physiologie*, 1897, p. 461 et suiv.
2. *Soc. de Biologie*, 1886, p. 157; 1898, p. 1088, et 1902, p. 315.

se condense en un bloc massif de chromatine; tantôt la chromatine se morcelle en fragments qui prennent une configuration des plus variables.

Dans les conditions physiologiques et surtout lorsqu'on exagère le mouvement nutritif par les excitants mécaniques ou chimiques, un certain nombre d'éléments sortent du complexus cellulaire dont ils faisaient partie; une portion de leur protoplasma gonfle et se fluidifie et le reste devient libre sous la forme d'un leucocyte.

Tel est le mode de production du leucocyte qui rentre, à mon avis, dans les processus dégénératifs.

Enfin nous devons nous demander si la régression du leucocyte peut s'arrêter là et s'il serait capable même d'acquérir une nouvelle jeunesse par une sorte de retour à l'état embryonnaire (fibroblaste, etc.).

L'examen de la cornée durant les diverses phases de la cicatrisation ne m'a pas montré un seul phénomène qui puisse s'interpréter en faveur de la transformation d'un leucocyte en fibroblaste.

A mon avis, *les prétendus éléments embryonnaires sont des restes cellulaires ne possédant plus qu'un faible degré de vitalité. Ils procèdent de cellules dégénérées et disparaissent rapidement par liquéfaction totale ou par transformation hémoglobique.*

### *c) Prolifération des cellules fixes de la cornée dans la zone de transition.*

Armauer Hansen, Böttcher, Fuchs[1] ont insisté sur les changements de forme des cellules qu'on observe dans une plaie de la cornée après irritation. Ranvier (Voir plus haut p. 607) parle également de prolongements actifs qu'émetteraient les cellules fixes de la cornée. Ces fibres s'incurveraient pour recouvrir les bords de la plaie. Au lieu de prolongements bourgeonnants recouvrant les lèvres de la plaie, je n'ai pu voir que des lamelles cornéennes gonflées et en voie de désagrégation, et, entre ces lamelles, dans les espaces élargis, je n'ai observé que des restes cellulaires ou leucocytes. La zone traumatisée ne peut donc concourir à la réparation du tissu.

*Dans la zone voisine ou de transition*, les phénomènes sont tout différents : on y distingne les lamelles cornéennes ou faisceaux de

1. Voir les indications bibliographiques dans le travail cité de Kruse, *Archives de Virchow*, t. 128, 1892, p. 282.

fibrilles conjonctives et les lames protoplasmiques ou chromophiles qui entourent le noyau de la cellule fixe. Ces lames chromophiles et leurs noyaux s'hypertrophient et se divisent par voie mitosique pour produire des traînées de cellules jeunes. Ces jeunes générations continuent leur évolution progressive et élaborent de nouvelles lamelles cornéennes qui prennent la place d'une portion de tissu cornéen désagrégé.

En somme, la fragmentation du noyau et le développement d'éléments libres par fonte du corps cellulaire constituent un processus dégénératif, tandis que l'hypertrophie des cellules épithéliales et des cellules fixes de la cornée et leur division consécutive par voie mitosique déterminent le développement du tissu cicatriciel.

### *d) Causes prochaines de la cicatrisation.*

Comment expliquer cette tendance à la restauration des parties divisées, cette loi d'intégrité, comme on disait autrefois? Je ne crois pas qu'elle soit due aux variations ou changements de tension que déterminerait l'incision. En effet, une section sous-cutanée qui n'intéresse pas l'épiderme sus-jacent entraîne des modifications nutritives dans les cellules épithéliales et y augmente le nombre de divisions cellulaires. Après une incision de la cornée comprenant l'épithélium antérieur et une faible épaisseur du parenchyme, on constate l'hypertrophie des cellules épithéliales et la désagrégation des lamelles cornéennes et des cellules conjonctives fixes entamées par le couteau. Dans les conditions naturelles de l'adulte, l'usure de la trame conjonctive est si faible et si lente que le mouvement de rénovation et les transformations morphologiques et cellulaires nous échappent. L'examen microscopique nous montre des images qui nous font croire à une différence tranchée entre la cellule épithéliale et le tissu conjoncif.

Si, au contraire, nous divisons et détruisons mécaniquement quelques départements cellulaires, nous hâtons le cours de la désassimilation. Les liquides y affluent et les tissus lésés se tuméfient et se raréfient pour se résorber à la suite de leur liquéfaction.

Dans les éléments qui se trouvent dans le voisinage de cette zone de mortification ou de résorption, il y a également afflux de fluides nutritifs; mais, n'étant pas directement atteints par le traumatisme, ils ne se nécrosent point et subissent uniquement une assimilation plus

énergique; d'où hypertrophie et prolifération des cellules. Le processus aboutit à la formation d'éléments nouveaux qui commencent par combler la perte de substance et qui se transforment peu à peu en tissu cicatriciel. Cependant ce tissu cicatriciel n'est pas uniquement composé de tissu conjonctif, puisque la partie superficielle de l'épithélium du bouchon persiste à l'état de cellules épithéliales.

Ce résultat prouve que, quand l'équilibre chimique est rétabli entre les éléments d'une membrane ou d'une région, l'évolution des uns est dans une étroite dépendance de celle des autres. Il suffit, en effet, de précipiter la désassimilation du *produit* (tissus sous-dermiques) en en détruisant mécaniquement quelques portions, pour exagérer la nutrition, la croissance et la multiplication des cellules productrices ou épithéliales et accélérer leur transformation en tissu conjonctif.

*Au point de vue évolutif*, les théories classiques fourmillent d'inconséquences et de contradictions. On commence par affirmer que tout l'organisme dérive des cellules épithéliales qui constituent, dans le principe, le jeune être tout entier. Plus loin, on soutient que l'épithélium n'a plus, chez l'être plus âgé, qu'un rôle protecteur; son évolution se borne à fournir des lambeaux qui se desquament. Chez l'embryon, les éléments du mésoderme descendent des cellules épithéliales et évoluent de la surface vers la profondeur; chez le fœtus et l'adulte, les cellules mésodermiques assumeraient le rôle d'éléments formatifs et évolueraient de la profondeur vers la surface. Les papilles dermiques, par exemple, résulteraient de la prolifération et du soulèvement des couches superficielles du derme.

Toutes ces théories ne reposent que sur des apparences; en réalité, les papilles dermiques se développent d'après un mécanisme identique à celui du mésoderme primitif.

En étudiant le développement des papilles dermiques dans la muqueuse glando-préputiale des jeunes chiens, j'ai[1] observé, en effet, dans l'épithélium des modifications identiques à celles qui se produisent dans le bourgeon de régénération : « Les deux ou trois assises de cellules épithéliales qui coiffent le *sommet* des papilles, ai-je dit (*loc. cit.*, p. 1148), subissent des modifications structurales et évolutives; dans l'intervalle des granules chromophiles se produisent des traînées abondantes d'hyaloplasma; à la périphérie du

1. Sur la structure et l'origine épithéliale des papilles dermiques, *C. R. de la Société de Biologie*, 1898, p. 1147.

corps cellulaire, les granules disparaissent même, sauf au niveau des irradiations chromophiles. Ce changement de structure est accompagné d'un accroissement du corps cellulaire. Après avoir subi ces modifications, la cellule épithéliale s'est transformée en un élément étoilé de la charpente.

« Sur les *parties latérales* dans la papille, il est plus facile de suivre le processus, parce qu'il s'y déroule plus lentement... Les éléments de la charpente papillaire sont ainsi, ai-je conclu, des descendants des cellules épithéliales dont la structure s'est modifiée et qui se sont hypertrophiées. »

Les résultats fournis par l'histogénèse et par l'expérimentation sont à tous égards concordants et peuvent être formulés dans une seule et même proposition : *la cellule épithéliale est l'élément primordial de l'organisme et continue, la vie durant, à produire des générations cellulaires qui se transforment en tissu conjonctif du derme.*

## V

### Conclusions générales.

Lorsqu'on pratique une solution de continuité sur la cornée, l'épithélium répond à l'irritation par des modifications progressives, tandis que le tissu propre de la cornée commence par présenter des altérations régressives.

Les cellules épithéliales s'hypertrophient et se transforment en éléments réticulés; d'où la formation d'un bourgeon épithélial qui ne tarde pas à combler la solution de continuité.

L'hyperplasie complète le processus : témoin les nombreuses images mitosiques qu'on observe dans les cellules du bourgeon épithélial.

Les altérations régressives du parenchyme cornéen se traduisent, sur les lèvres de la plaie, par la raréfaction des lames cornéennes, le développement des espaces ou lacunes vides, la tuméfaction des cellules conjonctives et leur fragmentation en éléments libres, ou leucocytes, qui infiltrent les bords de la solution de continuité.

Pendant que les portions dégénérées du parenchyme cornéen et les leucocytes se résorbent, la cicatrice définitive se développe aux dépens du bourgeon épithélial et des portions circonvoisines du

tissu propre de la cornée. Le bouchon épithélial émet des bourgeons secondaires qui s'avancent dans les lacunes agrandies du parenchyme cornéen; les cellules épithéliales de ces bourgeons secondaires subissent, comme celles du bouchon principal, la transformation réticulée, puis conjonctive.

La part que les cellules conjonctives du parenchyme cornéen prennent au développement de la cicatrice définitive est faible et tardive. Celles qui interviennent sont surtout les cellules conjonctives qui se trouvent à une certaine distance de la solution de continuité : après s'être hypertrophiées, elles se divisent par voie mitosique et les jeunes cellules qui prennent ainsi naissance concourent à la néoformation conjonctive dont la portion centrale et principale est, nous le savons, d'origine épithéliale[1].

1. J'ai montré plus haut (p. 620 et suivantes) que chez certains Invertébrés, la *régénération* se fait aux dépens d'un bourgeon épithélial qui reproduit les tissus conjonctif, musculaire, nerveux, etc. Pendant que je corrigeais les épreuves de la deuxième partie de mon mémoire, j'ai pris connaissance d'un travail récent de Ian Hirschler (*Anatomischer Anzeiger*, 15 octobre 1903, p. 612) qui confirme ces données chez les Arthropodes. Lorsqu'on enlève aux larves de Lépidoptères les derniers segments abdominaux, ceux-ci se régénèrent principalement aux dépens de cellules fournies par l'épithélium (hypoderme et revêtement épithélial des trachées) du tégument externe. Donc chez les Annélides, les Arthropodes et les Mammifères, les pertes de substance qui comprennent l'épiderme et les tissus sous-jacents sont séparées par un *bourgeon épithélial* dont les cellules se différencient ultérieurement en tissus plus complexes et plus élevés en organisation.

RECHERCHES SUR LE DÉVELOPPEMENT

# DES CAPSULES SURRÉNALES

CHEZ LES VERTÉBRÉS SUPÉRIEURS

**Par le Dr A.-H. SOULIÉ**
Agrégé d'anatomie à la Faculté de médecine de Toulouse.

(*Suite et fin* [1].)

---

## III

## CONSIDÉRATIONS GÉNÉRALES SUR L'ÉVOLUTION ET SUR LA VALEUR FONCTIONNELLE DES CAPSULES SURRÉNALES CHEZ LES VERTÉBRÉS SUPÉRIEURS.

Avant de résumer sous forme de conclusions les principaux résultats qui nous paraissent se dégager de l'ensemble de nos recherches, nous croyons intéressant d'exposer quelques considérations générales sur l'évolution et sur la valeur fonctionnelle des organes surrénaux dans la série des Vertébrés et en particulier chez les Amniotes. Nous diviserons cette étude générale, pour laquelle nous mettons à profit aussi bien les faits acquis à la science que ceux résultant de nos propres observations, en quatre parties que nous présenterons dans l'ordre suivant :

1° Le développement ontogénique de l'organe surrénal;
2° Le développement phylogénique de cet organe;
3° Les capsules surrénales accessoires;
4° La valeur fonctionnelle des capsules surrénales.

1. Voir pages 197, 390 et 492.

### 1° *Développement ontogénique de l'organe surrénal.*

Nous pouvons ramener à une description schématique assez simple l'évolution ontogénique de la capsule surrénale, chez les Vertébrés. On sait, en effet, que l'organe surrénal, chez les Batraciens, chez les Reptiles, chez les Oiseaux et chez les Mammifères, se compose de deux substances, l'une appelée corticale et l'autre médullaire. Quoique consacrées par l'usage, ces dénominations sont vicieuses, puisqu'elles ne sont justifiées que pour la classe la plus élevée des Vertébrés, les Mammifères. Toutefois, pour ne rien innover, nous nous en tiendrons à ces termes et nous examinerons, d'une manière générale, comment se constituent ces deux substances.

*A*. Substance corticale. — Qu'il s'agisse de la substance corticale de l'organe surrénal des quatre classes les plus élevées des Vertébrés ou de la formation qui lui correspond chez les Poissons (corps interrénal des Sélaciens, corps suprarénal des Téléostéens et des Ganoïdes d'après les homologies de Swale Vincent), le mode de développement est le même dans toute la série. En effet, les recherches de Rabl et celles toutes récentes de H. Poll (avril 1903) ont montré que le corps interrénal des Sélaciens se constitue par la prolifération des éléments de l'épithélium du cœlome, et cela sur une assez grande étendue, le long de la racine du mésentère postérieur. Le résultat de cette prolifération est la formation d'une série de corps interrénaux superposés les uns aux autres en dedans des reins et en avant de la colonne vertébrale; on sait, en effet, que le corps interrénal est d'abord constitué par des ébauches primitivement paires (van Wijhe, 1889) et que chez les raies il est formé par une série de nodules asymétriques (Grynfeltt, 1903). De même, chez les Batraciens apodes, Brauer a pu constater que la substance corticale de l'organe surrénal provenait de l'épithélium du cœlome, et se disposait sous la forme de petits amas isolés, et d'apparence segmentaire dans la région supérieure et moyenne de la cavité du cœlome, tendant au contraire à se fusionner à mesure que l'on s'approche du cloaque. L'origine mésothéliale de la capsule surrénale, ou seulement de la substance corticale, admise par Mihalovics chez les Reptiles, par Valenti et par Janošik chez les Mammifères, et par Fusari chez les Mammifères et les Oiseaux, semble donc jus-

tifiée par ce que l'on observe chez les Vertébrés inférieurs. Ce sont les recherches de ces auteurs que nous avons étendues à de nombreux types de Vertébrés supérieurs chez lesquels nous avons suivi pas à pas l'évolution de l'ébauche corticale. En comparant les résultats que nous avons obtenus avec les observations de H. Poll sur les Sélaciens, nous pouvons affirmer que le mode de développement du corps interrénal et celui de la substance corticale des Amniotes sont identiques. Nous allons donc exposer, sous une forme synthétique, cette évolution de la substance corticale chez les Vertébrés supérieurs.

De très bonne heure dans l'ontogénèse de l'appareil uro-génital, et peu après l'apparition du pronéphros, quelquefois lorsque ce dernier est en voie de régression, et que le corps de Wolff est en voie de développement, on remarque que la partie de l'épithélium cœlomique qui revêt la face interne du mésonéphros augmente sensiblement d'épaisseur, et qu'il se constitue au voisinage de la racine du mésentère une série de centres de prolifération épithéliale, qui se superposent plus ou moins régulièrement, mais qui n'ont jamais un type métamérique parfait. Ces centres de prolifération sont voisins de l'épithélium germinatif de Waldeyer, dont ils peuvent, à la rigueur, représenter une partie non différenciée ou n'ayant pas évolué dans le sens génital. En tout cas, formations génitales et surrénales sont distinctes; elles ne sont même pas toujours contemporaines, puisque, fréquemment, l'apparition des centres de prolifération surrénale précède celle de l'épithélium germinatif, ou tout au moins son soulèvement en éminence génitale. Bien que la limitation des deux formations surrénale et génitale ne soit pas toujours facile à indiquer, puisqu'on peut retrouver des ovules primordiaux jusque dans la racine du mésentère, chez le poulet (Waldeyer, Nussbaum), nous croyons que, dans la généralité des cas, chez les Amniotes, cette région de l'épithélium du cœlome peut se diviser en deux parties, l'une interne, moins large et plus allongée, la *zone* ou *région surrénale*, et l'autre, plus épaisse, la *zone génitale*.

La zone surrénale, comprise entre la racine du mésentère et la zone génitale, s'étend en haut vers le sommet du corps de Wolff, et dépasse supérieurement la zone génitale, mais elle reste toujours à une notable distance (entre 250 et 500 μ) au-dessous du pronéphros ou de ses rudiments. Vers la partie inférieure, elle est beau-

coup moins étendue chez les Amniotes que chez les Amphibiens, où elle atteint le voisinage du cloaque; chez les Vertébrés supérieurs, elle ne descend guère au-dessous de l'origine des artères omphalo-mésentérique ou mésentérique supérieure. En général, elle répond au tiers ou à la moitié supérieure du corps de Wolff, et l'on peut dire que sa longueur moyenne n'excède pas 1,5 mill. dans les premiers stades de son apparition.

L'aspect extérieur de la zone surrénale est un peu variable suivant les animaux : tantôt, elle est à peu près lisse, comme c'est le cas chez les Oiseaux et chez quelques Mammifères; tantôt, au contraire, elle est chagrinée, gaufrée, parcourue par des sillons ou des dépressions (Ruminants et Rongeurs) qui ne diffèrent que par leur position et leur profondeur des dépressions analogues que l'on observe au niveau de l'organe génital femelle. Sur une coupe isolée, on pourrait être amené à considérer ces sillons comme des néphrostomes du mésonéphros.

C'est de cette zone surrénale que va dériver l'ébauche corticale de la capsule; mais, ici encore, le mode de formation n'est pas identique pour tous les groupes de Vertébrés supérieurs. On peut reconnaître deux processus principaux : ou bien l'ébauche corticale se constitue aux dépens des centres mésothéliaux par une prolifération diffuse, les Ruminants en sont le prototype; ou bien cette ébauche se forme par la fusion secondaire de bourgeons, émanés des centres de prolifération distincts, et qui restent quelque temps rattachés à leur lieu d'origine par un mince pédicule (perruche, taupe). Chez quelques animaux, comme le poulet, on observe un mode intermédiaire, la prolifération se faisant par de rares bourgeons et par une multiplication diffuse et assez abondante des éléments. En résumé donc : *la première ébauche de la substance corticale se constitue aux dépens de l'épithélium du cœlome par bourgeonnement ou par prolifération diffuse.*

Les éléments proliférés se groupent bientôt sous la forme de petits nodules facilement reconnaissables au sein du mésenchyme par leurs caractères épithéliaux; et, comme les centres d'origine se trouvent placés au voisinage des veines rénales efférentes antérieures du mésonéphros, et de leur tronc collecteur commun, la veine interne du corps de Wolff, les nodules surrénaux se mettent en contact avec ces vaisseaux veineux, auxquels ils adhèrent bientôt intimement.

Cette dérivation des bourgeons surrénaux a été interprétée d'une façon spéciale par Aichel, chez les Sélaciens et chez les Mammifères. Cet auteur considère que les bourgeons surrénaux se forment toujours (jusqu'aux Rongeurs) dans le fond de dépressions qui représentent les néphrostomes du mésonéphros. Nous avons montré, en étudiant le lapin, que cette assimilation n'était pas possible à cause de la position de ces pseudo-néphrostomes et des dimensions colossales qu'ils auraient. D'autre part, ces centres de prolifération ne pourraient, en aucun cas, être considérés comme ayant une relation quelconque avec le pronéphros ou ses résidus, non seulement à cause de la distance qui sépare ces deux formations, mais parce que, chez certains Amniotes (Oiseaux, taupe, par exemple), pronéphros et ébauche surrénale coexistent. On est donc amené à regarder la capsule surrénale comme un organe autonome, dérivant d'une ébauche propre, et non comme le résultat de la transformation d'organes atrophiés ou disparus. L'importance et la valeur fonctionnelle de la capsule surrénale chez l'adulte sont considérables, puisque son ablation ou son altération entraîne fatalement la mort de l'individu, ce qui n'est pas le propre d'un organe rudimentaire ou accessoire.

L'ébauche corticale, constituée par une série de nodules épithéliaux annexés aux parois des veines, va se conglober en un amas plus homogène, mais dont les limites ne sont pas très nettes; d'ailleurs, ces nodules vont se multiplier, s'étaler dans le mésenchyme et contracter des relations avec les organes voisins : glomérules et tubes wolffiens, organe génital, foie, etc. Ces rapports secondaires soit avec les parois des veines, soit avec les formations wolffiennes, ruinent les théories de Gottschau (origine de la capsule aux dépens des parois veineuses) et de Weldon (origine aux dépens du mésonéphros). D'ailleurs, si intime que paraisse le contact entre l'ébauche corticale et ces divers organes, on peut toujours reconnaître une cloison mésodermique interposée. Seules les relations avec l'organe génital sont si étroites qu'on ne peut différencier son tissu de celui de la surrénale; cette fusion, en apparence si parfaite, est une conséquence de leur communauté d'origine aux dépens de l'épithélium du cœlome, comme le remarque Mihalcovics. Il est pourtant facile de se rendre compte que ces connexions ne s'établissent que secondairement.

Après un certain nombre de multiplications cellulaires dans les

nodules de l'ébauche corticale, l'aspect de cette ébauche se modifie : elle apparaît alors comme une formation réticulée à éléments agencés en cordons pleins anastomosés, séparés par de nombreux capillaires. L'organisation de ces cordons surrénaux se poursuit de telle sorte que chaque cellule possède un « pôle vasculaire » renfermant le noyau, en rapport avec les parois des capillaires, et un « pôle fonctionnel » par lequel la cellule se met en relation avec les pôles homonymes des éléments voisins. C'est probablement vers ce pôle fonctionnel que s'accumulent les produits de la sécrétion interne de la glande surrénale, lesquels passent dans les vaisseaux sanguins ou peut-être dans les lymphatiques.

La disposition morphologique que nous venons de décrire, rappelle les descriptions histologiques de Swale Vincent sur le corps interrénal des Élasmobranches; elle répond à la structure définitive de la substance corticale des Amphibiens, des Reptiles et des Oiseaux.

Chez les Mammifères, l'évolution des cordons corticaux arrive à un degré de complexité beaucoup plus grand. Jusqu'au moment où les éléments médullaires pénètrent dans l'ébauche corticale, la structure de cette dernière rappelle celle observée chez les Reptiles et les Oiseaux adultes. L'ébauche corticale, envahie par les cellules médullaires, va, dès lors, s'accroître aux dépens des éléments corticaux les moins différenciés, ceux qui sont restés au contact de l'enveloppe fibreuse de l'organe, et qui se groupent en amas ou glomérules. Ils constituent ainsi une zone spéciale dite glomérulée, qui acquiert la valeur d'une couche germinative, ainsi que l'ont indiqué Gottschau et Canalis; en effet, les éléments de cette couche se multiplient rapidement, et donnent par une série de transition les cellules des zones fasciculée et réticulée. L'examen attentif de ces deux zones montre que la couche spongieuse (Guieysse) est le siège d'un travail fonctionnel énergique, et que c'est elle qui manifeste la première les symptômes de l'épuisement cellulaire (Bardier et Bonne). D'autre part, la zone réticulée dont les cellules deviennent granuleuses, et perdent leur noyau, mérite le nom de zone consomptive, que Gottschau avait attribué à l'ensemble de cette zone et de la substance médullaire. Les transformations des éléments de cette zone réticulée, chez l'adulte, ressemblent à celles que subissent les cellules de l'ébauche corticale, lesquelles, au cours du développement de la capsule chez les Mammifères, sont

englobées dans la substance médullaire. C'est, en somme, aux mêmes conclusions que Mulon est arrivé tout récemment par des considérations et des observations d'un autre ordre.

En résumé donc, les cellules de la substance corticale de la capsule surrénale, d'origine mésothéliale, se disposent de bonne heure sous la forme cordonnale des glandes réticulées à sécrétion interne, et conservent cette forme dans toutes les classes de Vertébrés, sauf chez les Mammifères. Chez ces derniers, probablement à cause du fonctionnement plus actif de la « glande corticale », il se produit une disposition nouvelle destinée à assurer la rénovation des cellules glandulaires.

*B.* Substance médullaire. — Les analogies établies par Balfour, Swale Vincent, etc., entre la substance médullaire des capsules surrénales et le corps suprarénal des Sélaciens ont trouvé une sérieuse confirmation dans les recherches de A. Kohn, sur les organes chromaffines, et de Grynfeltt sur les corps suprarénaux des plagiostomes. Tous ces organes sont caractérisés par un mode uniforme de constitution : ils sont tous composés par des cordons de cellules chromaffines, qui produiraient, d'après la plupart des physiologistes (ou emmagasinent, Vasale), un des principes les plus importants de la sécrétion interne de la capsule surrénale. Que représente cette substance médullaire? Quelle en est l'origine?

Les recherches anciennes de M. Braun, de Balfour, de Mitsukuri, etc., et celles plus récentes de Kohn, de Wiesel, ont montré le corps suprarénal comme la substance médullaire des capsules surrénales des Vertébrés supérieurs est, dès son apparition, en connexion intime avec le système sympathique. Mais, étant donnés la structure et le mode d'évolution de ces organes, il est évident, *à priori*, qu'ils ne constituent pas un dérivé du sympathique, mais plutôt une formation juxtaposée (partie glandulaire des ganglions sympathiques, Balfour). En effet, les éléments sympathiques, quel que soit l'endroit où ils se trouvent, évoluent vers le type nerveux, tandis que les éléments destinés à former les corps suprarénaux ou la substance médullaire des surrénales évoluent toujours vers le type des cellules chromaffines que l'on est dès lors autorisé à considérer comme « une espèce cellulaire nouvelle dans l'anatomie générale » (Kohn). Ces cellules, à caractère épithélial et glandulaire très net, ne dérivent donc pas des cellules sympathiques, mais d'éléments particuliers, annexés à

l'ébauche du système nerveux végétatif, dans lequel on peut les trouver répandues. D'ailleurs, comme le fait justement remarquer Swale Vincent, personne n'a jamais décrit de type cellulaire intermédiaire aux cellules sympathiques et aux cellules chromaffines, ce qui ne pourrait manquer d'exister, si ces différents éléments provenaient d'une seule et même ébauche. Il est certain que, dès les premiers stades du développement, la distinction est encore impossible à faire entre une cellule embryonnaire sympathique et une future cellule chromaffine, ces deux sortes d'éléments étant constitués par un noyau volumineux entouré d'une mince auréole de protoplasma. Mais leur évolution future confirme qu'il y a dans l'ébauche sympathique deux éléments distincts : c'est pour cela que, par opposition à la cellule sympathique embryonnaire, nous désignons sous le nom de *cellule parasympathique* la cellule surrénale médullaire embryonnaire ne possédant pas encore la chromaffinité. D'autre part, on ne saurait prétendre que, dans les premiers stades, cellules sympathiques embryonnaires et cellules parasympathiques représentent des éléments susceptibles d'évoluer dans un sens quelconque. Chaque cellule, à partir du stade où s'affirme la distinction des tissus et des organes, possède un certain degré de prédestination; c'est ainsi qu'une cellule d'aspect embryonnaire comme l'ostéoblaste donne toujours du tissu osseux. Enfin, il semble étrange qu'une cellule du type chromaffine, c'est-à-dire une variété de cellule glandulaire, puisse dériver d'un élément si hautement différencié que la cellule nerveuse même embryonnaire. Aussi, sans insister davantage sur ces considérations, nous paraît-il rationnel d'admettre que, annexés ou accolés à l'ébauche du système sympathique, et plus spécialement dans le sympathique abdominal, il existe des éléments particuliers, impossibles à distinguer à l'origine des autres cellules embryonnaires, mais portant en eux des caractères différents puisqu'ils évoluent toujours vers un type caractéristique, la cellule chromaffine.

Les éléments parasympathiques commencent, assez tard, leur évolution, alors que, dans les ganglions sympathiques, on aperçoit des neuroblastes très nets. Chez les Sélaciens, ils sont isolés en organes spéciaux, les corps suprarénaux; chez les Vertébrés supérieurs, ils se groupent en formations particulières qui contractent aussitôt des relations avec l'ébauche corticale surrénale, et on peut

dès lors les considérer comme représentant l'ébauche médullaire surrénale.

Les relations des ébauches corticale et médullaire varient sensiblement suivant les classes de Vertébrés, et nous aurons l'occasion d'y revenir ultérieurement. Qu'il nous suffise de dire que l'ébauche médullaire peut s'accoler à la corticale (Reptiles), la pénétrer d'une façon irrégulière (Oiseaux), ou être complètement englobée par elle (Mammifères). Quels que soient les rapports respectifs des deux ébauches, les cellules parasympathiques augmentent de volume, leur noyau s'entoure d'un corps protoplasmique n'ayant plus la forme d'une mince auréole, mais possédant des dimensions sensiblement supérieures à celles du noyau, et caractérisé surtout par son affinité pour les sels de chrome. Dès que cette chromaffinité est nette, les amas primitifs de cellules médullaires sont envahis par les capillaires sanguins autour desquels elles s'agencent en cordons anastomosés, constituant ainsi la glande surrénale médullaire. Contrairement à ce que l'on observe pour la substance corticale, ces cordons sont en général formés par un et plus rarement par deux éléments cellulaires dont le noyau occupe toujours la partie centrale.

Si l'on cherche à établir un parallèle entre l'évolution des cellules corticales et médullaires, on remarque que les éléments corticaux apparaissent les premiers, et ont un degré d'organisation très avancé lorsque les éléments médullaires commencent à se développer; la substance corticale atteint sa constitution définitive avant la naissance, alors que la médullaire n'a pas encore son organisation complète. Que penser, dans ces conditions, de certaines théories dualistes dont les partisans considèrent la capsule surrénale comme définitivement constituée, lorsque « les cordons sympathiques se sont mis en relation avec les cordons corticaux »? D'autre part, en suivant attentivement le développement de la substance médullaire, comme l'a fait Wiesel et comme nous l'avons fait nous-même, on acquiert très rapidement la conviction que cette substance n'a aucune relation ontogénique avec la corticale, comme le croyaient Janošik, Gottschau, etc., dont les théories ne peuvent d'ailleurs expliquer le simple accolement de deux substances (Reptiles).

En terminant ces considérations sur le développement ontogénique de l'organe surrénal, nous voudrions ajouter quelques mots

sur la manière dont les noyaux des deux substances se comportent vis-à-vis d'un réactif spécial, le bleu polychrome. Lorsqu'on traite par ce réactif des coupes de capsules surrénales, à différents stades d'évolution, et qu'on fait agir ensuite une solution de tannin avec ou sans colorant, on remarque qu'un certain nombre de noyaux ont pris une teinte bleue, d'autres une teinte rouge pourpre; ce sont les noyaux acides et basiques (Unna). En examinant attentivement ces deux variétés de noyaux, on constate que les rouges sont très riches en chromatine et que les bleus sont vésiculeux; toutefois, on ne peut tirer la moindre conclusion, ni sur leur mode de répartition, ni sur leur signification. Peut-être s'agit-il de deux états différents de fonctionnement. Les seules particularités qui nous aient frappé, c'est l'abondance des noyaux rouges, riches en chromatine, dans la zone glomérulée, ce qui pourrait la faire considérer comme une zone germinative, et l'existence dans les cellules de granulations ayant les mêmes élections colorantes que les noyaux; il y aurait donc des granulations basiques dans les cellules à noyaux basiques, et des granulations acides dans les cellules à noyaux acides.

### 2° *Développement phylogénique de l'organe surrénal.*

Nous avons examiné la manière dont l'organe surrénal se constitue chez les Vertébrés au moyen de deux ébauches distinctes; cherchons maintenant quels sont les rapports réciproques des deux substances dans les diverses classes de Vertébrés.

Bien que la capsule surrénale soit un organe propre aux Vertébrés, on peut dire qu'elle n'atteint son maximum de développement et de valeur fonctionnelle que chez les Vertébrés supérieurs. En effet, chez les Poissons, l'assimilation du corps interrénal à la substance corticale des Mammifères et des corps suprarénaux à la substance médullaire, établie par Balfour pour les Sélaciens, ne se justifierait ni pour les Téléostéens, ni pour les Ganoïdes, d'après Swale Vincent. Pour cet auteur, il y a homologie entre le corps interrénal des Sélaciens, le corps suprarénal des Téléostéens et des Ganoïdes et la substance corticale des Vertébrés supérieurs, mais les corps suprarénaux des Sélaciens, qui répondent à la substance médullaire des Mammifères, n'ont pas d'homologues chez les Téléostéens, ni chez les Ganoïdes. Quoi qu'il en soit de ces

homologies, les recherches expérimentales de Swale Vincent et les observations histologiques de A. Kohn et surtout de Grynfeltt, ont démontré que les corps suprarénaux étaient composés et se comportaient comme des glandes à sécrétion interne dont les éléments fonctionnels seraient les cellules chromaffines. D'autre part, l'étude histologique du corps interrénal des Sélaciens a aussi prouvé que cet organe possède une structure glandulaire, et que ses éléments renfermaient des graisses spéciales analogues à celles que l'on observe dans la substance corticale des Vertébrés supérieurs. Ces graisses sont, il est vrai, difficiles à mettre en évidence, car elles se teignent faiblement par l'acide osmique et se dissolvent facilement dans les essences servant au montage des préparations, mais on peut les observer dans le mélange d'Apathy (sucre et gomme). Nous arrivons ainsi par les caractères histologiques et fonctionnels à maintenir l'assimilation de Balfour, des organes surrénaux des Sélaciens à la capsule surrénale des Vertébrés supérieurs. Enfin, le mode de développement des formations interrénale et suprarénales des Élasmobranches est le même que celui des substances de la capsule surrénale des Vertébrés supérieurs. H. Poll a constaté que le corps interrénal est un dérivé de l'épithélium du cœlome, résultat identique à celui auquel nous ont conduit nos propres recherches sur les Vertébrés supérieurs. D'autre part Rabl, après Balfour et van Wijhe, conclut que la présence du corps suprarénal est liée à l'apparition du sympathique et qu'il se développe après le corps interrénal (l'interrénal sur des embryons de pristiurus de 55 protovertèbres, les suprarénaux sur ceux de 74 protovertèbres), faits qui concordent entièrement avec ce que nous avons dit au sujet de l'évolution des cellules parasympathiques. L'assimilation des corps suprarénaux des Sélaciens avec la substance médullaire des capsules des Vertébrés supérieurs est donc la constatation précise des faits.

Si, maintenant que cette assimilation est pleinement établie, nous examinons l'évolution successive des deux substances corticale et médullaire chez les Vertébrés supérieurs, nous pouvons reprendre et compléter les données premières de Mitsukuri. Bien que, chez les Batraciens anoures, on observe quelques rares cellules médullaires dans la substance corticale, chez les Apodes et, à un degré plus élevé de l'échelle animale, chez les Reptiles, on constate que la substance corticale est placée sous l'épithélium du cœlome en rela-

tion avec le corps de Wolff ou ses dérivés, et que la substance médullaire s'est disposée en arrière de la corticale (fig. 5). Chez les Batraciens, il existe encore une série de formations superposées (Brauer) sur une assez grande étendue, qui sont comme un souvenir éloigné de la disposition présentée par les Sélaciens et en particulier chez les raies; chez les Reptiles, l'organe est continu, assez allongé, ayant une disposition paire et symétrique. Chez les Reptiles, la capsule surrénale résulte de l'*accolement* de deux organes glandulaires à sécrétion interne.

Chez les Oiseaux, pendant la plus grande partie de l'incubation, les deux formations corticale et médullaire restent accolées, comme c'est le cas chez les Reptiles, la substance corticale prenant assez vite le type glandulaire cordonnal (fig. 14), tandis que la médullaire évolue plus lentement. Ce n'est guère qu'au voisinage de l'éclosion que la substance médullaire devient plus active, et qu'elle pénètre à l'intérieur de la corticale sous forme de cordons (fig. 15), de sorte que chez les jeunes Oiseaux (fig. 16) la capsule surrénale représente l'intrication de deux glandes à sécrétion interne. La glande corticale est formée de cordons clairs dont les cellules, comme chez les Reptiles, ont une double polarité; la glande médullaire, dont un assez grand nombre d'éléments restent encore étalés à la surface de la glande corticale, est formée de traînées de cellules chromaffines. Chez les Oiseaux, la capsule surrénale résulte donc de la *pénétration* et de l'*enchevêtrement* des deux glandes corticale et médullaire.

Chez les Mammifères, nous arrivons au maximum de complication, et, en suivant le développement ontogénique de la capsule surrénale, on peut observer en quelque sorte les stades principaux que nous venons de décrire chez les Reptiles et chez les Oiseaux. Pendant une première phase, l'ébauche corticale se développe sous la forme d'amas mésothéliaux, puis de cordons épithéliaux anastomosés à éléments clairs et s'entoure d'une enveloppe mésenchymateuse. C'est à la fin de cette période que commence l'évolution de la substance médullaire qui se distingue des amas sympathiques, et vient s'appliquer contre l'ébauche corticale. Cette première phase sera donc le *stade d'accolement* des deux substances (Batraciens et Reptiles). Peu après, les éléments parasympathiques envahissent l'ébauche corticale; dans l'intervalle des cordons corticaux, ils ne tardent pas à s'anastomoser et l'on assiste

à une deuxième phase répondant au *stade de pénétration et d'enchevêtrement* des deux substances (Oiseaux).

Mais l'ébauche corticale, envahie par la médullaire, va se reconstituer autour de cette dernière, par la prolifération des éléments jeunes restés sous l'enveloppe conjonctive de l'organe, tandis que les éléments corticaux emprisonnés entre les cordons médullaires vont peu à peu être étouffés par ceux-ci. Dès lors, chaque substance va évoluer pour son propre compte; la substance corticale augmente de volume, et ses éléments se transforment de manière à prendre un arrangement cordonnal définitif représenté par trois modalités successives figurées par les trois zones de l'adulte. La zone glomérulée devient la zone germinative; la zone fasciculée, et surtout sa couche spongieuse, représente la zone fonctionnelle par excellence, comme nous le verrons plus loin; la zone réticulée, c'est la zone consomptive (dans un sens plus restreint que ne l'employait Gottschau), puisque les éléments qui la constituent deviennent d'abord volumineux, puis perdent leur noyau et se désagrègent. La substance médullaire, d'abord formée d'amas isolés, puis de cordons anastomosés, augmente également de volume; ses éléments deviennent chromaffines. Les cordons médullaires, sans doute entravés du côté périphérique par l'accroissement de la substance corticale, poussent vers le centre, étouffent peu à peu les cordons corticaux emprisonnés au stade de pénétration, et finissent par constituer une masse centrale homogène. Le résultat est que, au moment de la naissance ou peu après, la substance médullaire est complètement englobée par la corticale; nous appellerons cette dernière phase le *stade de l'englobement définitif*.

En résumé, l'évolution phylogénique de l'organe surrénal dans la série des Vertèbrés comprend quatre stades que l'on retrouve dans l'évolution ontogénique des deux substances de cet organe chez les Mammifères : 1° le stade de la séparation des deux ébauches ou des deux substances (Sélaciens); 2° le stade de l'accolement (Batraciens et Reptiles); 3° le stade de la pénétration et de l'enchevêtrement (Oiseaux); 4° le stade de l'englobement total et définitif de la médullaire par la corticale (Mammifères).

L'existence de ganglions nerveux dans la capsule surrénale résulte, sans doute, des connexions intimes qu'affectent, avec le sympathique abdominal, les cellules parasympathiques; celles-ci entraînent avec elles, au stade de pénétration, des éléments ner-

veux. Ces formations nerveuses ne se rencontrent guère que chez les Oiseaux et les Mammifères, les seuls Vertébrés chez lesquels on observe le stade de pénétration de la substance médullaire dans la corticale.

La situation définitive de la capsule surrénale n'est pas la même dans la série des types supérieurs de Vertébrés. L'organe surrénal conserve dans la classe des Batraciens, des Reptiles et des Oiseaux ses connexions primitives. Son adhérence précoce et intime avec la veine cave inférieure à droite et la veine rénale à gauche se maintient toujours. Chez les Batraciens, la capsule reste sur la face antérieure du mésonéphros où elle s'est développée. Chez les Reptiles et chez les Oiseaux, le corps de Wolff, devenu annexe de l'organe génital, conserve sa position primitive; par suite, l'organe surrénal accolé aux veines et aux dérivés wolffiens, se trouve placé au-dessus du rein et derrière l'organe génital, entre les veines et l'épididyme ou l'époophore. Chez les Mammifères enfin, par suite de la migration du testicule et de l'ovaire, qui entraîne les dérivés du corps de Wolff, la capsule surrénale maintient ses connexions avec les vaisseaux veineux, et perd ses relations avec l'épididyme ou l'époophore, mais elle en contracte de spéciales avec le rein. Toutefois, ses rapports avec ce dernier organe sont quelque peu variables : tantôt la capsule est surrénale, tantôt elle est placée le long du bord interne ou de la face postérieure du rein. Ces différences de position sont peut-être le résultat de variations dans l'accroissement de volume du rein définitif, et peut-être d'un léger degré de migration ascendante de cet organe.

### 3° *Capsules surrénales accessoires.*

On a trouvé des capsules surrénales accessoires en rapport avec la plupart des viscères abdominaux, et on peut réunir les diverses variétés décrites par Marchand, Dagonet, Chiari, etc., dans les groupes suivants établis d'après leur topographie :

Capsules surrénales accessoires situées dans : 1° la capsule surrénale elle-même (enveloppe ou substance corticale); 2° les viscères abdominaux (foie, pancréas) ou le mésentère; 3° l'appareil excréteur définitif (rein, uretère); 4° l'appareil génital (testicule, corps d'Highmore, épididyme, cordon spermatique, ovaire et annexes, ligament large, etc.); 5° le système sympathique.

D'après la plupart des auteurs, ces capsules accessoires doivent être considérées comme des fragments détachés de l'organe principal, et leur déplacement est une conséquence de la migration des organes, en particulier du testicule et de l'ovaire. Dans son mémoire, Aichel distingue deux variétés de capsules accessoires : les capsules accessoires proprement dites, et les capsules déplacées ou de Marchand. Les premières, comme les secondes, se développent aux dépens des canalicules transversaux du mésonéphros, ce qui permet à l'auteur de les assimiler au corps suprarénal des Vertébrés inférieurs. Quant aux capsules principales, dérivées des entonnoirs du mésonéphros, elles représentent le corps interrénal. Dans ces conditions, les capsules accessoires ou déplacées constituent une formation normale au même titre que les capsules principales. Nous nous sommes suffisamment expliqué sur ces homologies pour n'avoir pas à y revenir; nous ferons seulement remarquer que Aichel n'indique pas les divers stades de la transformation des restes wolffiens en capsules surrénales accessoires, et que l'on a fréquemment assisté à la transformation de ces restes wolffiens en productions kystiques.

Nous avons eu l'occasion, au cours de nos descriptions, de signaler l'existence de capsules surrénales accessoires; ces capsules, manifestement détachées de l'ébauche principale, peuvent se trouver en relations avec tous les organes avec lesquels sont en rapport non seulement l'ébauche corticale, mais aussi l'ébauche médullaire, c'est-à-dire, l'épithélium du cœlome, le mésentère vers sa racine, le corps de Wolff ou ses dérivés et leurs mésos, le foie, le rein, l'organe génital, les ganglions sympathiques et enfin la capsule surrénale elle-même.

D'après les observations que nous avons pu faire au cours de nos recherches, et d'après les considérations générales qui précèdent, nous croyons pouvoir ranger les capsules surrénales accessoires en trois groupes :

*a*) Les capsules surrénales accessoires, uniquement formées de substance corticale, dérivent de l'ébauche corticale. Cette ébauche, on le sait, est proportionnellement très étendue au début; certains amas épithéliaux peuvent, pendant les premiers stades du développement, se trouver isolés par une enveloppe mésenchymateuse, et conserver des rapports plus intimes avec les organes voisins de leur lieu de formation qu'avec la capsule principale elle-même. Ces

capsules peuvent être assimilées aux nodules isolés dont l'ensemble, chez certains Poissons, constitue le corps interrénal (cas des raies, d'après Grynfeltt). Ainsi s'explique facilement leur existence dans le voisinage de l'organe principal; leur présence loin de la capsule principale est une conséquence de la migration des organes génitaux et du déplacement parallèle des formations wolffiennes qui leur sont annexées. Au point de vue de leur constitution, ces capsules accessoires offrent la structure de la substance corticale embryonnaire, ou bien présentent tous les stades de l'évolution de cette substance corticale avec ses trois zones caractéristiques.

*b*) Les capsules surrénales accessoires, représentées par des formations composées principalement de cellules chromaffines, proviennent de l'ébauche médullaire. Ces capsules, moins connues que les précédentes, sont le résultat de la prolifération isolée des amas parasympathiques qui n'ont pas pénétré dans l'ébauche corticale; l'organe parasympathique de Zuckerkandl nous paraît en être un cas particulier, et il existe des formations analogues dans tout le sympathique abdominal (Stilling). Ces capsules accessoires représentent des formations analogues aux nodules isolés des corps suprarénaux des Sélaciens.

*c*) Les capsules surrénales accessoires peuvent, dans certains cas, contenir les deux substances corticale et médullaire à leurs différents stades d'évolution. Cette variété peut provenir d'une partie détachée de l'organe principal à un stade assez avancé du développement, ou plus probablement de la pénétration dans une capsule accessoire corticale de quelques cellules parasympathiques.

En général, ces diverses variétés de capsules accessoires restent rudimentaires et passent inaperçues; leur hypertrophie, dans le cas de lésions pathologiques ou d'ablation expérimentale, attire alors l'attention. Si elles ne suivent pas la progression des organes principaux, c'est probablement à cause de l'absence de connexions vasculaires suffisantes pour leur fonctionnement.

En résumé, il peut donc exister trois variétés de capsules surrénales accessoires disséminées dans les divers organes de la cavité abdominale en rapport avec les ébauches surrénales primitives. Ces capsules accessoires peuvent passer inaperçues et persister à l'état embryonnaire pendant toute la vie, comme c'est le cas de la plupart des capsules accessoires d'origine corticale. Quelques-unes

(capsules d'origine médullaire, organe de Zuckerkandl) s'atrophient même et disparaissent entièrement, sans doute parce qu'elles ne possèdent pas de relations avec la substance corticale avec laquelle elles doivent contracter une association fonctionnelle nécessaire.

### 4° *Valeur fonctionnelle des capsules surrénales.*

Les recherches expérimentales ont, depuis longtemps, montré que les capsules surrénales se comportent comme des glandes à sécrétion interne. Négligeant complètement le côté historique de cette question, nous jugeons inutile de rappeler les anciennes hypothèses et les diverses théories sur le rôle des capsules depuis le mémoire d'Addison (1855) et les observations de Brown-Séquard (1856-59) qui avait posé en principe que les organes surrénaux sont essentiels à la vie. MM. Abelous et Langlois (1891-92) ont, les premiers, rigoureusement précisé l'importance fonctionnelle de ces glandes, en démontrant tout d'abord que leur destruction totale amène fatalement et rapidement la mort. Ils ont établi, de plus, que ces organes produisent une substance particulièrement active, et qu'ils sont chargés de modifier, de neutraliser ou de détruire les poisons fabriqués au cours du travail musculaire, et qui s'accumulent dans l'organisme après la destruction des capsules. Depuis, rien n'est venu infirmer la valeur de cette affirmation, admise à l'heure actuelle par tous les auteurs.

Mais quelle est la nature des substances qui sont sécrétées dans le parenchyme surrénal, et quelle est la partie de la glande véritablement active? Telles sont les questions auxquelles les expérimentateurs se sont efforcés de répondre. Il était assez naturel de chercher à isoler dans l'extrait surrénal les éléments qui lui confèrent son activité propre ; aussi les tentatives de ce genre ont-elles été particulièrement nombreuses. C'est ainsi que, dès 1886, Guarnieri et Marino-Zucco admettent que cette substance spécifique est un phosphoglycérate de neurine; en 1896, Mulhmann avance que ce composé n'est autre que la pyrocatéchine. Mais l'analyse des symptômes présentés par les animaux auxquels on injecte de la neurine et de la pyrocatéchine, démontre que ces corps ne sont pas ceux qui confèrent au liquide capsulaire ses propriétés physiologiques. La même année, Frænkel obtient avec les capsules surrénales une substance qu'il appelle *sphygmogénine*, plus active que la

pyrocatéchine, et en différant par plusieurs caractères. Fürth (1897) prépare le principe actif des surrénales sous forme d'un composé ferrique, la *suprarénine*, et presque en même temps, Abel et Crawford, traitant l'extrait capsulaire aqueux par le chlorure benzoylique et l'hydrate de sodium, obtiennent un composé benzoylique qu'Abel désigne sous le nom d'*épinéphrine*. La question en était là, lorsque Takamine (1901) isola le principe actif des capsules surrénales sous la forme d'une substance blanchâtre, micro-cristalline, l'*adrénaline*, éminemment active, et possédant des propriétés physiologiques analogues à celles de l'extrait des capsules surrénales; ce principe donne avec le perchlorure de fer la réaction bleu verdâtre signalée par Vulpian (1856). Au point de vue physiologique, l'adrénaline représente donc la forme la plus pure sous laquelle on ait pu obtenir le principe actif de la surrénale, mais il reste encore à déterminer son mode de formation, ses variations quantitatives par rapport aux diverses conditions fonctionnelles de l'organisme, et à rechercher également si les capsules surrénales ne donnent pas naissance à d'autres composés chimiques.

L'histophysiologie peut seule nous éclairer sur la partie de la glande qui, par son activité sécrétoire, concourt à la formation des produits capsulaires, mais cette question, encore à l'étude à l'heure actuelle, est entourée de grandes difficultés. A ne s'en tenir qu'aux propriétés de l'extrait surrénal, il semble bien que la substance médullaire représente l'élément sécrétoire de la glande. En effet, celle-ci donne un extrait plus actif que celui de la substance corticale. Cette conclusion trouve un appui sérieux dans les dernières expériences de Vasale (1902). Cet auteur a observé que l'ablation complète de la substance médullaire avec intégrité de la corticale provoque la mort des animaux, comme l'ablation de la capsule tout entière; l'ablation incomplète entraîne toute une série de troubles, mais permet à l'animal en expérience une survie de 3 à 4 semaines. Les recherches de Salvioli et Pezzolini (1902) ont eu pour but d'étudier l'action séparée des extraits de substance corticale et médullaire. Ces auteurs ont constaté tout d'abord que l'extrait médullaire est plus toxique que l'extrait cortical dont l'action sur la pression sanguine est moins intense et moins durable. Allen Cleghorn a montré que cette action de la substance médullaire produit des résultats essentiellement différents de ceux que l'on obtient par l'injection des extraits de ganglions sympathiques,

dont le rôle le plus important est l'abaissement de la pression sanguine, et la diminution du tonus musculaire. Ce rôle antagoniste des extraits médullaires de la surrénale et des ganglions sympathiques est un argument puissant en faveur de leur diversité d'origine, d'autant que Swale Vincent a démontré la communauté d'action des corps suprarénaux et de la substance médullaire.

Les recherches physiologiques tendent donc à attribuer le rôle prépondérant à la substance médullaire, mais il ne faudrait pas en conclure que celui de la substance corticale est nul. En effet, Guieysse (1901) conclut de ses recherches que les produits de sécrétion de l'écorce aboutissent aux énormes sinus placés au contact de la moelle, mais qu'il est impossible de savoir si ces produits sont modifiés par l'adjonction d'une sécrétion médullaire. De leur côté, Bardier et Bonne (1903) admettent que des trois zones de la substance corticale, c'est la couche spongieuse qui réagit le plus manifestement; c'est la seule qui soit manifestement épuisée, lorsqu'on tue un animal par la fatigue.

L'étude des greffes a montré à H. Poll (1900) que la substance médullaire se nécrose très vite, et qu'il en est de même, mais plus lentement, pour les zones fasciculée et réticulée, tandis que la glomérulée et la couche spongieuse donnent naissance à de gros éléments riches en granulations graisseuses. Enfin M. et Mme Cristiani (1902) admettent que l'insuffisance fonctionnelle des greffes est due à une reconstitution incomplète de la substance médullaire; celle-ci a complètement disparu, alors que la régénération de la substance corticale est parfaite. Ajoutons encore, pour terminer cette partie physiologique, que Biedl (1902) a obtenu avec des extraits de l'organe de Zuckerkandl les mêmes résultats qu'avec des extraits médullaires.

La conclusion qui s'impose de ces recherches expérimentales est que la substance médullaire paraît avoir une valeur fonctionnelle prédominante, mais qu'il ne faut pas faire abstraction de la substance corticale; substance corticale et substance médullaire, de même que les corps interrénal et suprarénaux, constituent une association fonctionnelle de deux organes glandulaires également nécessaires au fonctionnement normal de l'organisme.

## CONCLUSIONS

1° La capsule surrénale est essentiellement constituée, chez les Amniotes, par deux substances improprement appelées substance corticale et substance médullaire, puisque ces deux termes ne justifient leur signification que chez les Mammifères.

2° La substance corticale apparaît la première au cours du développement ontogénique; elle se montre peu après le corps de Wolff, et elle précède à peine l'organe génital; la substance médullaire est en connexion avec le sympathique abdominal dont elle se différencie assez tard.

### *Substance corticale.*

3° Chez les Amniotes, la substance corticale se forme aux dépens de l'épithélium du cœlome (mésothélium) dans une région spéciale, la « zone ou région surrénale ». Cette région, limitée en dedans par la racine du mésentère, et en dehors par l'éminence génitale, dépasse la partie supérieure de cette dernière, mais n'atteint jamais le sommet du corps de Wolff; en bas, elle ne descend pas au-dessous de l'origine de l'artère mésentérique supérieure.

4° L'ébauche corticale se constitue aux dépens d'une prolifération des éléments de la zone surrénale; cette prolifération est diffuse chez la plupart des Amniotes, mais chez quelques types (perruche, Rongeurs, Insectivores) elle se présente sous la forme de bourgeons épithéliaux pleins. Dès leur apparition, les bourgeons, ou les éléments résultant de la prolifération diffuse, se mettent en rapport avec les vaisseaux veineux de la région, et en particulier avec les veines rénales efférentes antérieures du mésonéphros ou avec leur tronc collecteur, la veine interne du corps de Wolff. Les veines rénales efférentes ont un aspect assez régulièrement segmentaire, et donnent, par suite, un faux aspect métamérique à l'ébauche corticale, lorsqu'on examine des coupes longitudinales.

4° Dès que l'ébauche corticale a pris contact avec les vaisseaux veineux, les éléments qui la constituent se multiplient activement, et, comme ils se trouvent en plein mésenchyme, ils contractent des connexions intimes et plus ou moins précoces avec : 1° les glomérules et les tubes segmentaires du corps de Wolff; 2° l'organe

génital; 3° le foie; 4° le mésentère, etc. Ces connexions sont très importantes, car elles suffisent à expliquer l'existence de capsules surrénales accessoires, leur situation, ainsi que la constitution des capsules dépourvues de substance médullaire.

5° Les rapports de l'ébauche corticale avec les parois veineuses, les tubes et les glomérules wolffiens, etc., étant secondaires, on ne saurait admettre les différentes théories d'après lesquelles l'organe surrénal dériverait du mésonéphros (Weldon, Aichel, etc.) ou du mésenchyme qui entoure la paroi des veines (Braun, Gottschau). Il n'est pas possible, d'autre part, de considérer la capsule surrénale comme provenant du pronéphros (Semon, H. Rabl) ou de ses restes embryonnaires. Chez la plupart des Mammifères, en effet, il n'existe aucune formation assimilable à un pronéphros, et, chez la taupe par exemple, ainsi que chez les Oiseaux, l'ébauche capsulaire se montre déjà nettement à une époque où le pronéphros est en pleine évolution; la distance entre ces deux formations est trop considérable pour qu'on puisse songer à établir la moindre relation entre elles. Enfin, l'apparition de l'ébauche corticale en plein mésoderme (v. Brunn, Kölliker, Balfour, etc.) répond manifestement à un stade secondaire.

6° Lorsque l'ébauche corticale est constituée, elle prend la forme d'un organe épithélial compact, isolé dans le mésenchyme, et dont les éléments cellulaires se multiplient activement. Plus tard, quelques capillaires sanguins pénètrent entre ces éléments épithéliaux, et dès lors l'ébauche se modifie; les amas épithéliaux prennent la forme de cordons cellulaires pleins qui s'anastomosent les uns avec les autres : l'organe ressemble à une glande close réticulée. Sur la coupe transversale des cordons, les cellules, au nombre de trois ou quatre, sont groupées de telle façon que les noyaux se disposent à la partie périphérique de l'élément qui est au contact des capillaires sanguins; presque en même temps apparaît, autour de l'organe ainsi constitué, une enveloppe mésodermique. Une pareille disposition persiste pendant toute la vie chez les Batraciens et chez les Reptiles; chez les Batraciens, les cellules corticales se chargent de graisse ou de granulations analogues à des grains de ferment; chez les Reptiles, elles restent claires ou peuvent renfermer quelques granulations graisseuses. Chez les Vertébrés à sang chaud, et, en particulier, chez les Mammifères, la structure de la substance corticale se modifie et se complique

par suite du mode d'évolution particulier de la substance médullaire.

*Substance médullaire.*

7° La substance médullaire est une formation spéciale d'origine essentiellement différente de celle de la substance corticale; elle correspond aux corps suprarénaux des Sélaciens (Balfour). Elle s'accole à l'ébauche corticale, chez les Batraciens et chez les Reptiles, et la pénètre chez les Oiseaux et chez les Mammifères. La substance médullaire se constitue aux dépens d'éléments particuliers, inclus dans les ganglions sympathiques abdominaux ou en relation avec eux. Ces éléments, cellules parasympathiques, paraissent dès l'abord constitués par un noyau entouré d'une mince auréole de protoplasma; il est très difficile de les différencier des cellules embryonnaires du sympathique qui ne s'en distinguent que lorsqu'elles évoluent vers le type multipolaire. Les cellules parasympathiques forment des cordons qui se mettent en relation avec l'ébauche corticale; elles ne tardent pas à se caractériser par leur affinité particulière pour les sels de chrome, et à mériter le nom de cellules chromaffines.

8° Chez les Reptiles et chez la plupart des Batraciens, les cordons de cellules chromaffines constituant la substance médullaire restent toujours accolés à la partie postérieure de la substance corticale et ne la pénètrent jamais. Chez les Oiseaux, vers la fin de l'incubation, les cordons de cellules chromaffines, qui étaient restés quelque temps annexés aux ganglions sympathiques, s'enfoncent sous forme de traînées entre les cordons de la substance corticale avec lesquels ils s'intriquent sans ordre apparent. Chez les Mammifères, la substance médullaire apparaît tardivement, alors que la substance corticale, agencée en cordons, s'est entourée d'une membrane conjonctive. Les connexions que l'on peut observer de bonne heure, entre l'ébauche corticale et le sympathique, n'ont pas de rapport avec la formation de l'ébauche médullaire : peut-être s'agit-il de traînées ganglionnaires destinées à former les cellules et les fibres nerveuses de l'organe surrénal.

9° Chez les Mammifères, la substance médullaire se constitue par immigration des éléments parasympathiques dans l'ébauche corticale. Dès que cette immigration est achevée, quel qu'en soit le processus, la disposition de l'organe surrénal est la même dans

tous les groupes de Mammifères : à la périphérie, une mince bordure de substance corticale, et, au centre, une masse formée par l'enchevêtrement de deux sortes de cordons, les uns formés de cellules parasympathiques, et les autres de cellules corticales. Il n'est pas exact de dire que, chez certains Mammifères, la substance médullaire est d'abord corticale, puisque les amas de cellules parasympathiques n'arrivent que très rarement, et par places seulement, au contact de l'enveloppe fibreuse. Peu après ou même pendant l'immigration des cellules parasympathiques, il se produit, chez les Ongulés et chez les Carnassiers en particulier, un envahissement par des vaisseaux de la presque totalité de l'organe. Le résultat de cet envahissement est de faire subir à l'organe un véritable remaniement vasculaire analogue à celui qui a été signalé pour le foie. Les transformations s'opèrent principalement dans la partie centrale de la capsule où, tandis que les cellules parasympathiques se multiplient activement, les cellules corticales emprisonnées sont en grande partie étouffées par la multiplication des éléments parasympathiques et par le remaniement vasculaire.

*Organisation définitive de la capsule chez les Mammifères.*

10° L'organisation définitive de la capsule surrénale passe donc par trois étapes principales rappelant l'évolution phylogénique de l'organe : l'accolement des deux substances, la pénétration sous forme de cordons de la substance médullaire dans la corticale, et enfin l'englobement de la substance médullaire dans la corticale. La substance corticale continue ensuite son évolution, et l'on voit se différencier à son intérieur trois zones distinctes : la glomérulée, la réticulée, puis la fasciculée. En même temps, les cellules parasympathiques prennent peu à peu le type de cellules médullaires, et présentent la réaction chromaffine caractéristique. Pendant quelque temps, et quelquefois jusque dans les premiers mois qui suivent la naissance, il persiste au sein de la substance médullaire des îlots de cellules corticales qui disparaissent finalement. Le mode de formation de la substance médullaire que nous avons indiqué permet d'expliquer les inversions de substances ou les relations anormales qui ont été signalées chez l'adulte, comme l'existence d'amas corticaux dans la substance médullaire ou d'amas médullaires dans la substance corticale.

11° L'étude de la substance corticale à la fin de la vie embryonnaire et chez l'adulte montre que les trois zones glomérulée, fasciculée et réticulée se succèdent par une série de transitions ménagées. La zone glomérulée joue le rôle de couche génératrice; la partie externe de la zone fasciculée ou couche spongieuse est la couche fonctionnelle la plus active; quant à la zone réticulée, elle a la valeur d'une zone consomptive dans le sens que Gottschau donnait à ce terme pour l'ensemble de la zone réticulée et de la substance médullaire.

12° Étant donné le mode d'évolution particulier des cellules parasympathiques, il n'est pas possible de les considérer comme des cellules nerveuses ou des dérivés de cellules nerveuses embryonnaires, puisqu'elles donnent naissance à des éléments particuliers, les cellules médullaires, qui sont des cellules du type épithélio-glandulaire caractérisées par la chromaffinité. Nous croyons, avec Kohn, qu'il s'agit d'une variété spéciale de cellules, les cellules chromaffines; du reste, quand les éléments parasympathiques ne contractent pas de rapports avec l'ébauche corticale, ils évoluent toujours vers le type des cellules médullaires chromaffines, comme c'est le cas dans l'organe parasympathique de Zuckerkandl. Les cellules nerveuses qu'on rencontre dans la capsule surrénale, pénètrent dans la substance corticale avec les cellules parasympathiques ou à toute autre époque du développement ontogénique.

### *Capsules accessoires.*

13° Les capsules surrénales accessoires sont des formations détachées des ébauches corticale ou médullaire, et qui contractent de nouvelles connexions avec les organes voisins. Elles peuvent être composées uniquement par de la substance corticale, ou de la substance médullaire, ou même par les deux substances. L'organe parasympathique de Zukerkandl peut être assimilé à une capsule surrénale accessoire constituée par des cellules chromaffines.

### *Valeur fonctionnelle des capsules surrénales.*

14° L'apparition précoce de l'organe surrénal, sa constance dans la série des Vertébrés, et la mort consécutive à son altération pathologique ou à sa lésion, prouvent surabondamment le rôle impor-

tant qu'il joue dans l'évolution de l'individu. Les considérations histologiques et physiologiques, de même que l'étude du développement, montrent que les deux substances qui constituent la capsule surrénale sont en réalité deux organes glandulaires à sécrétion interne juxtaposés ou intriqués. Tandis que, chez les Vertébrés inférieurs, les deux formations glandulaires restent distinctes, elles se pénètrent chez les Vertébrés à sang chaud, chez lesquels elles semblent jouer un rôle très actif, aussi bien dans la régulation de la pression sanguine que dans la destruction des substances fatigantes produites pendant le travail musculaire.

15° Les capsules surrénales sont des organes très anciens dans la série des Vertébrés, comme le montre leur apparition précoce, mais on ne saurait prétendre avec Valenti que ce soient des organes rudimentaires. Le seul fait que le volume des capsules, comparé au volume total de l'être, est plus considérable chez le fœtus que chez l'adulte, ne peut être invoqué comme argument, car il en est ainsi de plusieurs organes, le foie entre autres. Les capsules ne sont pas davantage des organes en régression, comme le thymus, puisqu'en suivant leur évolution on voit leur structure se compliquer et se perfectionner. D'autre part, les recherches d'histophysiologie montrent que les capsules sont de véritables glandes à sécrétion interne que l'on peut épuiser expérimentalement, et sur lesquelles on peut suivre toutes les phases de l'épuisement. Enfin, les altérations pathologiques entraînent des symptômes caractéristiques (maladie d'Addison), et amènent fatalement la mort, justifiant ainsi la haute valeur fonctionnelle des glandes surrénales.

---

## Index bibliographique.

### I. — Traités et mémoires généraux.

1. L. Treviranus. — *Untersuchungen über wichtige Gegenstände der Naturwissenschaft und Medicin*, p. 184. Göttingen, 1803.
2. J.-F. Meckel. — *Handbuch der menschlichen Anatomie*. Halle, 1816. — Traduction française par A. Jourdan et G. Breschet, sous le titre : *Anatomie générale, descriptive et pathologique*, t. III, p. 589. Paris, 1825.
3. J. Müller. — *Bildungsgeschichte der Genitalien*, p. 114. Dusseldorf, 1830.
4. F. Arnold. — *Salzburger medicinische und chirurgische Zeitschrift*, 1831, t. II, p. 236 (d'après Valentin).
5. H. Rathke. — *Abhandlungen zur Bildungs- und Entwickelungsgeschichte des Menschen und der Thiere*, p. 39. Leipzig, 1832.

6. G. Valentin. — *Handbuch der Entwickelungsgeschichte des Menschen mit vergleichender Berücksichtigung der Entwickelung der Säugethiere und der Vögel*, p. 415. Berlin, 1835.
7. H. Rathke. — *Entwickelungsgeschichte der Natter*, p. 114. Königsberg, 1839.
8. H. Stannius. — Ueber die Nebennieren bei Knochenfischen, *Mueller's Archiv für Anat. und Physiol.*, 1839.
9. Th. Bischoff. — *Entwickelungsgeschichte des Menschen und der Thiere*. Leipzig, 1842. — Traduction française par A. Jourdan, sous le titre : *Traité du développement de l'homme et des mammifères*, p. 293. Paris, 1843.
10. A. Ecker. — *Der feinere Bau der Nebennieren beim Menschen und den vier Wirbelthierklassen*. Braunschweig, 1846.
11. J. Goodsir. — On the Suprarenal, Thymus and Thyroïd Bodies, *Philosophical Transactions of the Royal Society of London*, 1846, p. 632.
12. H. Gray. — On the development of the ductless Glands in the Chick, *Philosophical Transactions of the Royal Society of London*, 1852, p. 295.
13. Fr. Leydig. — *Beitrag zur mikroskopischen Anatomie und Entwickelungsgeschichte der Rochen und Haie* (Leipzig), 1852.
14. R. Remak. — *Untersuchungen über die Entwickelung der Wirbelthiere*, p. 110. Berlin, 1855.
15. R. Remak. — *Ueber ein selbständiges Darmnervensystem*. Berlin, 1857.
16. A. v. Kölliker. — *Entwickelungsgeschichte des Menschen und der Thiere*. Leipzig, 1861. — Traduction française sur la 2e édition allemande (1879) par A. Schneider, sous le titre : *Traité complet du développement de l'homme et des animaux supérieurs*, p. 638 et 995. Paris, 1882.
16 *bis*. O. Schultze. — *Grundriss der Entwickelungsgeschichte des Menschen und der Säugethiere*. D'après la 2e édition de A. Kölliker, p. 275. Leipzig, 1897.
17. H. Rathke. — *Untersuchungen über den Körperbau und die Entwickelungsgeschichte der Krokodile*. Braunschweig, 1866.
18. W. His. — *Untersuchungen über die erste Anlage des Wirbelthierleibes. — Entwickelung des Hühnchens im Ei*. Leipzig, 1868.
19. W. Waldeyer. — *Eierstock und Ei; Ein Beitrag zur Anatomie und Entwickelungsgeschichte der Sexualorgane*, p. 143. Leipzig, 1870.
20. F.-M. Balfour. — A Monograph on the development of Elasmobranch Fisches, *Journal of Anatomy*, 1876-77-78, t. X-XII, p. 467.
21. A. Sedgwick. — Development of the kidney in its relation to the Wolffian body in the Chick, *Quarterly Journal of microscopical Science*, 1880, vol. XX.
22. F.-M. Balfour. — *A treatise on comparative Embryology*. London, 1881-83. — Traduction française par H. Robin et F. Mocquard, sous le titre : *Traité d'embryologie et d'organogénie comparées*, p. 611. Paris, 1883-85.
23. G. v. Mihalcovics. — Untersuchungen über die Entwickelung des Harn- und Geschlechtsapparates der Amnioten, *Internationale Monatsschrift für Anatomie und Physiologie*, 1885, t. II, p. 389.
24. O. Hertwig. — *Lehrbuch der Entwickelungsgeschichte des Menschen und der Wirbelthiere*. Iena, 1886. — Traduction française (2e édit.) par Ch. Julin, sur la 6e édition allemande, sous le titre : *Développement de l'homme et des vertébrés*, p. 475. Paris, 1900.
25. C. Hoffmann. — Zur Entwickelungsgeschichte des Urogenitalsystems bei den Anamnia, *Zeitschrift für wissenschaftl. Zoologie*, 1886, t. XLIV.
26. M. Duval. — *Atlas d'Embryologie*. Paris, 1889.
27. C. Hoffmann. — Zur Entwickelungsgeschichte des Urogenitalsystems bei den Reptilien, *Zeitschrift für wissenschaftl. Zoologie*, 1889, t. XLVIII, p. 292.
28. Van Wijhe. — Ueber die Mesodermsegmente des Rumpfes und die Entwickelung des Excretionssystems bei Selachiern, *Archiv für mikroskopische Anatomie*, 1889, t. XXXIII, p. 461.
29. J. Janosik. — Bemerkungen über die Entwickelung des Genitalsystems, *Sitzungsberichte der kais. Academie in Wien*, 1890, Abth. III, t. IC, p. 260.
30. R. Bonnet. — *Grundriss der Entwickelungsgeschichte des Haussäugethiere*, p. 231. Berlin, 1891.

31. S. Minot. — *Human Embryology*, p. 485. Boston, 1892.
32. M. Marshall. — *Vertebrate Embryology*. Londres, 1893.
33. C. Rabl. — Ueber die Entwickelung des Urogenitalsystems der Selachier, *Morphologisches Jahrbuch*, 1896, Bd. 24, p. 756.
34. J. Kollmann. — *Lehrbuch der Entwickelungsgeschichte des Menschen*, p. 409. Iena, 1898.
35. A. Brauer. — Beiträge zur Kenntniss der Entwickelung und Anatomie der Gymnophionen, Abth. III : Die Entwickelung der Excretionsorgane, *Zoologischer Jahrbücher, Abth. für Anatomie und Ontogenie der Thiere* (Iena), 1902, Bd. 16, p. 133.

## II. — Mémoires spéciaux.

36. A. v. Brunn. — Ein Beitrag zur Kenntniss des feineren Baues und der Entwickelungsgeschichte der Nebennieren, *Archiv für mikroskopische Anatomie*, 1872, t. VIII, p. 618.
37. C. Creighton. — A theory of the homology of the Suprarenals based on observations, *Journal of Anatomy*, 1878, vol. XIII, p. 51.
38. M. Braun. — Ueber Bau und Entwickelung der Nebennieren bei Reptilien; Note dans : *Zoologischer Anzeiger* (Leipzig), t. II, 1879, p. 238; Mémoire dans : *Arbeiten aus dem zool- zootomischen Institut der Universität in Würzburg*, 1879, t. V, p. 1.
39. F. M. Balfour. — Ueber die Entwickelung und die Morphologie der Suprarenalkörper, *Biologisches Centralblatt*, 1881, t. I, p. 136.
40. K. Mitsukuri. — On the development of the suprarenal bodies in Mammalia, *Quarterly Journal of microscopical Science*, 1889, vol. XXII, p. 17.
41. M. Gottschau. — Ueber die Nebennieren der Säugethiere, speciell über die des Menschen, *Sitzungsberichte der phys.-med. Gesellschaft zu Würzburg*, 1882, n° 4, p. 56.
42. M. Gottschau. — Ueber die Nebennieren der Säugethiere, *Biologisches Centralblatt*, 1883, t. III, n° 18, p. 565.
43. M. Gottschau. — Structur und embryonale Entwickelung der Nebennieren bei Säugethiere, *Archiv für Anatomie und Physiologie, Anat. Abtheil*, 1883, p. 412.
44. J. Janosik. — Bemerkungen über die Entwickelung der Nebennieren, *Archiv für mikroskopische Anatomie*, 1883, t. XXII, p. 738.
45. W. Weldon. — On the head-kidney of Bdellostoma with a suggestion as to origin of the suprarenal bodies, *Quarterly Journal of microscopical Science*, 1884, vol. XXIV, p. 171.
46. W. Weldon. — Note in the origin of the suprarenal bodies of vertebrata, *Proceedings of the royal Society of London*, 1885, vol. XXXVIII, p. 422.
47. W. Weldon. — On the suprarenal bodies of Vertebrata, *Quarterly Journal of microscopical Science*, 1885, vol. XXV, p. 137.
48. P. Canalis. — Contribution à l'étude du développement et de la pathologie des capsules surrénales, *Internationale Monatsschrift für Anatomie und Physiologie*, 1882, t. IV, p. 312.
49. G. Valenti. — Sur le développement des capsules surrénales chez le poulet et chez quelques Mammifères (Extrait du procès-verbal de la Société toscane des sciences naturelles), *Archives italiennes de Biologie*, 1889, t. XI, p. 424.
50. B. Brandt. — Ueber den Zusammenhang der Glandula suprarenalis mit dem Parovarium, bez. der Epididymis bei Hühnern, *Biologisches Centralblatt*, 1890, t. IX, p. 522.
51. R. Semon. — Ueber die morphologische Bedeutung der Urniere in ihrem Verhältniss zur Vorniere und Nebenniere und über ihre Verbindung mit den Genitalsystem, *Anatomischer Anzeiger*, 1890, t. V, p. 455.
52. R. Zander. — Ueber functionnelle und genetische Beziehungen der Nebennieren zu anderen Organen speciell zum Grosshirn, *Ziegler's Beiträge zur pathol. Anatomie*, 1890, t. VII, p. 443.

53. C. Alexander. — Untersuchungen über die Nebennieren und ihre Beziehungen zum Nervensystem, *Ziegler's Beiträge zur pathol. Anatomie*, 1891, t. XI, p. 147.

54. M. Inaba. — On the development of the suprarenal bodies in the merise, *Journal of the College of Science of Tokio*, 1891, vol. IV, part. I.

55. H. Rabl. — Die Entwickelung und Structur der Nebennieren bei Vögeln, *Archiv für mikroskopische Anatomie*, 1891, t. XXXVIII, p. 492.

56. R. Fusari. — Sullo sviluppo delle capsule surrenali. (Lett. al. Acad. di Ferrara.) Contribution à l'étude du développement des capsules surrénales et du sympathique chez le poulet et chez les Mammifères, *Archives italiennes de Biologie*, 1893, t. XVIII, p. 161.

57. O. Lubarsch. — Zur Entwickelungsgeschichte, Histologie und Physiologie der Nebennieren, *Ergebnisse der allgemeine Pathologie*, t. III, p. 491. Wiesbaden, 1896.

58. Swale Vincent. — Contributions to the comparative anatomy und histology of the suprarenal capsules, *Trans. zool. Society of London*, 1897, vol. XIV, p. 43, *passim*; *Anatomischer Anzeiger*, 1897-98, t. XIII et XIV. — The suprarenal capsules in the lower Vertebrates, *Proceed. of the Birmingham natural and philosophical Society*, 1896, t. X, p. 1.

59. A. Kohn. — Die Nebennieren der Selachier nebst Beiträgen zur Kenntniss der Morphologie der Wirbelthiernebenniere im Allgemeinen, *Archiv für mikroskopiche Anatomie*, 1899, t. LIII, p. 281. — Chromaffine Zellen; Chromaffine Organe; Paraganglien, *Prager med. Wochenschr.*, 1902, XXVII, n° 27.

60. O. Srdinko. — Bau und Entwickelung der Nebenniere bei Anuren, *Anatomischer Anzeiger*, 1900, t. XVIII, p. 500.

61. O. Aichel. — Vorläufige Mitteilung über die Nebennierentwickelung der Säuger und die Entstehung der accessorischen Nebennieren des Menschen, *Anatomischer Anzeiger*, 1900, t. XVII, p. 30.

62. O. Aichel. — Vergleichende Entwickelungsgeschichte und Staumesgeschichte der Nebennieren; Ueber ein neues normales Organ des Menschen und der Säugethiere, *Archiv für mikroskopische Anatomie*, 1900, t. LVI, p. 1.

63. J. M. Flint. — The blood-vessels, angiogenesis, organogenesis, reticulum and histology of the Adrenal, *The Johns Hopkins Hospital Reports*, 1900, vol. IX, p. 153.

64. J. Wiesel. — Ueber die Entwickelung der Nebenniere des Schweines besonders der Marksubstanz, *Anatomische Hefte* (Wiesbaden), Erste Abtheilung, Bd. XVI, 1901, p. 115.

65. J. Wiesel. — Ueber die Entwickelung der Nebenniere des Menschen, *Centralblatt für Physiologie*, janvier 1902, n° 2.

66. J. Wiesel. — Beiträge zur Anatomie und Entwickelung der menslichen Nebenniere, *Anatomische Hefte*, Erste Abth., Bd. XIX, 1902, p. 483.

67. A. Soulié. — Sur les premiers stades du développement de la capsule surrénale chez quelques Mammifères, *Comptes rendus de l'Association des Anatomistes*, IV° Session, Montpellier, 1902, p. 67.

68. A. Soulié. — Sur les premiers stades du développement de la capsule surrénale chez la perruche ondulée, *Comptes rendus de la Société de Biologie*, 19 juillet 1902.

69. A. Soulié. — Sur le développement de la substance médullaire de la capsule surrénale chez quelques Mammifères, *Comptes rendus de l'Association des Anatomistes*, V° session, Liège, 1903.

70. H. Poll. — Die Anlage der Zwischenniere bei den Haifischen, *Archiv für mikroskopische Anatomie*, 1903, Bd. LXII, p. 138.

### III. — Capsules surrénales accessoires (mémoires principaux).

71. A. Kühn. — Ueber das Vorkommen von accessorischen Nebennieren, *Zeitschrift für rationnelle Medicin* (Leipzig), 1866, t. XXVIII, p. 147.

72. F. Marchand. — Ueber accessorische Nebenniere in Ligamentum latum, *Archiv für pathologische Anatomie und Physiologie* (*Virchow's Archiv*), 1883, t. XLII, p. 11.

On trouvera dans le travail de Aichel, n° 62, toute la bibliographie concernant cette question.

## IV. — Bibliographie concernant :

### 1° *L'anatomie comparée.*

73. A. Pettit. — *Recherches sur les capsules surrénales.* Thèse de la Faculté des sciences, Paris, 1896.

### 2° *L'histologie et l'histophysiologie.*

74. A. Guieysse. — *La capsule surrénale du cobaye* (*histologie et fonctionnement*). Thèse de la Faculté de médecine, Paris, 1901.

75. Ed. Grynfeltt. — *Recherches anatomiques et histologiques sur les organes surrénaux des Plagiostomes.* Thèse de la Faculté des sciences, Paris, 1903.

### 3° *La physiologie et l'expérimentation.*

76. P. Langlois. — *Sur les fonctions des capsules surrénales.* Thèse de la Faculté des sciences, Paris, 1897.

77. H. Poll. — *Veränderungen der Nebenniere bei Transplantation.* Inaugural Dissertation, Berlin, 1900.

78. M. et M^me^ Cristiani. — Rôle prépondérant de la substance médullaire des capsules surrénales dans la fonction de ces glandes, *Comptes rendus de la Société de Biologie*, 1902, p. 710.

79. M. et M^me^ Cristiani. — Histologie et pathologie des greffes, et de l'insuffisance fonctionnelle des greffes, *Comptes rendus de la Société de Biologie*, 1902, p. 811 et p. 1124.

# GENÈSE ET ÉVOLUTION
# DE QUELQUES NÉOPLASIES EXPÉRIMENTALES[1]

**Par Éd. RETTERER**

---

Après avoir réussi[2] à produire, par décollement mécanique d'une membrane tégumentaire dépourvue de glandes (région vulvo-vaginale du cobaye), des invaginations épithéliales, j'ai étudié, en variant les conditions expérimentales, l'évolution de ces néoplasies.

I. *Lorsqu'on répète les décollements de trois en trois jours pendant un mois ou un mois et demi*, on détermine le développement de bourgeons ou de plis épithéliaux dont la structure est analogue à l'épithélium de revêtement. Si ce dernier est pavimenteux, les bourgeons reproduisent, de la périphérie vers le centre, la disposition et l'évolution des cellules originelles (kératinisation des cellules centrales et production de globes épidermiques). On obtient ainsi l'image histologique des *papillomes*, des *épithéliomes lobulés*, etc.

Les végétations qui partent d'un revêtement d'épithélium cylindrique sont creuses à l'origine et revêtues de cellules cylindriques à évolution généralement muqueuse. Elles affectent la forme d'*épithéliomes tubulés*.

Tout en descendant de cellules physiologiques, les cellules de ces végétations ne tardent pas à changer de caractères avec le nombre de décollements et la durée de l'expérience : elles augmentent jusqu'à doubler de volume et s'accumulent en assises épaisses. L'épithélium seul prolifère; en effet les divisions cellulaires font défaut dans le tissu conjonctif enveloppant. Au lieu d'être le siège d'hypergenèse, les éléments conjonctifs se gonflent et se raréfient, de sorte que ses mailles s'élargissent et facilitent l'extension et la pénétration des bourgeons épithéliaux en voie d'accroissement.

II. *Lorsqu'on multiplie les décollements à courts intervalles* (40 en deux mois), la prolifération des cellules épithéliales progresse; de plus, elle s'accompagne de transformations protoplasmiques, qui ont débuté dès les premiers décollements, mais que les décollements répétés mettent en pleine évidence. Les cellules cylindriques de la couche génératrice ou basilaire sont remplacées par plusieurs assises d'éléments à cytoplasma granuleux et très colorable. Pendant que ces éléments basilaires produisent, *du côté central*, des cellules cylindriques et muqueuses, elles se

1. Note lue à l'Académie de médecine à la séance du 10 novembre 1903.
2. *C. R. Académie des sciences*, t. CXXXVI, p. 511 et 697.

transforment, sur *la périphérie de la végétation*, en tissu conjonctif soit réticulé, soit fibreux. Outre cette élaboration d'éléments conjonctifs, il se produit une fluidification de nombreux territoires protoplasmiques ainsi qu'une dégénérescence hémoglobique de quelques noyaux (leucocytes et hématies).

Pour accroître la transformation conjonctive, il suffit de laisser au repos complet et de bien nourrir les animaux qui ont subi 40 décollements, par exemple, en deux mois. Durant cette période de réparation, les cellules épithéliales prolifèrent peu; elles continuent, par contre, à se transformer puissamment en éléments conjonctifs, de telle façon que les culs-de-sac épithéliaux s'amincissent et s'entourent d'un manchon *fibreux*, ordonné en couches concentriques autour des ramifications glandulaires dont le centre reste occupé par des éléments épithéliaux. En un mot, les végétations épithéliales d'un animal opéré souvent, puis laissé au repos et bien nourri, passent par le stade *fibro-adénome*, pour aboutir à l'état de cordons *fibreux*.

III. *Lorsqu'on pratique les décollements à longs intervalles* (12 en trois mois) *et qu'on introduit chaque fois dans la plaie cutanée quelques centimètres cubes de paraffine fusible à 36°*, pour les y laisser à demeure, on produit encore des végétations épithéliales, mais celles-ci évoluent selon un mode quelque peu différent. Les ramifications conservent leur disposition originelle par rapport au conduit principal. Cependant, comme la transformation conjonctive débute et marche plus rapidement sur les segments intermédiaires, entre les bourgeons terminaux et le conduit principal, les culs-de-sac terminaux sont séparés, à un moment donné, du conduit principal, de sorte qu'ils figurent des amas épithéliaux perdus dans une trame conjonctive. Ces bourgeons ou amas épithéliaux isolés ainsi se présentent, selon les basards de la coupe, sous les formes les plus diverses (boyaux, masses arrondies ou ovalaires). Leur structure varie également selon leur stade évolutif. Tantôt ils sont composés d'épithélium plein et pavimenteux et cloisonnés de distance en distance par un réseau de cellules ramifiées; tantôt leurs cellules épithéliales sont réticulées à mailles en partie vides; tantôt ils ne possèdent qu'une masse de cytoplasma commun parsemé de noyaux. D'autres fois, chacune des ramifications s'est transformée, à sa périphérie, en un manchon de tissu conjonctif réticulé qui s'étend jusqu'aux ramifications voisines, d'où l'*aspect plexiforme* de l'ensemble. Quels que soient la forme et le degré d'évolution de ces bourgeons ou amas épithéliaux, il est facile de reconnaître leur origine : les coupes sériées permettent d'établir leur continuité avec la végétation épithéliale primitive et souvent l'axe de ces amas présente, de distance en distance, *une lumière qui contient* des cellules épithéliales en voie de régression (leucocytes et hématies). Par l'ensemble de leurs caractères, ces amas rappellent le contenu des alvéoles qu'on observe dans les néoplasmes carcinomateux.

*En résumé, la destruction mécanique des tissus dermique et sous-dermique entraîne le développement de végétations épithéliales. Celles-ci se transforment ultérieurement en l'une ou l'autre forme de tissu conjonctif. La variété de tissu conjonctif, élaborée par les cellules épithéliales, dépend du degré et de la durée de l'irritation qu'on provoque et entretient dans la plaie sous-cutanée.*

# TABLE DES MATIÈRES

DU TOME TRENTE-NEUVIÈME

---

## ANATOMIE HUMAINE, GÉNÉRALE, PATHOLOGIQUE


De l'anévrysme du canal artériel. Étude anatomique (G. Gérard). . 1
Recherches anatomiques sur la date d'apparition et le développement du ligament ou membrane interosseuse de l'avant-bras (Gallois et Cade). . . . . 39
Recherches sur la structure histologique des végétations adénoïdes du naso-pharynx (P. Viollet). . . . . 97
Les torsions osseuses. Leur rôle dans la transformation des membres (P. Le Damany). . . . . 126, 313, 426 534
De quelques reins anormaux (Gérard). . . . . 176
Technique du tissu conjonctif et du derme en particulier (Retterer). 196
Sur les modifications produites dans la structure des surrénales par la tétanisation musculaire (Bardier et Bonne). . . . . 296
Note sur les variétés de l'amplitude et de la direction de quelques mouvements du membre supérieur (Féré). . . . . 341
Morphologie du péritoine. Les ligaments hépatiques accessoires chez l'homme (Ancel et Sencert). . . . . 353
Sur la cicatrisation des plaies de la cornée (Retterer). . . . 453, 595


## EMBRYOLOGIE, TÉRATOLOGIE


Étude anatomique d'un fœtus bovin sycéphalien d'un genre intermédiaire aux genres janiceps et iniope d'Is. Geoffroy Saint-Hilaire (Lesbre et Forgeot). . . . . 11
Fœtus humain paracéphalien hémiacéphale (Rabaud). . . . . 45
Notes de mécanique embryonnaire (Weber). . . . . 75
Note sur un cas singulier d'ischiopagie croisée (Féré). . . . . 294
Recherches expérimentales sur l'hérédité morbide (Delamare). . . 557
Recherches sur le développement des capsules surrénales chez les Vertébrés supérieurs (Soulié). . . . . 197, 390, 492, 634
Genèse et évolution de quelques néoplasies expérimentales (Retterer) . . . . . 663

## ANALYSES DES TRAVAUX FRANÇAIS ET ÉTRANGERS

Manuel d'histologie pathologique (Cornil et Ranvier). . . . . 93
Les fonctions hépatiques (Gilbert et Carnot). . . . . 95
La pratique des autopsies (Letulle). . . . . 338
A laboratory text-book of Embryology (Minot). . . . . 339
Manuel de technique microscopique (Böhm et Oppel). . . . . 340
Histoire des maladies du pharynx (Chauveau). . . . . 451
Pathologie comparée du pharynx (Chauveau). . . . . 451
A technica histologica e as theorias da osteogenese (Aurélio da Costa Ferreira). . . . . 546
Traité de biologie (Le Dantec). . . . . 547
Le leucocyte et ses granulations (Levaditi). . . . . 550
Éléments de physiologie (Laulanié). . . . . 554
L'appareil génital femelle (Bayer). . . . . 556

# TABLE DES AUTEURS

ALEZAÏS. — Le fléchisseur perforant des doigts. . . . . 166
ANCEL et SENCERT. — Morphologie du péritoine. Les ligaments hépatiques accessoires chez l'homme. . . . . 353
BARDIER et BONNE. — Sur les modifications produites dans la structure des surrénales par la tétanisation musculaire.. . . . . 296
BAYER. — L'appareil génital femelle (*bibliographie*). . . . . 556
BÖHM ET OPPEL. — Manuel de technique microscopique (*bibliographie*) . . . . . 340
CHAUVEAU. — Histoire des maladies du pharynx (*bibliographie*). . 451
CHAUVEAU. — Pathologie comparée du pharynx (*bibliographie*). . 451
CORNIL et RANVIER. — Manuel d'histologie pathologique (*bibliographie*). . . . . 93
DA COSTA FERREIRA. — A technica histologica e as theorias da osteogenese (*bibliographie*). . . . . 546
DELAMARE . — Recherches expérimentales sur l'hérédité morbide. 557
FÉRÉ. — Note sur un cas singulier d'ischiopagie croisée . . . . . 294
FÉRÉ. — Note sur les variétés de l'amplitude et de la direction de quelques mouvements du membre supérieur. . . . . 341
GALLOIS et CADE. — Recherches anatomiques sur la date d'apparition et le développement du ligament ou membrane interosseuse de l'avant-bras. . . . . 39
GÉRARD (G.). — De l'anévrysme du canal artériel. Étude anatomique. 1
GÉRARD (G.). — De quelques reins anormaux. . . . . 176
GILBERT et CARNOT. — Les fonctions hépatiques (*bibliographie*). . 95
LE DAMANY. — Les torsions osseuses, leur rôle dans la transformation des membres. . . . . 126, 313, 426, 534
LE DANTEC. — Traité de biologie (*bibliographie*). . . . . 547
LESBRE et FORGEOT. — Étude anatomique d'un fœtus bovin sycéphalien d'un genre intermédiaire aux genres janiceps et iniope d'Is. Geoffroy Saint-Hilaire. . . . . 39
LETULLE. — La pratique des autopsies (*bibliographie*). . . . . 338
LAULANIÉ. — Éléments de physiologie (*bibliographie*). . . . . 554
LEVADITI. — Le leucocyte et ses granulations (*bibliographie*). . . 550
MINOT. — Laboratory text-book of Embryology (*bibliographie*). . 339
E. RABAUD. — Fœtus humain paracéphalien hémiacéphale. . . . 45
RETTERER. — Sur la cicatrisation des plaies de la cornée. . 453, 595

RETTERER. — Technique du tissu conjonctif dense et du derme en particulier. . . . . 196
RETTERER. — Genèse et évolution de quelques néoplasies expérimentales. . . . . 663
SOULIÉ. — Recherches sur le développement des capsules surrénales chez les Vertébrés supérieurs. . . . . 197, 492, 634
VIOLLET (P.). — Recherches sur la structure histologique des végétations adénoïdes du naso-pharynx. . . . . 97
WEBER. — Notes de mécanique embryonnaire. . . . . 75

---

# TABLE DES PLANCHES HORS TEXTE

PLANCHE I. — Notes de mécanisme embryonnaire (Weber).
PLANCHE II. — Structure histologique des végétations adénoïdes du naso-pharynx (Viollet).
PLANCHES III, IV, V, VI, VII. — Développement des capsules surrénales chez les Vertébrés supérieurs (Soulié).
PLANCHES VIII et IX. — Variété de l'amplitude et de la direction de quelques mouvements du membre supérieur (Féré).
PLANCHES X, XI et XII. — Les ligaments hépatiques accessoires chez l'homme (Ancel et Sencert).
PLANCHES XIII et XIV. — Sur la cicatrisation des plaies de la cornée (Retterer).
PLANCHES XV et XVI. — Recherches expérimentales sur l'hérédité morbide (Delamare).

*Le propriétaire-gérant* : FÉLIX ALCAN.

Coulommiers. — Imprimerie PAUL BRODARD.

FÉLIX ALCAN, ÉDITEUR

*VIENNENT DE PARAITRE :*

MINISTRES ET HOMMES D'ÉTAT :

## Okoubo

Par **Maurice COURANT**

*Table :*

Avertissement. — Le Japon en 1830. — L'enfance et la jeunesse (1830-1858). — Vers la restauration (1858-1868). — La constitution du Japon nouveau (1868-1871). — Les relations extérieures (1868-1876). — Les dernières réformes et les dernières luttes (1873-1878).

1 vol. in-16, avec un portrait en phototypie. . . . . 2 fr. 50

*PRÉCÉDEMMENT PARUS :*

**BISMARCK**, par H. Welschinger. 1 vol in-16. . . . . 2 fr. 50
**PRIM**, par H. Léonardon. 1 vol. in-19 . . . . . 2 fr. 50
**DISRAELI**, par M. Courcelle. 1 vol. in-16 . . . . . 2 fr. 50

BIBLIOTHÈQUE D'HISTOIRE CONTEMPORAINE

***La politique orientale de Napoléon.*** Sebastiani et Gardane, 1806-1808, par **E. DRIAULT**, professeur d'histoire au lycée de Versailles. 1 vol. in-8°. 7 fr.

***De Waterloo à Sainte-Hélène*** (*20 juin — 16 octobre 1815*). La Malmaison — Rochefort — Sainte-Hélène, par **J. SILVESTRE**. 1 vol. in-16. . . . . 3 fr. 50

***Histoire des relations de la Chine avec les puissances occidentales,*** 1860-1900, par **Henri CORDIER**, professeur à l'Ecole des langues orientales. 3 vol. in-8, avec cartes et index. Chacun. . . . . 10 fr.

***La démocratie socialiste allemande,*** par **E. MILHAUD**, professeur à l'Université de Genève. 1 vol. in-8 . . . . . 10 fr

***La transformation de l'Égypte,*** par **Alb. MÉTIN**, professeur à l'Ecole coloniale. 1 vol. in-16. . . . . 3 fr. 50

***Le pays magyar,*** par **R. RECOULY**. 1 vol. in-16. . . . . 3 fr. 50

***La Prusse et la révolution de 1848,*** par **Paul MATTER**, docteur en droit, substitut au Tribunal de la Seine. 1 vol. in-16. . . . . 3 fr. 50

BIBLIOTHÈQUE DE PHILOSOPHIE CONTEMPORAINE

***Les phénomènes psychiques,*** Recherches, Observations, Méthodes, par **J. MAXWELL**, docteur en médecine, avocat général près la Cour d'appel de Bordeaux. Préface de Ch. Richet. 1 vol. in-8. . . . . 5 fr.

***La philosophie d'Ernest Renan,*** par **R. ALLIER**. *Deuxième édition, revue et augmentée.* 1 vol. in-16. . . . . 2 fr. 50

***L'idéal esthétique,*** *Esquisse d'une philosophie de la beauté*, par **Fr. ROUSSEL-DESPIERRES**. 1 vol. in-16. 2 fr. 50

***Nouveau programme de sociologie,*** par **E. DE ROBERTY**. 1 vol. in-8. . . . . 5 fr.

***Les maîtres de la pensée contemporaine,*** par **Jean BOURDEAU**. 1 vol. in-16. . . . . 2 fr. 50

# TABLE DES MATIÈRES

G. DELAMARE. — Recherches expérimentales sur l'hérédité morbide (*Planches XV et XVI*) ..... 557
Ed. RETTERER. — Sur la cicatrisation des plaies de la cornée. (*Suite et fin.*) ..... 595
A.-H. SOULIÉ. — Recherches sur le développement des capsules surrénales chez les Vertébrés supérieurs. (*Suite et fin*) ..... 635
Ed. RETTERER. — Genèse et évolution de quelques néoplasies expérimentales ..... 663
TABLE DES MATIÈRES ..... 665

Le *Journal de l'Anatomie et de la Physiologie* paraît tous les deux mois :

**CONDITIONS DE LA SOUSCRIPTION**

Un numéro ..... 6 fr. »
Un an, pour Paris ..... 30 »
— pour les départements et l'étranger ..... 33 »

CHAQUE LIVRAISON CONTIENT :

1° Des *travaux originaux* sur les divers sujets que comporte son titre, accompagnés de planches hors texte en noir et en couleurs, et de gravures dans le texte ;
2° Des *analyses et comptes rendus* de travaux présentés aux Sociétés savantes françaises et étrangères.

IL A EN OUTRE POUR OBJET :

La *tératologie*, la *chimie organique*, l'*hygiène*, la *toxicologie* et la *médecine légale* dans leurs rapports avec l'anatomie et la physiologie ;
Les applications de l'anatomie et de la physiologie à la *pratique de la médecine, de la chirurgie et de l'obstétrique.*

Les ouvrages à analyser, et tout ce qui concerne la rédaction, devront être adressés *franco* à la librairie FÉLIX ALCAN, 108, boulevard Saint-Germain, Paris (6e).

**FÉLIX ALCAN, ÉDITEUR**

*RÉCEMMENT PARU :*

# TRAITÉ
DE
# BIOLOGIE
PAR
**F. LE DANTEC**
Chargé du cours d'embryologie à la Sorbonne.

1 fort vol. grand in-8, avec 101 figures dans le texte ..... **15 fr.**

**AUTRES OUVRAGES DE M. LE DANTEC**

**Théorie nouvelle de la vie.** 1 vol. in-8 de la *Bibliothèque scientifique internationale*, 3e édit., cart. ..... 6 fr. »
**Le déterminisme biologique et la personnalité consciente.** 1 vol. in-16 de la *Bibliothèque de philosophie contemporaine* ..... 2 fr. 50
**L'individualité et l'erreur individualiste.** 1 vol. in-12 de la *Bibliothèque de philosophie contemporaine* ..... 2 fr. 50
**L'évolution individuelle et l'hérédité.** 1 vol. in-8 de la *Bibliothèque scientifique internationale*, cart. ..... 6 fr. »
**Lamarckiens et Darwiniens**, discussion de quelques théories sur la formation des espèces. 2e édition. 1 vol. in-16 de la *Bibliothèque de philosophie contemporaine* ..... 2 fr. 50
**L'unité dans l'être vivant**, essai d'une biologie chimique. 1 vol. in-8 de la *Bibliothèque de philosophie contemporaine* ..... 7 fr. 50
**Les limites du connaissable**, la vie et les phénomènes naturels. 1 vol. in-8 de la *Bibliothèque de philosophie contemporaine* ..... 3 fr. 75

Coulommiers. — Imp. PAUL BRODARD.

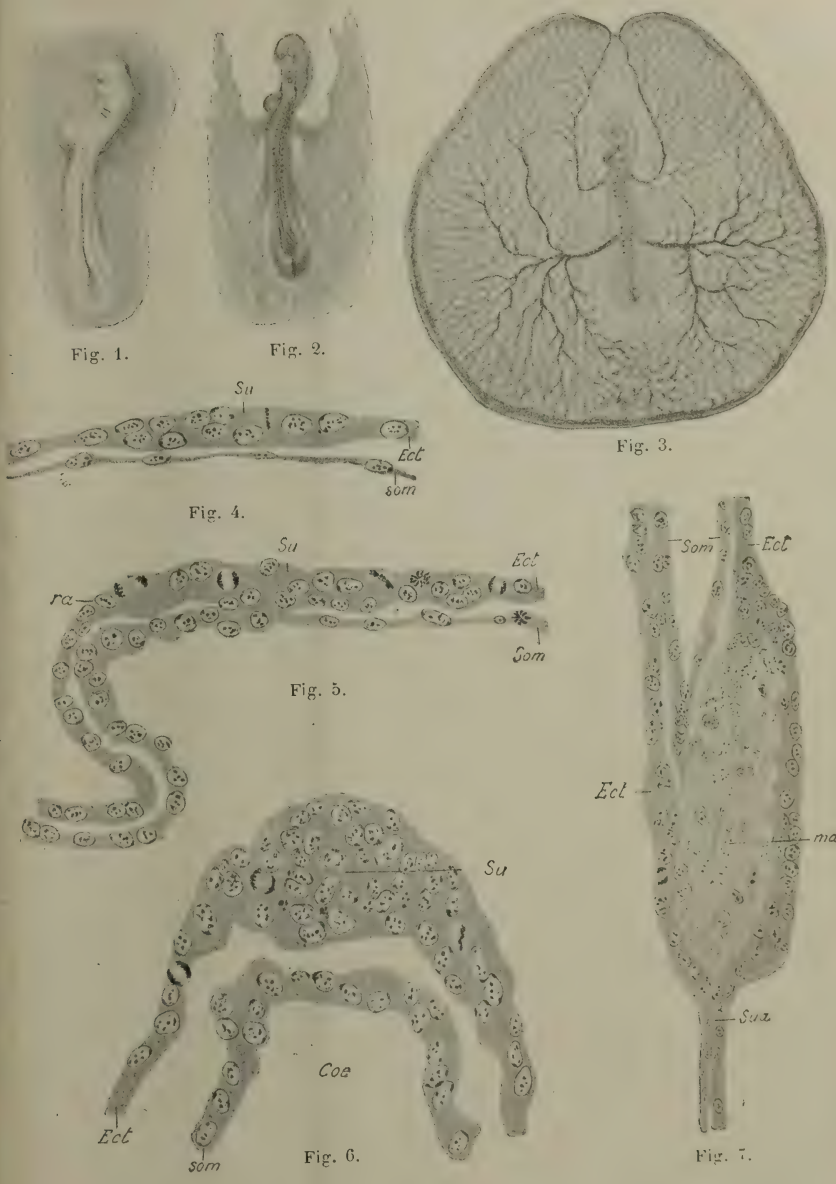


Fig. 1. Fig. 2. Fig. 3.

Fig. 4.

Fig. 5.

Fig. 6. Fig. 7.

Notes de mécanique embryonnaire.

A. WEBER

Félix Alcan, éditeur. Imp. Paul Brodard

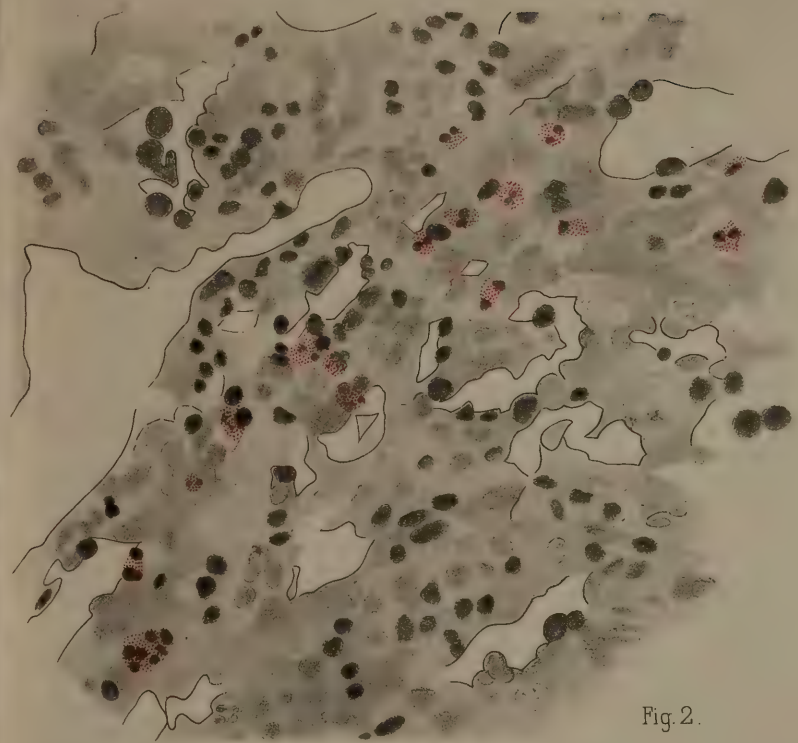

Fig. 2.

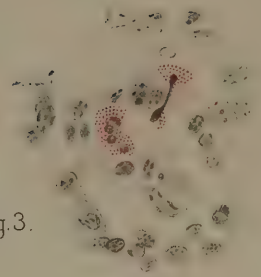

Fig. 3.

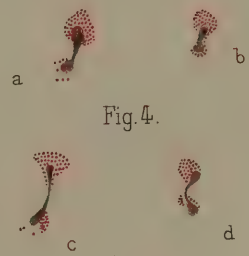


Fig. 4.

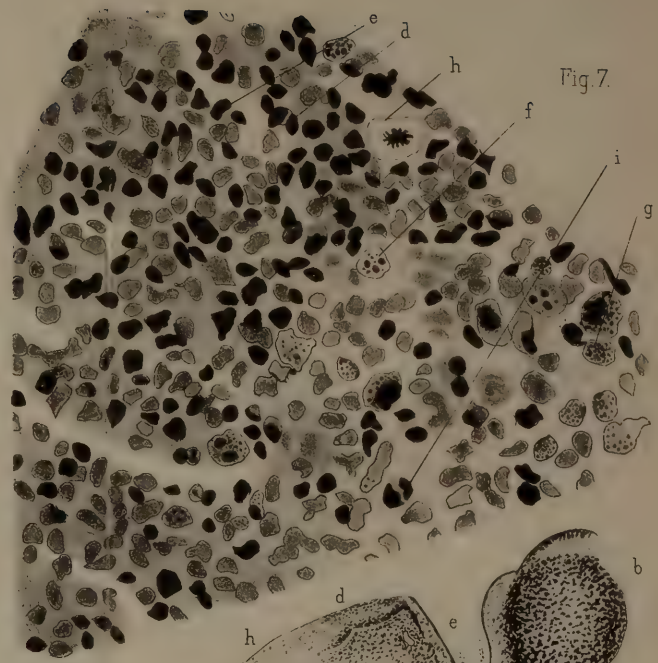


Fig. 7.

Fig. 1.

Fig. 6.

Fig 5.

P. Viollet, del. Imp. Lemercier, Paris. A. Bénard, lith.

Structure Histologique des Végétations Adénoïdes du Naso-Pharynx.

Félix Alcan, Editeur.




Fig. 1. — Lézard des murailles.
Embryon de 6mm. — Gr. $\frac{85}{1}$.

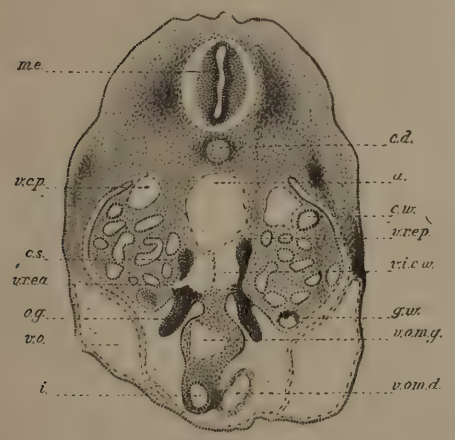


Fig. 2. — Lézard des murailles.
Embryon de 7mm,5. — Gr. $\frac{43}{1}$.

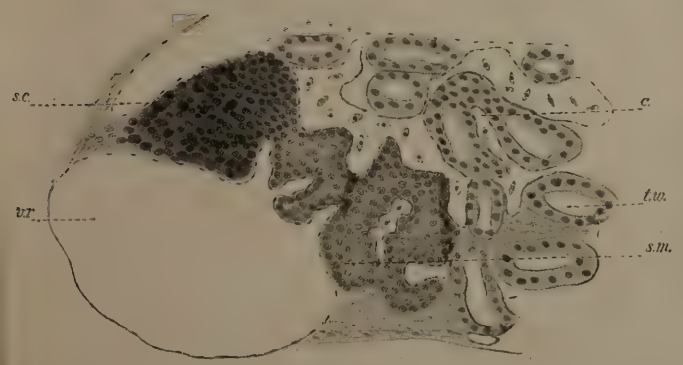


Fig. 4. — Lézard des murailles.
Embryon de 20mm. — Gr. $\frac{170}{1}$.

R. Argaud, ad nat. del.

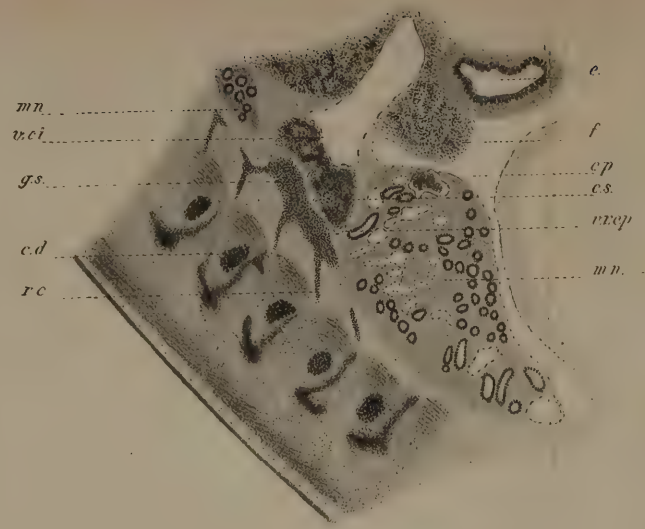


Fig. 3. — Lézard des murailles.
Embryon de 10mm. — Gr. $\frac{37}{1}$.

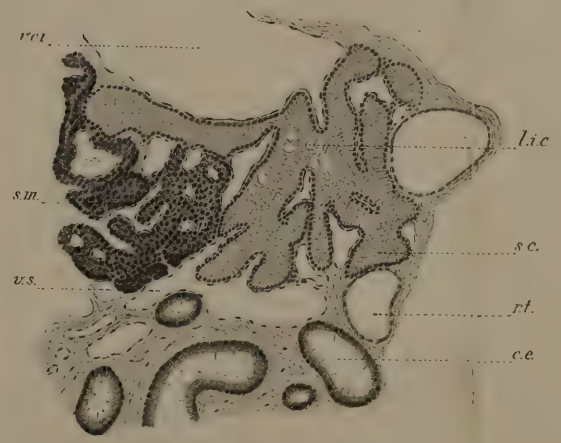


Fig. 5. — Lézard des murailles.
Adulte. — Gr. $\frac{90}{1}$.

Développement des capsules surrénales chez les vertébrés supérieurs

SOULIÉ

**Félix Alcan, éditeur.**

Fig. 6. — Poulet.
Embryon de 96 heures. — Gr. $\frac{385}{1}$.

Fig. 7. — Poulet.
Embryon de 120 heures. — Gr. $\frac{45}{1}$.

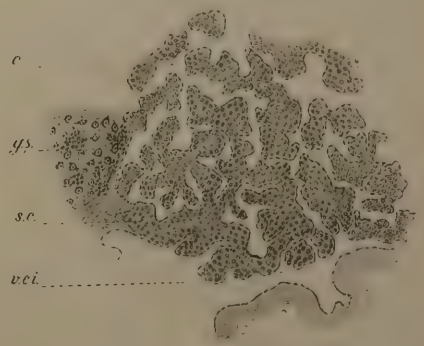


Fig. 8. — Poulet.
Embryon de 200 heures. — Gr. $\frac{90}{1}$.

L. Maretheux, imp.

Fig. 11. — Perruche.
Embryon de 5mm,2. — Gr. $\frac{450}{1}$.

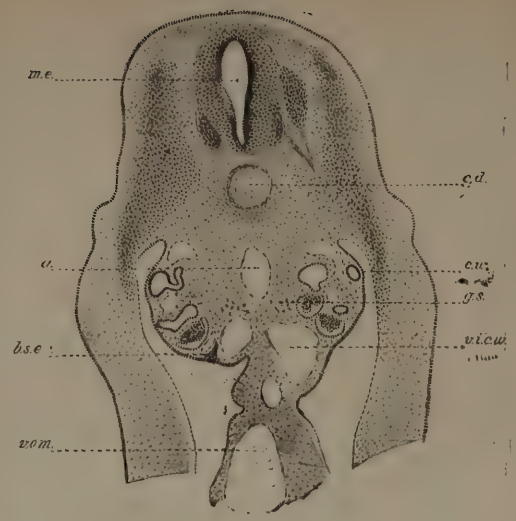


Fig. 9. — Perruche.
Embryon de 5mm. — Gr. $\frac{52}{1}$.

Fig. 10. — Perruche.
Embryon de 5mm,2. — Gr. $\frac{480}{1}$

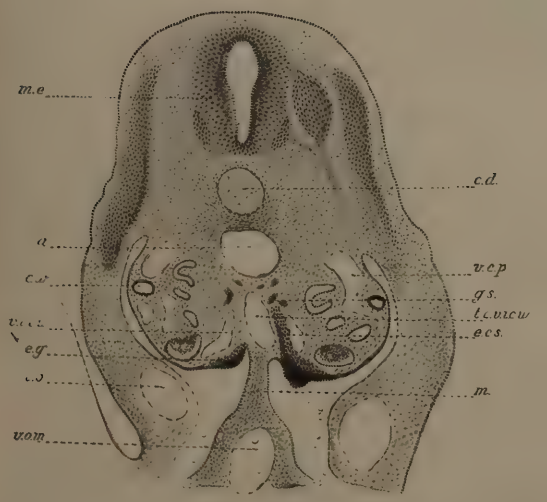


Fig. 12. — Perruche.
Embryon de 5mm,5. — Gr. $\frac{52}{1}$.

Fig. 13. — Perruche.
Embryon de 8mm,5. — Gr. $\frac{22}{1}$.

Fig. 14. — Perruche.
Embryon de 15mm. — Gr. $\frac{103}{1}$.

DÉVELOPPEMENT DES CAPSULES SURRÉNALES
CHEZ LES VERTÉBRÉS SUPÉRIEURS
SOULIÉ

R. Argaud, ad nat. del.

Félix Alcan, éditeur.

L. Maretheux, imp.

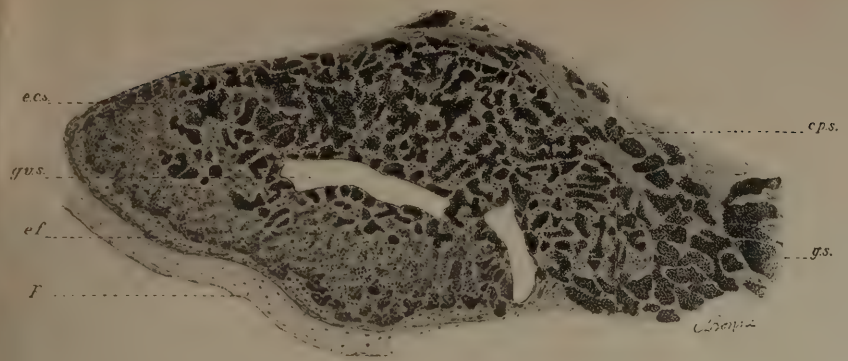


Fig. 17. — Cheval.
Embryon de 96mm. — Gr. $\frac{43}{1}$.

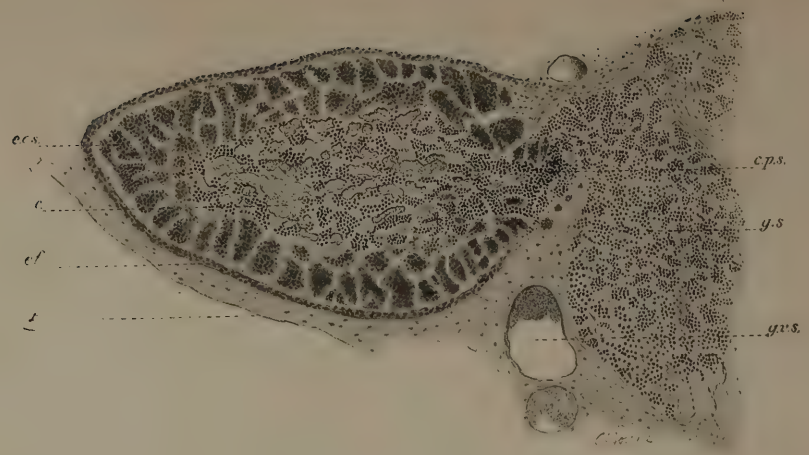


Fig. 18. — Cheval.
Embryon de 11cm. — Gr. $\frac{43}{1}$

Fig. 16. — Perruche.
Adulte. — Gr. $\frac{52}{1}$.

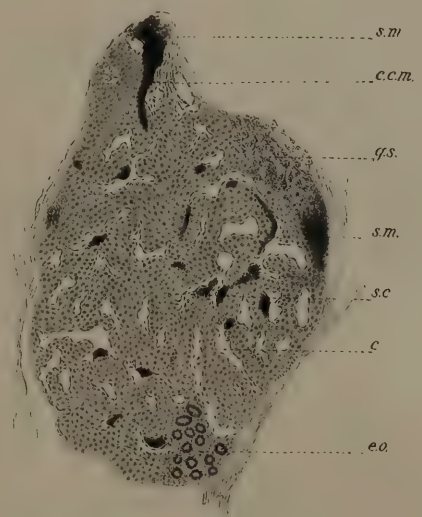


Fig. 15. — Perruche.
Embryon de 26mm. — Gr. $\frac{103}{1}$.

Fig. 20. — Porc.
Embryon de 36mm — Gr. $\frac{37}{1}$.

Fig. 19. — Porc.
Embryon de 19mm. — Gr $\frac{43}{1}$.

C. Bonne et R. Argaud, ad nat. del.

Développement des capsules surrénales chez les vertébrés supérieurs

SOULIÉ

Felix Alcan, éditeur.

L. Maretheux, imp.




Fig. 21. — Porc.
Embryon de 55mm. — Gr. $\frac{43}{1}$.

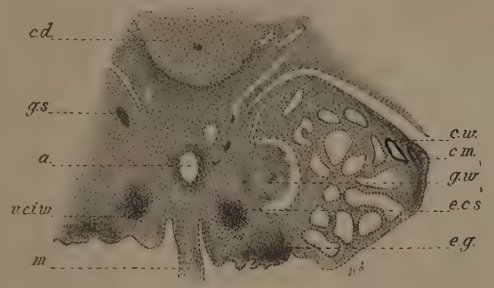


Fig. 22. — Mouton.
Embryon de 15mm. — Gr. $\frac{37}{1}$.




Fig. 23. — Mouton.
Embryon de 35mm. — Gr. $\frac{90}{1}$.

C. Bonne et R. Argaud, ad nat. del.

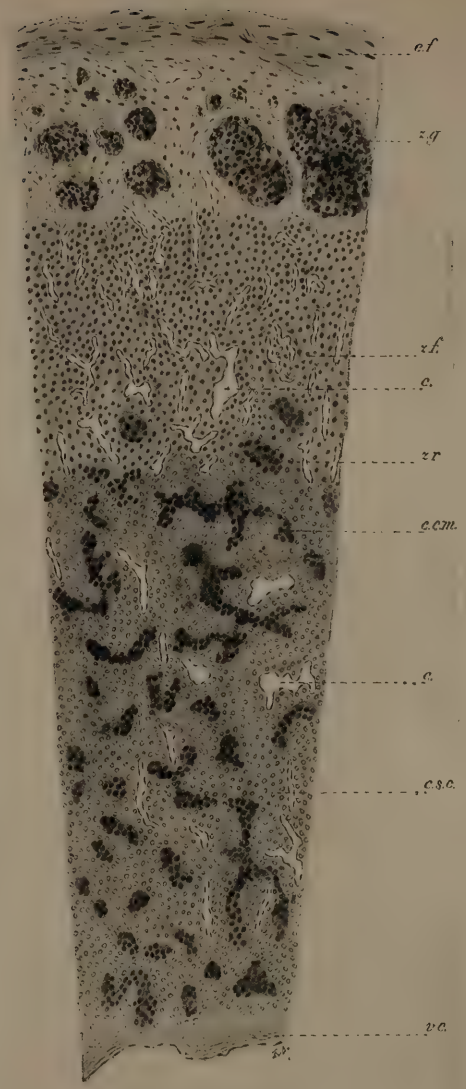


Fig. 27. — Mouton.
Embryon de 30cm. — Gr. $\frac{100}{1}$.

Développement des capsules surrénales chez les vertébrés supérieurs

SOULIÉ

Félix Alcan, éditeur.

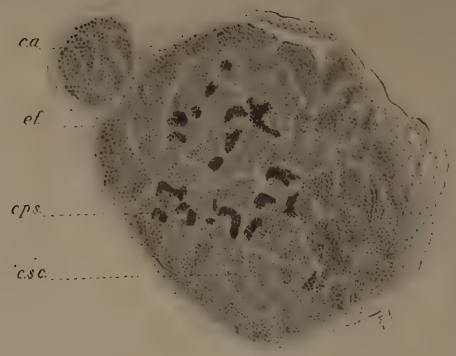


Fig. 24. — Mouton.
Embryon de 85mm. — Gr. $\frac{52}{1}$.




Fig. 25. — Mouton.
Cellules corticales et médullaires en voie d'évolution. Gr. $\frac{350}{1}$.

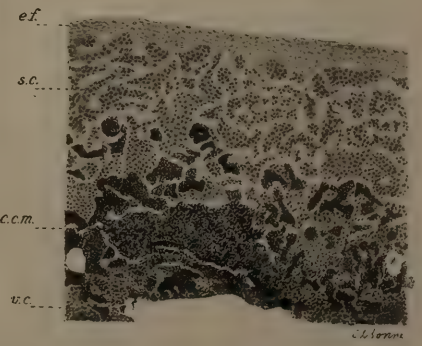


Fig. 26. — Mouton.
Embryon de 17cm. — Gr. $\frac{50}{1}$.

L. Maretheux, imp.

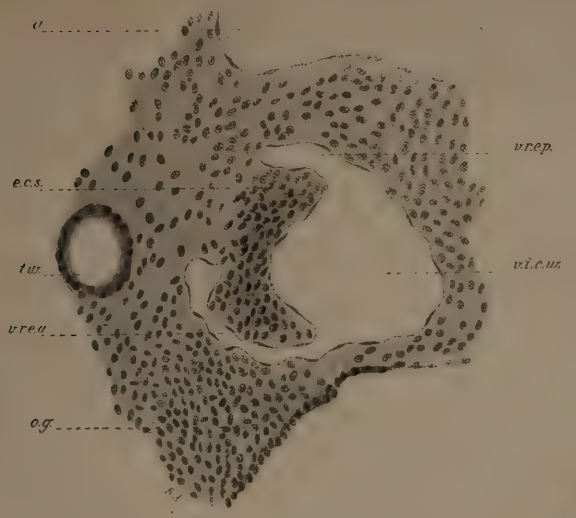


FIG. 28. — Lapin.
Embryon de 307 heures. — Gr. $\frac{189}{1}$.

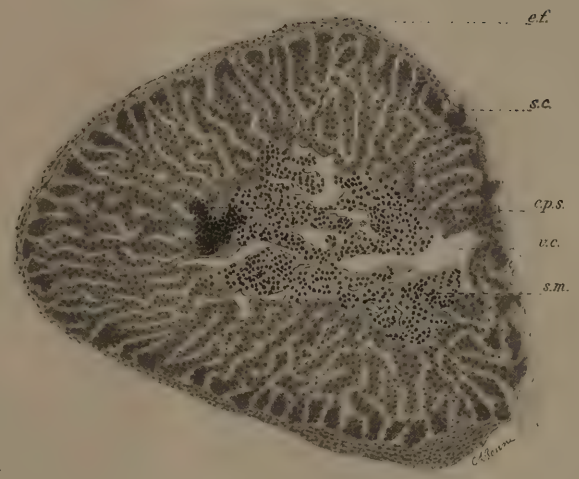


FIG. 30. — Taupe.
Nouveau-né. Gr. $\frac{103}{1}$.

FIG. 31. — Chat.
Embryon de 8cm. — Gr. $\frac{480}{1}$.

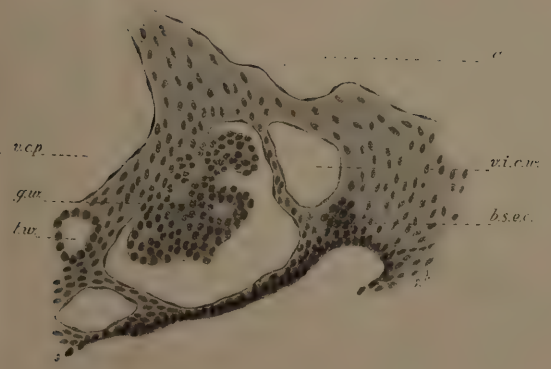


FIG. 29. — Taupe.
Embryon de 7mm. — Gr. $\frac{189}{1}$.

FIG. 32. — Homme.
Embryon de 19mm. — Gr. $\frac{43}{1}$.

DÉVELOPPEMENT DES CAPSULES SURRÉNALES
CHEZ LES VERTÉBRÉS SUPÉRIEURS
SOULIÉ

C. BONNE et R. ARGAUD, ad nat. del.

Felix Alcan, editeur.

L. Maretheux, imp.

Fig. 1

Fig. 2

Fig. 4

Fig. 3

Fig. 5



Fig. 7

Fig. 6

Variétés de l'amplitude et de la direction de quelques mouvements du membre supérieur.

CH. FÉRÉ

Félix Alcan, éditeur.

Imp. Paul Brodard.

Fig. 8


Fig. 9

Fig. 10

Fig. 11

Fig. 12

Fig. 13

Fig. 14

Fig. 15

Fig. 16

Fig. 17

Fig. 18

Fig. 19

Fig. 20

Variétés de l'amplitude et de la direction de quelques mouvements du membre supérieur.

CH. FÉRÉ

Félix Alcan, éditeur

Imp. Paul Brodard

*Fig. 1.*

*Fig. 2.*

Les ligaments hépatiques accessoires chez l'homme.

P. ANCEL et L. SENCERT

Félix Alcan, éditeur.

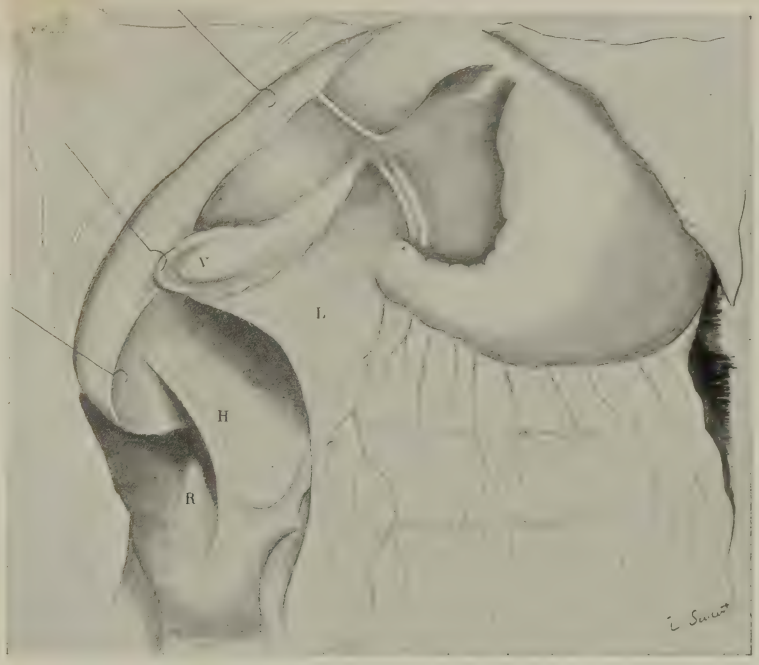


*Fig. 1.*

*Fig. 2.*

Imp. Paul Brodard.

Les ligaments hépatiques accessoires chez l'homme.

P. ANCEL et L. SENCERT

Félix Alcan, éditeur.

*Fig. 1.*

*Fig. 2.*

Imp. Paul Brodard.

Les ligaments hépatiques accessoires chez l'homme.

P. ANCEL et L. SENCERT

Félix Alcan, éditeur.




Fig. I.

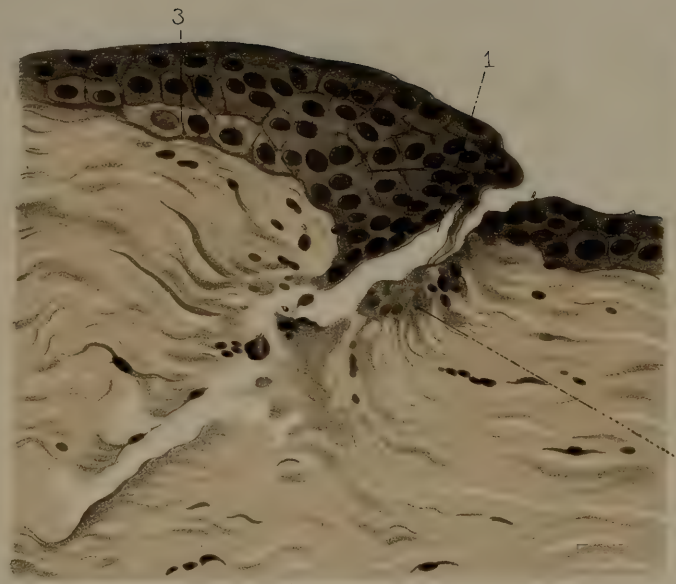


Fig. II

Fig. III.




Fig. V.

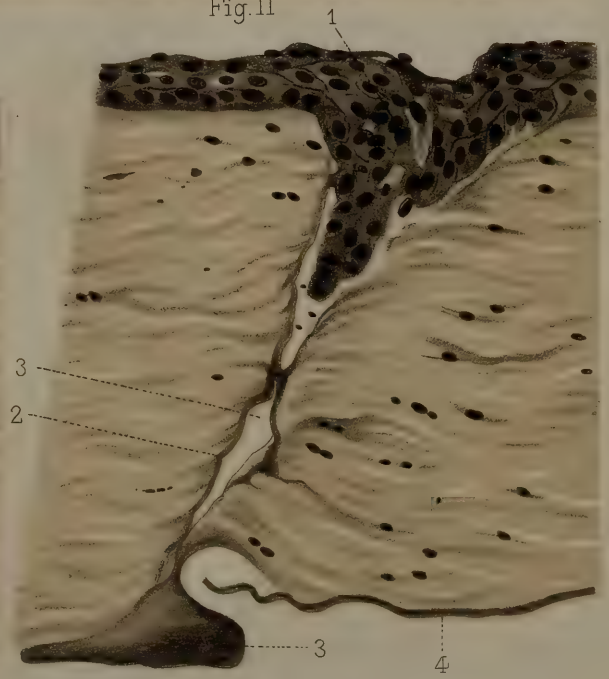


Fig. IV.




Fig. VI.

A. Benard, lith. Imp. Monrocq-Paris.

Sur la cicatrisation des plaies de la cornée.

Éd. RETTERER.

Félix ALCAN Éditeur

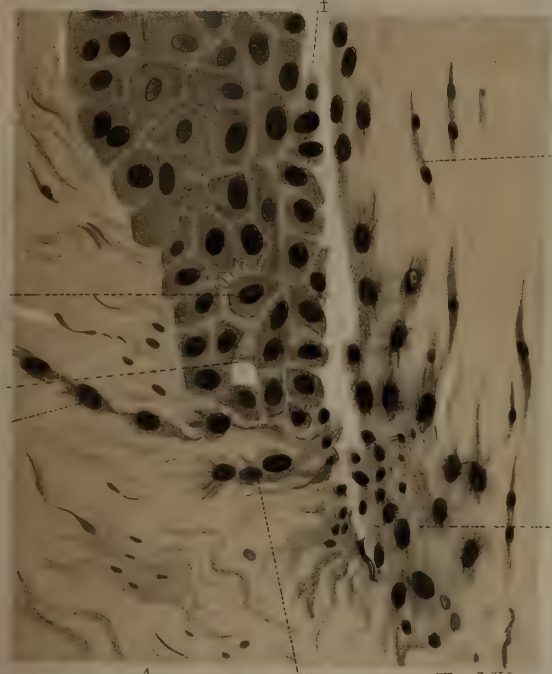


Fig. VII.

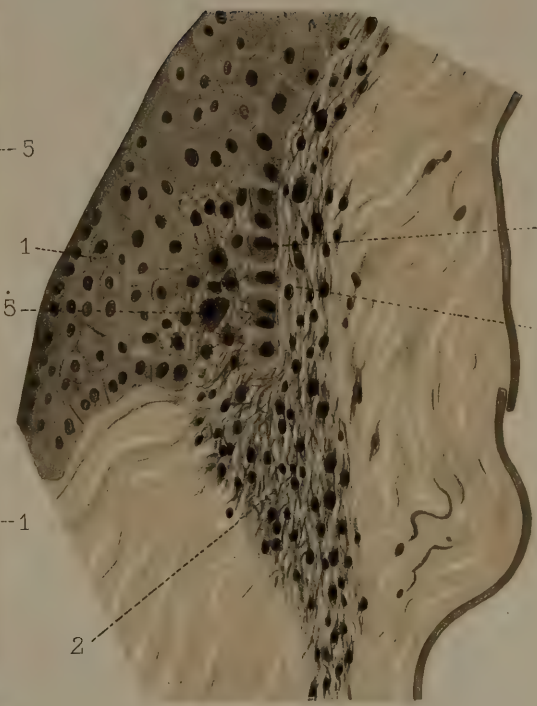


Fig. X.




Fig. IX




Fig. VIII.

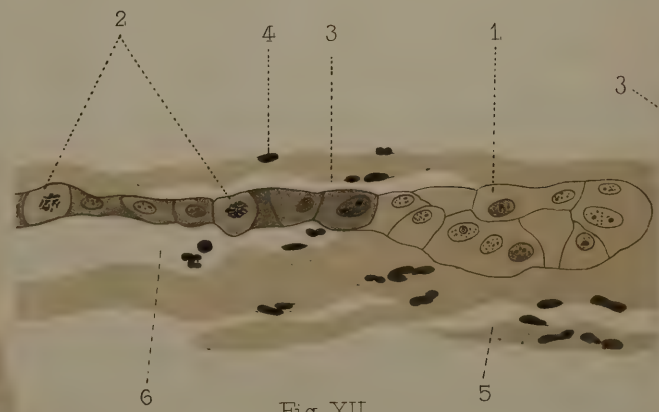


Fig XII.

Fig XI.

Sur la cicatrisation des plaies de la cornée

Éd RETTERER.

A. Bénard, lith.

Félix ALCAN, Éditeur.

Imp. Monrocq, Paris

Fig. 1.

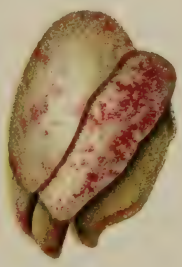

Fig. 2.

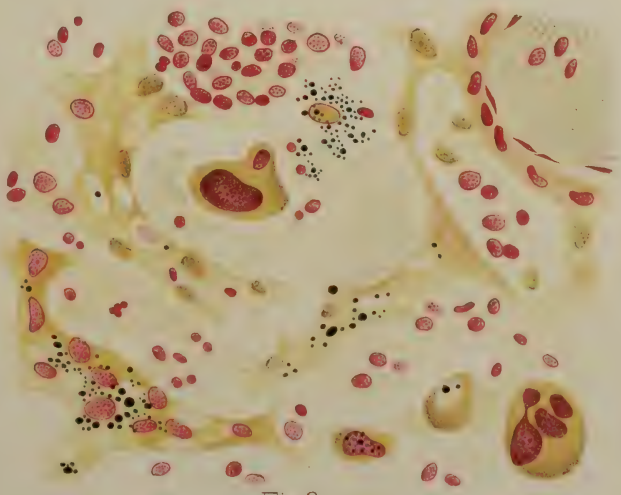

Fig. 3.

*Leuba, del.* *Imp. d'Art, A. Clot, Paris.* *A. Bénard, lith.*

Altérations obtenues à l'aide des cytolysines.

DELAMARE
Félix Alcan, Editeur.

Fig. 6. Fig. 4. Fig. 5.

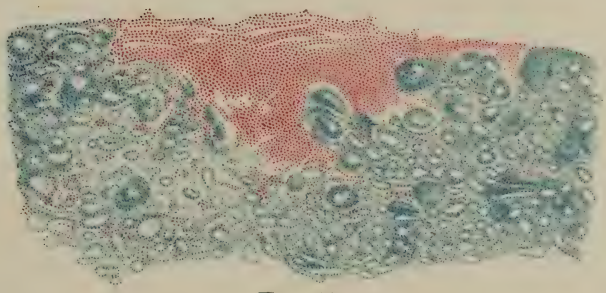

Fig. 7.

Fig. 8.

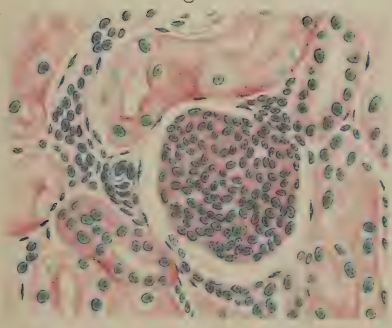

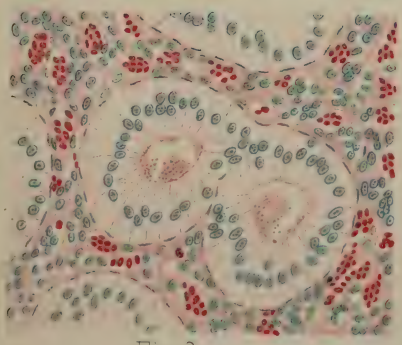

Fig. 9. Fig. 10.

Leuba, del. Imp. d'Art, A. Clot, Paris. A. Bénard, lith.

Altérations obtenues à l'aide des cytolysines.

DELAMARE
Félix Alcan, Editeur.

3 2044 106 190 036

## Date Due

| | |
|---|---|
| ~~JAN 13 1948~~ | |
| ~~25Feb50~~ | |